



## PRESENTACIÓN DE CASO

### Trombosis de rama fina de arteria ileocecal: Informe de caso

Fine-branch thrombosis of the ileocecal artery: case report

**Luis Enrique Jimenez-Franco**<sup>1</sup>✉ , **Naila García-Pérez**<sup>2</sup> , **Alexander Marchena-Rodríguez**<sup>2</sup> 

<sup>1</sup>Universidad de Ciencias Médicas de Cienfuegos.

<sup>2</sup>Universidad de Ciencias Médicas de Cienfuegos, Hospital Provincial Universitario Clínico-Quirúrgico Dr. Gustavo Aldereguía Lima. Cienfuegos, Cuba.

**Recibido:** 27 de septiembre de 2021

**Aceptado:** 3 de noviembre de 2021

**Publicado:** 8 de diciembre de 2021

**Citar como:** Jimenez-Franco LE, García-Pérez N, Marchena-Rodríguez A. Trombosis de rama fina de arteria ileocecal: Informe de caso. Rev Ciencias Médicas [Internet]. 2021 [citado: fecha de acceso]; 26(1): e5298. Disponible en: <http://revcmpinar.sld.cu/index.php/publicaciones/article/view/5298>

### RESUMEN

**Introducción:** el abdomen agudo quirúrgico en el anciano se caracteriza por su presentación poco usual. La reducción del flujo sanguíneo tisular por isquemia mesentérica secundario a trombosis arterial aguda, en pacientes geriátricos, se presenta como un cuadro de abdomen agudo inespecífico. Aspecto que eleva su mortalidad.

**Objetivo:** describir un caso de isquemia segmentaria del ciego secundario a trombosis de rama fina de la arteria ileocecal.

**Presentación de caso:** paciente de 94 años, dolor abdominal en fosa iliaca derecha con Signo Blumberg positivo, se acompaña de náuseas y vómitos. Dolor sugestivo a apendicitis aguda; se interviene mediante cirugía de urgencia y se constata isquemia segmentaria del ciego en su cara anterior secundaria a isquemia de la arteria ileocecal por trombosis de rama fina de la arteria en cuestión; se realizó hemicolectomía derecha e iliotransversostomía término-lateral. Presentó evolución clínica favorable.

**Conclusiones:** la sintomatología de la trombosis arterial aguda en adultos mayores implica una secuencia de signos y síntomas subjetivos a otras enfermedades; su diagnóstico precoz se hace difícil dado esta particularidad.

**Palabras Clave:** Abdomen Agudo; Anciano; Dolor Abdominal; Isquemia; Isquemia Mesentérica.

## ABSTRACT

**Introduction:** acute surgical abdomen in the elderly is characterized by its unusual presentation. The reduction of tissue blood flow due to mesenteric ischemia secondary to acute arterial thrombosis in geriatric patients presents as a non-specific acute abdomen. This aspect increases mortality.

**Objective:** to describe a case of segmental ischemia of the cecum secondary to fine-branch thrombosis of the ileocecal artery.

**Case report:** 94-year-old patient, abdominal pain in the right iliac fossa with positive Blumberg sign, accompanied by nausea and vomiting. Pain suggestive of acute appendicitis; the patient underwent emergency surgery and a segmental ischemia of the cecum in its anterior aspect secondary to ischemia of the ileocecal artery due to thrombosis of the fine-branch of the artery in question is confirmed; right hemicolectomy and ileotransversostomy were performed. The clinical evolution was favorable.

**Conclusions:** the clinical chart of acute arterial thrombosis in older adults implies a sequence of signs and symptoms subjective to other diseases; its early diagnosis is difficult due to this particularity.

**Keywords:** Abdomen, Acute; Aged; Abdominal Pain; Ischemia; Mesenteric Ischemia.

## INTRODUCCIÓN

El acelerado ascenso que experimenta el índice de envejecimiento poblacional es proporcional a la preocupación de los centros asistenciales en el cuidado del paciente geriátricos (mayor de 65 años). Según Zerquera-Rodríguez et al.,<sup>(1)</sup> la población envejecida de Cienfuegos alcanzará valores entre el 18 y el 23 % de la población total del territorio.

Situaciones de urgencias en el adulto mayor, como el abdomen agudo quirúrgico, difieren en su presentación en comparación con otros grupos etarios. La alta variabilidad de los signos y síntomas responden a los propios cambios que acontecen en el organismo; consecuencia del envejecimiento fisiológico y la presencia de comorbilidades asociadas en este grupo de pacientes.<sup>(2)</sup>

La isquemia arterial mesentérica consiste en la reducción de la perfusión tisular del flujo sanguíneo; disminuyendo los sustratos y aumentando las demandas metabólicas lo que lleva a la necrosis del tejido. Fue descrita en 1895 tras la presentación de dos casos con compromiso intestinal. Su etiología es variable; destaca la trombosis arterial aguda como una de las principales causas de isquemia. Representa del 1 al 2 % de los casos de abdomen agudo; con una mortalidad que oscila entre el 30 a 90 %. En el adulto mayor la tasa de mortalidad se encuentra entre el 60 y 90 %, si se compran con lo anterior, es evidente que la sobrevida en este grupo etario es mínima.<sup>(1,3,4)</sup>

La trombosis arterial aguda responde a una obstrucción del vaso a consecuencia de la formación de un coagulo, localizado en el lugar de la obstrucción por deficiencias del endotelio vascular de la región. Una de sus múltiples causas puede ser la formación de placas de ateromas. Representa el 20 % de los casos de isquemia mesentérica. El cuadro agudo por trombosis arterial aguda en el adulto mayor se caracteriza por dolor abdominal (con aumento de su intensidad en el cuadrante de proyección correspondiente a la región anatómica de la trombosis), náuseas, vómitos y diarrea. Solo 1/3 de los pacientes presenta la triada clásica: dolor abdominal, fiebre

y deposiciones con sangre. En los exámenes de laboratorio puede encontrarse leucocitosis; aunque en los pacientes adultos mayores no ofrecen información de relevancia.<sup>(5,6)</sup>

En Cuba existe poca documentación respecto a esta enfermedad; si a esto se suma su predominio en pacientes ancianos, impide contar con información precisa sobre su adecuado diagnóstico precoz.<sup>(3)</sup>

Bajo esta premisa los autores se propusieron como objetivo describir un caso de isquemia segmentaria del ciego secundario a trombosis de rama fina de la arteria ileocecal.

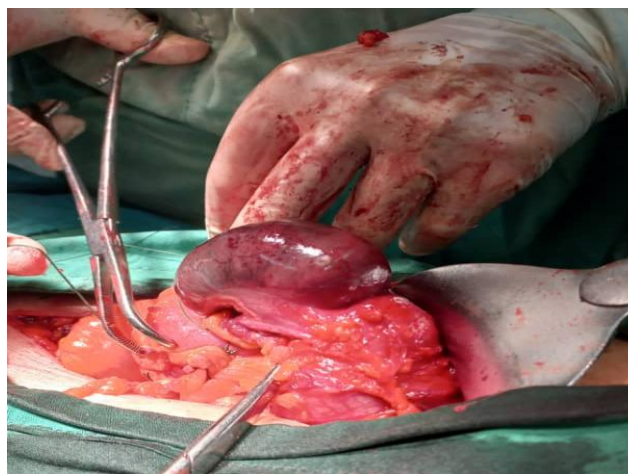## PRESENTACIÓN DE CASO

Paciente de 94 años de edad, blanco, masculino, procedencia rural. Con antecedentes patológicos personales de cardiopatía isquémica. Acude al cuerpo de guardia del servicio de Cirugía General del Hospital Provincial Universitario Clínico-Quirúrgico Dr. Gustavo Aldereguía Lima de la provincia de Cienfuegos por dolor abdominal que inicia en epigastrio y luego se traslada a fosa iliaca derecha (FID); con aumento de su intensidad. Se acompañó de náuseas y vómitos en número de dos.

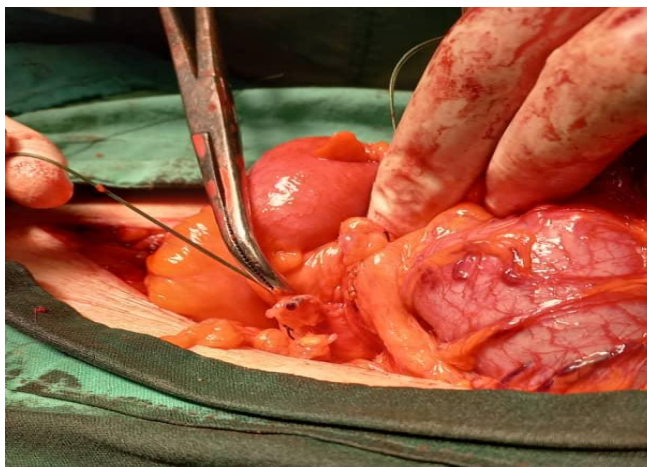
Al examen físico se constata abdomen plano, simétrico, suave, depresible. Doloroso a la palpación superficial y profunda en FID. Signo Blumberg y Holman positivos. Los exámenes complementarios fueron los siguientes: hemoglobina (Hb) 12,7 g/L, hematocrito (Hto) 0,41, leucograma diferencial  $14,5 \times 10^9$  cel/L con predominio de segmentados (seg) a 0,80 y amilasa sérica 122 u/I. El ultrasonido (UTS) abdominal arrojó como resultados: hígado de tamaño normal, vesícula biliar, bazo y riñones normales, no líquido libre y en FID Blumberg sonográficos positivo con asas dilatadas y disminución de su peristalsis.

Tras los datos positivos obtenidos en el interrogatorio, examen físico y complementarios se plantea un síndrome peritoneal inflamatorio visceral por apendicitis aguda en el anciano; por lo que se decide realizar cirugía mayor de urgencia (Apendicetomía).

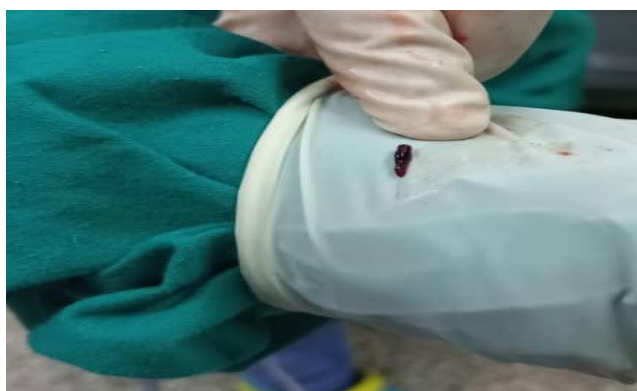Durante el proceder convencional se constata cara anterior del ciego isquémica con parches de fibrina (Fig. 1), rama fina de la arteria ileocecal trombosada (Fig. 2 y 3) y apéndice de características normales. Se realiza hemicolectomía derecha (HCD), iliotransversostomía término-lateral en dos planos de sutura y colocación de drenaje en fondo del Douglas y cerca de la iliotransversostomía.



**Fig. 1** Cara anterior del ciego isquémica. Hospital Provincial Universitario Clínico-Quirúrgico Dr. Gustavo Aldereguía Lima. Cienfuegos



**Fig. 2** Rama de la arteria ileocecal trombosada



**Fig. 3** Trombo extraído

Tras la intervención el paciente se traslada a la Unidad de Cuidado Intensivos Quirúrgicos; se recibe entubado, normotenso, taquicárdico y con diuresis escasa. Mantiene evolución clínica favorable.

## DISCUSIÓN

La trombosis arterial aguda, se clasifica como causa obstructiva de la isquemia mesentérica; presentándose en el 75 % de los casos. La localización del trombo puede ser en cualquier punto del trayecto anatómico del vaso comprometido; por lo general se presenta en todo su trayecto y en las arterias de mediano calibre.<sup>(1,5)</sup>

Si se compara con el caso en cuestión, puede partirse del criterio de la forma inusual de presentación de la trombosis arterial aguda de la arteria ileocecal; pues el trombo se localizaba en una rama fina de la misma y no en la mayor parte de su trayecto. Sin embargo, es válido destacar que fue lo suficiente como para comprometer la irrigación sanguínea de la cara anterior del ciego; criterio que lo hace meritorio del término necrosis segmentaria del ciego.

Pazmiño Palacios et al.<sup>(7)</sup> documentó un caso de isquemia mesentérica que afectaba la porción terminal del ilion. Caracterizado por dolor abdominal a tipo cólico de tres días de evolución con intensidad moderada, abdomen disentido, doloroso a la palpación superficial y profunda en hemiabdomen inferior y acompañado de náuseas. Por su parte Amador García et al.<sup>(8)</sup> presenta

un cuadro similar, caracterizado por dolor abdominal difuso, en mesogastrio con aumento de su intensidad y reacción peritoneal.

Se evidencia que el dolor abdominal es el signo característico de estos cuadros. No obstante, la variabilidad de formas de presentación de este signo ofrece poca información en los pacientes ancianos. A partir de estos datos, los autores consideran que el cuadro clínico de trombosis arterial aguda en el adulto mayor puede ser subjetivo a otras enfermedades trazadoras del abdomen, lo que sustenta el planteamiento nosológico del caso en cuestión (apendicitis aguda); lo que sin duda, retrasa el adecuado protocolo de actuación.

Toscano Ponce et al.,<sup>(9)</sup> presenta un caso similar al presente, con diagnóstico presuntivo de apendicitis aguda y con ciego isquémico como hallazgo durante el trasoperatorio. Ambos casos convergen al tratarse de pacientes en edad geriátrica, lo que sustenta que esta entidad tenga mayor incidencia en pacientes de grupos etarios avanzados.

No obstante Toscano Ponce et al.<sup>(9)</sup> difiere del presente caso en cuanto a su abordaje, pues el autor realiza ileostomía; mientras que en el caso en cuestión se decide realización de HCD.

La HCD entra dentro de las intervenciones quirúrgicas más ejecutadas por el cirujano. Según la fijación de la anastomosis puede clasificarse en latero-lateral, término-terminal y término-lateral. Según Nelson Muñoz et al.,<sup>(10)</sup> en su investigación, las anastomosis término-laterales implican mejor evolución pues reducen el índice de ocurrencia de oclusiones e infecciones del sitio operatorio. Razón que fundamenta la realización de la misma en el caso en cuestión.

## CONCLUSIONES

La sintomatología de la trombosis arterial aguda en adultos mayores implica una secuencia de signos y síntomas sugestivos a otras enfermedades; su diagnóstico precoz se hace difícil dado esta particularidad. Al ser una entidad de presentación infrecuente va a requerir de la experiencia personal para su adecuada detección; aspecto que elevaría el pronóstico evolutivo de estos pacientes.

### Contribución de Autoría

**LEJF:** Conceptualización; Investigación, Metodología, Visualización, Redacción – borrador original.

**LEJF, NGP, AMR:** Curación de datos, Análisis formal de los datos, Administración de proyecto, Redacción – revisión y edición.

### Declaración de Conflicto de Intereses

No se declaran conflictos de intereses.

### Financiación

No se recibió financiación para la investigación.

## REFERENCIAS BIBLIOGRÁFICAS

1. Zerquera-Rodríguez JR, Hernández-Malpica S. Envejecimiento de la población desde una perspectiva demográfica en los próximos 13 años. Provincia de Cienfuegos. Medisur [Internet]. 2019 [citado 25/07/2021]; 17(3): 1-6. Disponible en: <http://medisur.sld.cu/index.php/medisur/article/view/4351>

2. Treuer R. Dolor abdominal agudo en el adulto mayor. Rev. Med. Clin. Condes [Internet]. 2017 [citado 25/07/2021]; 28(2): 282-290. Disponible en: <https://www.sciencedirect.com/science/article/pii/S0716864017300445>
3. Fernández Sanz PL, Rodríguez Pascual Y, Sánchez Pupo E, Sanz Pupo NJ, González Pérez A. Diagnóstico y tratamiento de la isquemia mesentérica aguda por oclusión vascular. CCM [Internet]. 2018 [citado 25/07/2021]; 22(3): 1-16. Disponible en: <http://www.revcoemed.sld.cu/index.php/cocmed/article/view/2802>
4. Cano-Matías A, Marenco-de la Cuadra B, Sánchez-Ramírez M, Retamar-Gentil M, Pérez-Margallo E, Oliva-Mompeán F, et al. Isquemia mesentérica aguda: un desafío aún no resuelto. Cir andal [Internet]. 2019 [citado 25/07/2021]; 30(1): 1-9. Disponible en: <https://www.asacirujanos.com/revista/2019/30/1/09>
5. Bolaños Alvarado I, Castillo Gutiérrez A, Kourbanov Steller Sh. Revisión General de Isquemia Mesentérica Aguda, Clasificación, Diagnóstico y Manejo. Rev Cie & Salud: [Internet]. 2020 [citado 25/07/2021]; 4(3): 75-84. Disponible en: <http://revistacienciaysalud.ac.cr/ojs/index.php/cienciaysalud/article/view/134>
6. Vindas Guerrero SE. Isquemia Mesentérica Aguda. Rev Med Sinergia [Internet]. 2017 [citado 25/07/2021]; 2(10): 1-5. Disponible en: <https://revistamedicasinergia.com/index.php/rms/article/view/100/177>
7. Pazmiño Palacios JB, Velasco Basantes MA, Carrera Fernandez JW, Bravo Andrade AX, Miñan Arana FD. Abdomen agudo de origen vascular (Isquemia Mesentérica). Hospital de Especialidades Dr. Abel Gilbert Pontón, Servicio de Cirugía General Guayaquil - Ecuador. ATENEO [Internet]. 2020 [citado 25/07/2021]; 22(2): 69-78. Disponible en: <https://colegiomedicosazuay.ec/ojs/index.php/ateneo/article/view/123>
8. Amador García RA, López Cueva ZC, León Pérez MQ, Márquez Oquendo JA, González Ortega JM, García Soto M. Trombosis segmentaria sigmoidea consecuente a neoplasia maligna de colon. A propósito de un caso interesante. Rev Med Electron [Internet]. 2019 [citado 25/07/2021]; 41(3): 1-8. Disponible en: <http://www.revmedicaelectronica.sld.cu/index.php/rme/article/view/2174>
9. Toscano Ponce A. Rios González CM, Benedictis Serrano GA, Guerra Tello MJ, Palacios Gallegos AB. Isquemia de ciego como hallazgo no esperado. Rev. Nac [Internet]. 2019 [citado 25/07/2021]; 11(1): 89-98. Disponible en: <http://scielo.iics.una.py/pdf/hn/v11n1/2072-8174-hn-11-01-89.pdf>
10. Nelson Muñoz P, Marcelo Rodríguez G, Pérez-Castilla A, Nicolás Campaña W, Gonzalo Campaña V. Análisis de variables relacionadas con la morbimortalidad de la anastomosis ileocólica después de hemicolecotomía derecha. Rev Chil Cir [Internet]. 2018 [citado 25/07/2021]; 70(5): 432-438. Disponible en: <https://revistacirugia.cl/~revtacirugia23/index.php/revistacirugia/article/view/97/119>