

Diagnóstico ecocardiográfico fetal de rabdomioma intracardiaco. Comunicación de un caso y revisión de la bibliografía

Rocío Aceves Millán,* Margarita Camacho Díaz,** Lilia Amezcua Gómez,* Carlos H Ixcamparij Rosales,* Fernando Escobedo Aguirre,** Sandra Antúnez Sánchez,* María Antonieta González de Cossío***

RESUMEN

Se comunica el caso de un feto del sexo masculino, de 35 semanas de gestación, al que se le detectó un tumor intracardiaco por medio de un ultrasonido obstétrico de rutina. A través del ecocardiograma fetal se observó un posible rabdomioma y signos de insuficiencia tricuspídea y mitral. Al nacimiento, el recién nacido mostró indicios de bajo gasto cardiaco por obstrucción de la vía de salida de ambos ventrículos. El diagnóstico se confirmó con el estudio histológico realizado en la necropsia.

Palabras clave: rabdomioma cardiaco fetal; tumor primario del corazón; ecocardiograma fetal; México.

ABSTRACT

We report the case of a male fetus of 35 weeks of gestation with intra-cardiac mass evidenced by routine obstetric ultrasound. Fetal echocardiography showed a rhabdomyoma, and tricuspid and mitral insufficiency. At birth, the newborn had low cardiac output with obstruction of both ventricular outflows. Diagnosis was confirmed by necropsy.

Key words: fetus cardiac rhabdomyoma; primary heart tumour; fetal echocardiography; Mexico.

Los tumores primarios del corazón son poco frecuentes. Su incidencia a cualquier edad es de 0.005 a 0.05%, y de 0.27% en pacientes pediátricos.¹⁻⁴ El 90% de estos tumores son benignos y asintomáticos; sin embargo, es importante diagnosticarlos porque pueden provocar complicaciones e incluso la muerte, dependiendo del daño hemodinámico que causen al órgano en que se asienta.^{1,2}

En los lactantes y niños pequeños, los rabdomiomas son los tumores primarios de corazón más comunes, y suelen descubrirse en los primeros años de vida porque obstruyen un orificio valvular o de una cámara cardiaca. Durante la etapa fetal pueden manifestarse como *hidrops fetalis* o como alteraciones del ritmo cardiaco. En el periodo perinatal inducen signos de bajo gasto y muerte súbita.⁴

En 1862, Von Recklinghausen describió por primera vez un rabdomioma. Antes de la década de 1960, el estudio de elección para diagnosticarlo era el angiocardiógrama. Posteriormente, se sustituyó por el ecocardiograma, y en 1982 De Vore hizo el primer diagnóstico de tumor *in utero*.⁶

En general, los rabdomiomas son masas miocárdicas pequeñas, localizadas en uno u otro hemicardio, en el septum interventricular o en las aurículas.⁴⁻⁸ Desde el punto de vista histológico contienen una población celular mixta, siendo la más típica la formada por células grandes, con vacuolas llenas de glucógeno: células araña.

Los rabdomiomas son hamartomas o malformaciones, más que verdaderas neoplasias, afirmación que se basa

* Servicio de Ecocardiografía.

** Unidad de Medicina Materno-Fetal.

*** Servicio de Anatomía Patológica.
Centro Médico Nacional 20 de Noviembre, ISSSTE. Ciudad de México, México.

Correspondencia: Dra. Rocío Aceves Millán. Centro Médico Nacional 20 de Noviembre, Félix Cuevas 540, colonia Del Valle, CP 03100, México, DF. E-mail: Toximena@hotmail.com
Recibido: noviembre, 2007. Aceptado: enero, 2008.

Este artículo debe citarse como: Aceves MR, Camacho DM, Amezcua GL, Ixcamparij RCH y col. Diagnóstico ecocardiográfico fetal de rabdomioma intracardiaco. Comunicación de un caso y revisión de la literatura. Rev Esp Med Quir 2008;13(2):93-96.
La versión completa de este artículo también está disponible en:

en la elevada incidencia (50%) de esclerosis tuberosa notada en pacientes con rabdomiomas cardíacos.^{2,3} Incluso, para algunos autores, el rabdomioma es indicativo de esclerosis tuberosa.⁹

La esclerosis tuberosa es un síndrome neurocutáneo, autosómico dominante, que se manifiesta clásicamente por retraso mental, convulsiones, áreas de esclerosis cerebral y rabdomiomas.⁸

Los tumores cardíacos pueden ser concomitantes con cardiopatías congénitas. Está la asociación de rabdomioma con anomalía de Ebstein e hipoplasia de la válvula tricúspide, mixomas múltiples con doble salida de ventrículo derecho y fibroma con atresia pulmonar.^{1,10}

Las manifestaciones cardíacas suelen ser variadas: disminución de la función miocárdica por invasión mural extensa; insuficiencia derecha con cianosis por obstrucción de la vía de entrada o salida del ventrículo derecho, cuando hay cortocircuito de izquierda a derecha mediante un foramen oval permeable en los neonatos; edema pulmonar; bajo gasto cardíaco y síncope por obstrucción de la vía de entrada-salida del ventrículo izquierdo¹²; disritmias, generalmente taquicardia supraventricular o síndrome de WPW⁹ por compresión del sistema de conducción o alteración focal; bloqueos auriculoventriculares de diverso grado y bloqueos de rama. Por lo general, se observan soplos aislados por obstrucción de la salida de alguno de los ventrículos.⁶⁻⁸

La ecocardiografía transtorácica es la exploración de mayor eficacia, y en la etapa prenatal permite un diagnóstico intrauterino cada vez más exacto.

Respecto al tratamiento médico, sólo se indican medidas para aliviar los síntomas antes de la operación. En los neonatos con obstrucciones izquierdas o derechas graves puede administrarse prostaglandina E1 para mantener temporalmente el flujo sistémico o pulmonar.

El tratamiento quirúrgico no se considera de primera intención, ya que los rabdomiomas pueden ser recidivantes, por lo que es razonable mantenerse en márgenes conservadores dentro de lo posible. Las únicas indicaciones para la cirugía son el daño hemodinámico grave y ciertas arritmias.

El pronóstico es favorable para los casos que remiten espontáneamente en los dos o tres primeros años de

vida (54%).⁵ Algunos autores, incluso, han reportado remisión en 100% de los casos.¹¹

En los pacientes que requieren resección, el pronóstico depende de las estructuras cardíacas que puedan resultar dañadas. Cuando hay tumores múltiples la extirpación es imposible; en esta situación, la única medida viable es el trasplante cardíaco.

CASO CLÍNICO

Paciente femenina de 24 años de edad, sana, sin factores de riesgo, con dos embarazos y un aborto ocurrido durante el primer trimestre, acudió a los siete meses de gestación a consulta de control prenatal, en la que se le realizó un ultrasonido de rutina. En el estudio se encontró una probable tumoración cardíaca en el feto, razón por la cual se le refirió al Centro Médico Nacional 20 de Noviembre. En esta institución se le hizo un nuevo ecocardiograma, que reveló una tumoración en el septum interventricular del feto de 2.2 x 2.8 mm (figura 1), con signos de insuficiencia tricuspídea y mitral (figura 2); el espectro doppler sugirió un área mitral reducida y flujo reverso del conducto arterioso. Con estos hallazgos, se decidió continuar con la administración de dexametasona para maduración pulmonar fetal iniciada en el hospital de referencia. Tres días después del diagnóstico, se observaron en el feto indicios de baja reserva, con bradicardia progresiva hasta 60 latidos por minuto sin recuperación, por lo que el personal médico del servicio

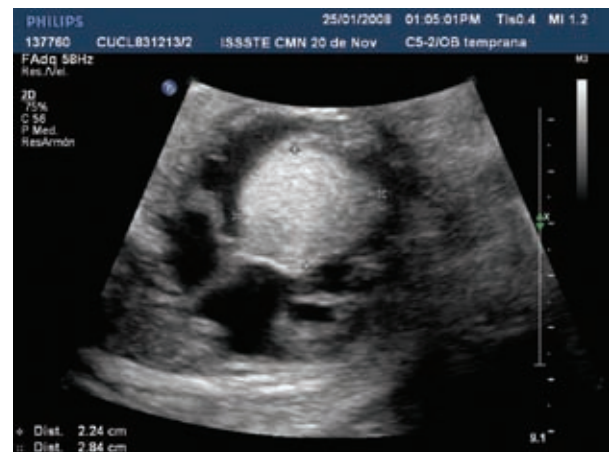

Figura 1. Ecocardiograma fetal que muestra un tumor intraventricular adosado al septum.

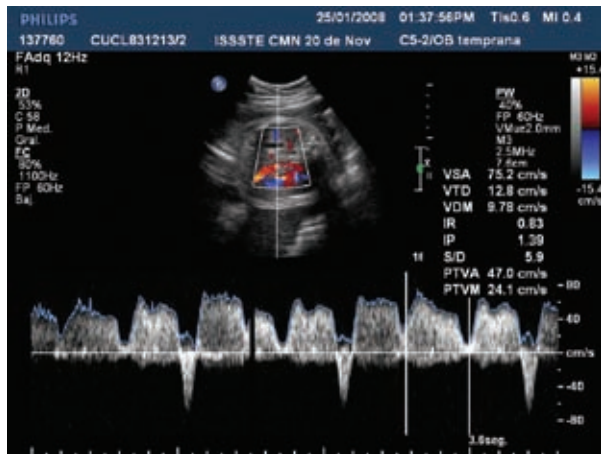


Figura 2. Espectro doppler que hace evidente un jet de insuficiencia a través de la válvula mitral y aplanamiento de las ondas E y A.

de perinatología decidió interrumpir quirúrgicamente el embarazo. La paciente recibió tratamiento para infección de vías urinarias con ceftriaxona (que según la FDA está en la categoría B de riesgo, por lo que se acepta su uso durante el embarazo).

Se realizó cesárea por sufrimiento fetal agudo previo bloqueo peridural. Se obtuvo un neonato del sexo masculino con líquido amniótico claro, peso de 2,020 gramos y talla de 42 cm. Al momento de nacer, lloró y respiró con esfuerzo adecuado; sin embargo, a los pocos minutos sufrió periodos de apnea, cianosis y bradicardia de 60 latidos por minuto, con bloqueo auriculoventricular Mobitz II, por lo que se procedió a la intubación orotraqueal y ventilación mecánica. A la exploración del recién nacido, se notó paladar hendido, aumento de volumen en la cara anterior del tórax izquierdo, abdomen plano, blando y depresible, sin visceromegalias, genitales masculinos íntegros, testículos descendidos, pene con meato uretral central, columna íntegra, Barlow y Orlan negativo, y ano y esófago permeables.

Debido a que el neonato continuaba inestable hemodinámicamente, con bradicardia de 88 latidos por minuto, se trasladó a la unidad de cuidados intensivos neonatales. Se decidió extirpar quirúrgicamente el tumor y colocar un marcapaso, pero dadas las condiciones de gravedad, el neonato falleció a las pocas horas.

Los padres autorizaron la necropsia para que se estudiara el tumor. El servicio de patología concluyó que se trataba de un tumor benigno tipo rabdomioma, de 2.2

x 2.4 mm, dependiente del tabique interventricular, con obstrucción parcial de la apertura de la válvula tricuspídea y mitral, así como de las vías de salida de ambos ventrículos (figuras 3 y 4).

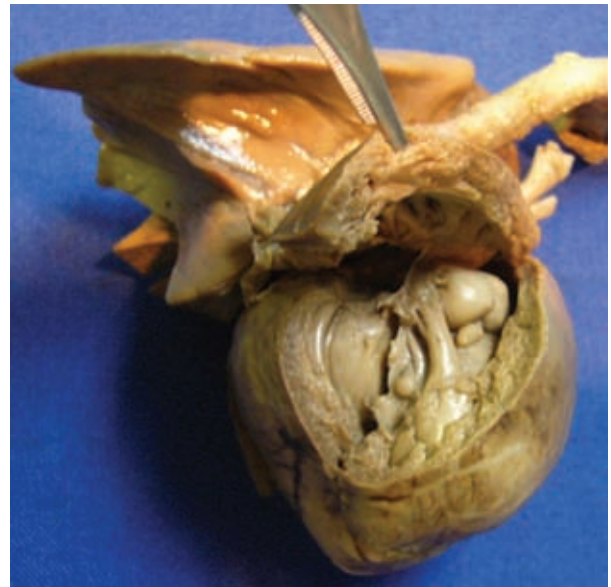

Figura 3. Pieza de necropsia que muestra una tumoración intracardiaca de gran tamaño.

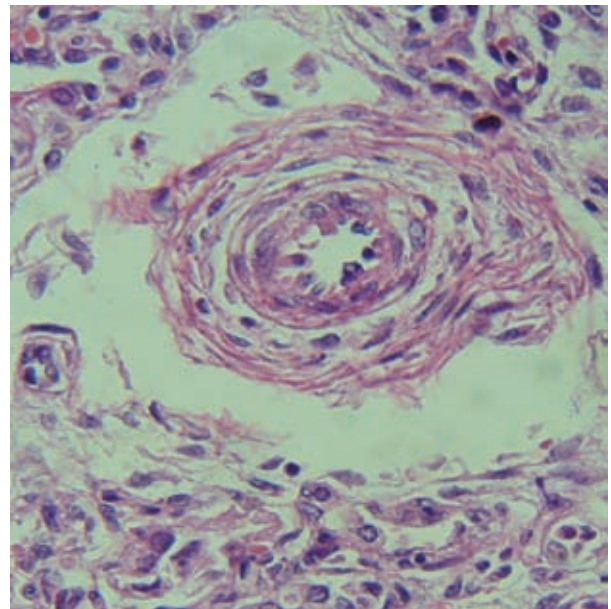


Figura 4. Aspecto microscópico del rabdomioma, en el que se observan células vacuoladas características de esta tumoración.

DISCUSIÓN

Los rabdomiomas son tumores benignos del músculo estriado que se localizan principalmente en la cabeza y el cuello. Son más frecuentes en niños que en adultos, y generalmente congénitos. El rabdomioma cardíaco es el tumor cardíaco más común en la infancia; 75% de los casos se detectan antes del primer año de vida. Existe una clara asociación entre el rabdomioma cardíaco y la esclerosis tuberosa: aproximadamente 40% de los pacientes con rabdomioma cardíaco sufren esclerosis tuberosa y 50% de los que tienen esclerosis tuberosa muestran evidencias ecocardiográficas de rabdomiomas.

Las lesiones son a menudo múltiples y se desarrollan desde el septum ventricular o desde las paredes de los ventrículos, aunque en 30% de los casos las aurículas están dañadas. Nunca afectan las válvulas cardíacas. Se desconoce su origen.

En este caso, el tamaño del tumor y su localización condicionaron las manifestaciones de bajo gasto y de bradicardia con bloqueo auriculoventricular, lo que provocó la inestabilidad hemodinámica que experimentó el paciente desde días antes de su nacimiento. El hallazgo ocurrió de manera incidental durante una revisión obstétrica de rutina, y mediante el ecocardiograma fetal fue posible determinar características más específicas. El estudio ecocardiográfico reveló insuficiencia ligera de ambas válvulas auriculoventriculares, así como un espectro doppler de la válvula mitral que sugería obstrucción de la misma, con aplanamiento de la onda E y A; sin embargo, no se detectó obstrucción o gradiente aórtico o pulmonar. Es probable que la hemodinámica fetal haya subsanado parcialmente el daño, que se manifestó al nacimiento.

Este caso se considera ilustrativo de la anatomía y del cuadro clínico de los rabdomiomas; además de que confirma la utilidad del ecocardiograma fetal para el diagnóstico oportuno de masas intracardiacas.

REFERENCIAS

1. Harrison TR. Tumores cardíacos, manifestaciones cardíacas de las enfermedades sistémicas y lesiones traumáticas del corazón. En: Harrison TR, Longo DL, Kasper DL, Fauci A, ed. Principios de Medicina Interna. 14ª ed. México: Mc Graw Hill-Interamericana, 1998:1530-2.
2. Robbins SL. Patología estructural y funcional. Neoplasias cardíacas. 6ª ed. México: Mc Graw Hill-Interamericana, 2002:p.620.
3. Setter FH. Medicina interna. Tumores Cardíacos. Barcelona: Masson, 2003:120.
4. Cigarroa LJA, García JY, Jiménez AS, Martínez SA, Ortigón CJ. Rabdomioma cardíaco tratado quirúrgicamente con éxito y revisión de la literatura. Arch Cardiol Mex 2005;75(3):113-7.
5. Cabrera DA, Carboneroa JR. Esclerosis tuberosa. An Pediatr (Barc) 2005;62:367-9.
6. Miranda CI, Muñoz CL, Buendía HA. Rabdomioma gigante intracardiaco en la etapa neonatal. Arch Cardiol Méx 2004;74(1):49-52.
7. Freedom RM, Lee KJ, MacDonald C. Selected aspects of cardiac tumors in infancy and childhood. Pediatr Cardiol 2000;21:299-316.
8. Otero JC. Rabdomioma: tumor del corazón fetal. Revista Colombiana de Obstetricia y Ginecología 2005;56(2):176-9.
9. Jiménez CS. Tumores cardíacos. An Esp Pediatr 2000;52:36-40.
10. Arnaiz P, Toledo I, Urcelay G, Garay F, et al. Comportamiento clínico de los tumores cardíacos desde el feto hasta el adulto. Rev Med Chile 2006;134:1135-45.
11. Smythe JF, Dyck JD, Freedom RM, Smallhorn JF. Natural history of cardiac rhabdomyoma in infancy and childhood. Am J Cardiol 1990;66:1247-9.
12. Isaacs H. Fetal and neonatal cardiac tumors. Pediatr Cardiol 2004;25(3):252-73.