

## Linfoma primario de célula B grande de próstata. Comunicación de un caso

Salim Antonio Villacis Fonseca,\* Enrique García Martínez,\*\* Román Carvajal García,\*\*\* José Ernesto Sahagún Flores,\*\*\*\* Roberto Gutiérrez Hernández<sup>1</sup>

### RESUMEN

El linfoma prostático representa 0.09% de los tumores malignos de ese órgano. La forma de presentación habitual consta de signos de prostatismo y se descubre, predominantemente, de manera incidental por medio de tejido obtenido por resección transuretral de próstata. La sensibilidad de la biopsia transrectal es de 22%. El linfoma de próstata casi siempre es indistinguible de un adenocarcinoma, e incluso, puede encontrarse una próstata pétrea, fija y mal delimitada. En el estudio anatomopatológico se observan intensos infiltrados linfohistiocitarios. En estos pacientes debe tomarse en cuenta la posible existencia de una afectación linfática sistémica, por lo que es conveniente realizar mielograma, biopsia de médula ósea, tomografía computada toracoabdominal y gammagrama óseo. El diagnóstico se corrobora por medio de inmunohistoquímica con la detección de linfocitos B en el inmunomarcaje. El tratamiento consiste en la desobstrucción con alivio de los síntomas urinarios, así como de quimioterapia a base de ciclofosfamida, adriamicina, vincristina y prednisona con rituximab. Se comunica un caso de linfoma prostático destacando su infrecuencia con el fin de llamar la atención de la comunidad médica para realizar un abordaje diagnóstico y terapéutico adecuado. En el caso que se comunica, tras seis ciclos de quimioterapia, no se encontró actividad tumoral ni adenopatías retroperitoneales en los seguimientos radiológicos.

**Palabras clave:** próstata, linfoma, quimioterapia, inmunohistoquímica.

### ABSTRACT

Prostatic lymphoma represents 0.09% of malignant prostate tumors. Presentation includes usual signs of prostatism and most reported cases are discovered incidentally by prostate tissue obtained by transurethral resection of the prostate. The sensitivity by transrectal biopsy is 22%. Prostate lymphoma in most cases is indistinguishable from an adenocarcinoma, and sometimes it is possible to find a prostate poorly defined. Anatomopathological study intense lymphohistiocytic infiltrates are observed. We must take into account the possible existence of a systemic lymph node, so it is convenient to perform a myelogram, a bone marrow biopsy, CT chest and abdomen and bone scan. The diagnosis is confirmed by immunohistochemistry with detection of B cells in the immunostaining. Treatment consists of unclogging with improvement in urinary symptoms and cyclophosphamide-based chemotherapy, adriamycin, vincristine and prednisone + rituximab. We present a case of prostatic lymphoma considering their rarity in order to draw attention to this disease since it is important to suspect diagnosis to conduct a proper therapeutic approach. In this case, we found tumor activity after six cycles of chemotherapy; there were not retroperitoneal lymph nodes in the radiological follow-up.

**Key words:** prostate, lymphoma, chemotherapy, immunohistochemistry.

\* Residente de quinto año de Urología.

\*\*\* Jefe del servicio de Urología.

\*\*\*\* Encargado del Departamento de Investigación.

<sup>1</sup> Médico adscrito al servicio de Urología. Hospital Regional Dr. Valentín Gómez Farías, ISSSTE, México, DF.

\*\* Médico adscrito al servicio de Urooncología, Centro Estatal de Atención Oncológica, Morelia, Michoacán, México.

Correspondencia: Dr. Salim Antonio Villacis Fonseca. Departamento de Enseñanza, Hospital Regional Dr. Valentín Gómez Farías. Soledad Orozco núm. 203, Fracc. El Capullo, CP 45100, Zapopan, Jalisco, México. Correo electrónico: dr\_villacis@hotmail.com

Recibido: noviembre, 2011. Aceptado: enero, 2012.

Este artículo debe citarse como: Villacis-Fonseca SA, García-Martínez E, Carvajal-García R, Sahagún-Flores JE, Gutiérrez-Hernández R. Linfoma primario de célula B grande de próstata. Comunicación de un caso. Rev Esp Med Quir 2012;17(1):56-59.

La enfermedad proliferativa linforreticular maligna se origina habitualmente en las cadenas ganglionares linfáticas; afecta el conducto urinario en 10% de los casos como diseminación y en 1% como síntoma inicial. Clínicamente corresponde a linfomas no hodgkinianos.<sup>1</sup>

Existen tres formas de presentación en el aparato urinario: como enfermedad primaria extraganglionar, como manifestación primaria de una enfermedad ganglionar clínicamente oculta o como un estado avanzado de un linfoma diseminado.<sup>2</sup>

La afectación prostática por un linfoma no hodgkiniano representa menos de 0.1% y supone menos de 0.09% de todos los tumores malignos de la glándula. Su diagnóstico clínico requiere de un alto índice de sospecha,

ya que puede simular otros procesos más comunes de la glándula prostática que se distinguen por la concurrencia de síntomas obstructivos del conducto inferior vinculados con crecimiento prostático, especialmente en varones jóvenes.<sup>3-5</sup>

La evolución del linfoma primario de próstata suele ser ominosa, independientemente de la edad del paciente, el tipo histológico, el estadio clínico y el manejo.

Dada la infrecuencia del linfoma primario de células B grandes de próstata, el tratamiento no está totalmente estandarizado, aunque la combinación de quimioterapia (con rituximab en casos avanzados) y radioterapia parece ser actualmente la pauta más aceptada.<sup>6</sup>

El objetivo de este trabajo es llamar la atención de la comunidad médica sobre un tumor de origen linforreticular primario extremadamente infrecuente, que puede manifestarse con síntomas obstructivos bajos difíciles de distinguir de los que ocasionan otras enfermedades.

## CASO CLÍNICO

Un paciente de 52 años de edad, casado, de ocupación campesino, acudió a consulta debido a un cuadro de cólico renoureteral izquierdo y hematuria, con antecedentes de síntomas obstructivos de dos años de evolución. Se le hizo un ultrasonido vesicoprostático que reveló una próstata con volumen irregular de 80 g, que se marcaba sobre la base de la vejiga y el coágulo intravesical; el ultrasonido renal mostró dilatación leve del sistema pielocalicial izquierdo. El antígeno prostático se mantenía en cifras normales (antígeno prostático específico (APE): 2.7 ng/dL).

En la cistoscopia se halló un tumor dependiente del techo de la próstata; el resto estaba normal. Se resecaron 90 g de tejido prostático y se hizo ureterorenoscopia izquierda, mediante la cual se encontró un lito en el tercio medio del uretero.

## DESCRIPCIÓN MACROSCÓPICA

Se recibieron varios fragmentos irregulares de tejido de color café claro y de consistencia regular, que medían en total 8 X 8 X 4 cm. Se incluyó tejido representativo para su estudio histológico (Figura 1).



**Figura 1.** Aspecto macroscópico de tejido prostático resecado con técnica transuretral.

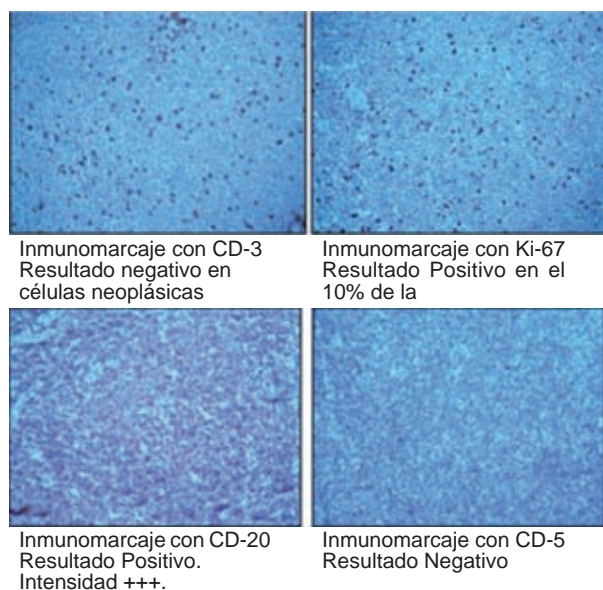
## DESCRIPCIÓN MICROSCÓPICA

Los cortes histológicos mostraron la pared de la vejiga y el tejido prostático masivamente infiltrados por una neoplasia maligna compuesta por células de tamaño intermedio. Estas células tenían núcleos homogéneos de cromatina fina y nucléolo visible. El citoplasma era de aspecto claro y escaso. Se identificó regular cantidad de mitosis. Las células infiltraron en forma de mantos grandes; también se observó invasión de capas musculares profundas en la vejiga, el tejido glandular y el estroma prostáticos (Figura 2).

Estas células mostraron ser positivas con marcadores inmunohistoquímicos: CD-20 positivo difuso de células neoplásicas (marcador de linfocitos B), Ki-67 positivo en 10% de las células neoplásicas (marcador de proliferación celular), CD-3 positivo focal en linfocitos T reactivos y CD-5 positivo focal en linfocitos T reactivos (Cuadro 1).

## DISCUSIÓN

La forma de manifestación de la enfermedad consistió en síntomas de prostatismo similares a los publicados anteriormente, como polaquiuria, tenesmo vesical, micciones imperiosas e –incluso– retención aguda de orina; también correspondió al mismo grupo etario. Al tacto rectal se encontró próstata mal delimitada, de consistencia fibroadenomatosa.<sup>7,8</sup>



**Figura 2.** Aspecto microscópico inmunohistoquímico para inmunomarcaje con antígenos leucocitarios CD-20, CD-5, CD-3 y Ki-67.

En el estudio de estos pacientes debe tenerse en cuenta la posible existencia de una afectación linfática sistémica, por lo que es conveniente realizar mielograma, biopsia de médula ósea, tomografía computada toracoabdominal y gammagrama óseo.<sup>7</sup> En este caso los resultados fueron negativos durante el seguimiento, al igual que el aspirado de médula ósea, aunque sólo se limitó a la glándula prostática. El diagnóstico de este paciente fue tejido prostático obtenido por resección transuretral. Las biopsias prostáticas ecodirigidas sólo tienen una sensibilidad de 22%.<sup>9</sup>

Desde el punto de vista del diagnóstico diferencial, las principales entidades prostáticas ha de tener en cuenta serían el absceso prostático (blanda al tacto, ecoestruc-

tura heterogénea, múltiples áreas hipoeoicas, irregular), el adenocarcinoma de la próstata, si tenemos en cuenta que en el linfoma de próstata en la mayoría de los casos es indistinguible de un adenocarcinoma, pudiéndose encontrar una próstata pétrea, fija y mal delimitada, de la prostatitis granulomatosa, donde se puede observar en el estudio anatomopatológico de la próstata intensos infiltrados linfocitarios y la HB.<sup>8</sup>

No existen criterios histológicos que permitan saber si la afectación prostática es primaria o secundaria, lo que obliga a iniciar un estudio de extensión para lograr el diagnóstico diferencial con otros cuadros patológicos.<sup>10,11</sup>

El diagnóstico correcto del linfoma primario de próstata se basa en varios criterios; los principales son: 1) que la enfermedad afecte predominantemente a la próstata con o sin extensión a los tejidos adyacentes, y 2) que no haya afectación de nódulos linfáticos, hígado, bazo o sangre hasta un mes después del diagnóstico.<sup>9</sup>

El tratamiento, en la mayor parte de las ocasiones, consiste en cirugía desobstructiva (resección transuretral, prostatectomía abierta, derivación urinaria) y quimioterapia sistémica con diferentes regímenes de poliquimioterapia, como CHOP (ciclofosfamida, adriamicina, vincristina y prednisona) y rituximab.

La radioterapia también se ha utilizado con fines paliativos para aliviar el síndrome obstructivo y ha dado resultados en algunos casos de linfoma.<sup>12,13</sup>

## CONCLUSIÓN

El linfoma primario de próstata es un padecimiento infrecuente que suele ser diagnosticado incidentalmente y que casi siempre es de tipo no hodgkiniano. Este paciente, a los 28 meses de haber recibido seis ciclos de quimio-

**Cuadro 1.** Resultados de inmunohistoquímica con positividad para antígeno leucocitario

Anticuerpo	Resultado	Observaciones
CD-20	Positivo difuso en células neoplásicas	Marcador de linfocitos B
CD-3	Positivo focal en linfocitos T reactivos	Marcador de linfocitos T
CD-5	Positivo focal en linfocitos T reactivos	Marcador de linfocitos T
Ki-67	Positivo en 10% de las células neoplásicas	Marcador de proliferación celular

Todos éstos son anticuerpos inmunomarcados para la detección de estructuras o tejidos específicos por medio de un examen de inmunohistoquímica.

terapia con ciclofosfamida, adriamicina, vincristina y prednisona (CHOP), adicionadas con rituximab, experimentó remisión completa en seguimientos tomográficos, sin adenopatías retroperitoneales ni hidronefrosis.

## REFERENCIAS

1. Lewi HJ, Stewart LD, Seywright M, et al. Urinary tract lymphoma. *Br J Urol* 1986;58:16.
2. Amat-Cecilia M, Romero-Pérez I, Sevilla F. Linfomas del tracto genitourinario. Revisión de conjunto y aportación de dos casos de localización testicular. *Arch Esp Urol* 1997;47(19):992-997.
3. Kandel LB, McCullough DL, Harrison LL, et al. Primary renal lymphoma. *Cancer* 1987;60:386.
4. Lewi HJ, Stewart LD, Seywright M, et al. Urinary tract lymphoma. *Br J Urol* 1986;58:16.
5. Patel DR, Gómez GA, Henderson ES, et al. Primary prostatic involvement in non-Hodgkin lymphoma. *Urology* 1988;32:96.
6. Wei-Ching L, Po-Hui C. Primary prostate lymphoma presented as urinary retention in a young male patient: A case report. *JTUA* 2009;20:86-88.
7. Rodríguez-Ledezma JM, Lopez-Tello J, Picaso M. Linfomas del tracto urinario. *Arch Esp Urol* 1996;49:587.
8. Pereira-Arias JG, Prieto-Ugidos N, Larrinaga-Simon J, et al. Infiltración prostática primaria por linfoma de Burkitt. *Arch Esp Urol* 1997;50:906.
9. Lomas-García J, Honrado-Franco E, de la Hera-Magallanes A. Linfoma B de células grande primario de próstata. Presentación de un caso y revisión de la literatura. *Patología quirúrgica*, 1991.
10. Bostwick DG, Cheng L. *Urologic surgical pathology*. Edinburgh: Mosby Elsevier, 2008.
11. Bostwick DG, Iczkowski KA, Amin MB, Osborne B. Malignant lymphoma involving the prostate: report of 62 cases. *Cancer* 1998;83(4):732-738.
12. Cole FH, Martin LR. Lymphosarcoma of the prostate. *J Urol* 1934;31:803.
13. Martín-Plata C. Linfoma primario de próstata: Presentación de un caso clínico-patológico y revisión de la literatura. *Actas Urológicas Españolas* 2000;24(5):437-441.