

## Uso de espaciadores interespinosos en pacientes con hernia de disco lumbar, dos años de seguimiento

Luis Calvo Rendón\*

### RESUMEN

**Objetivo:** demostrar que el dolor lumbar y el dolor radicular del paciente disminuyen al disminuir las cargas, en flexión, en el disco y que el segmento mantiene su movilidad.

**Pacientes y métodos:** estudio prospectivo, longitudinal y de investigación clínica, realizado en el Hospital Regional Presidente Juárez, del ISSSTE de la ciudad de Oaxaca. Se realizó en pacientes operados y con diagnóstico de hernia de disco lumbar en los segmentos L3-4, L4-5 y L5-S1, demostrada por resonancia magnética nuclear en el periodo de julio de 2008 a junio de 2009; en total fueron 26 pacientes; de éstos, 17 eran del sexo femenino (65.3%); el periodo de seguimiento fue de 24 meses y la edad de los pacientes varió de 15 a 50 años, con una edad promedio de 29 años. De acuerdo con las hernias de disco encontradas, 22 hernias discales correspondían al segmento L4-5; 14, al segmento L5-S1, y 10, a los segmentos L4-5 y L5-S1; hubo 36 hernias discales en 26 pacientes, de lo cual se deduce que hubo 10 hernias dobles. Se prepararon los campos para colocar los implantes Lixus OXPEKK®-IG y Lixus LS OXPEKK®-IG, y una vez colocados los implantes de prueba, se prepararon los implantes Lixus OXPEKK®-IG y Lixus LS OXPEKK®-IG definitivos.

**Resultados:** se evaluó a todos los pacientes con la escala visual analógica (EVA) y con el índice de discapacidad de Oswestry; la medición analógica del dolor preoperatorio en la pierna (dolor radicular) fue de 8.7; los 26 pacientes cumplieron 24 meses de seguimiento y se mantenían en 0.5 puntos en la EVA, lo que significa que el dolor había bajado 94%. Respecto al dolor lumbar medido con la EVA, los pacientes tuvieron, en promedio, 8.4 puntos; a los 24 meses de seguimiento se encontraban en 1.5 puntos, lo que significa que los pacientes tenían (hasta el momento) una mejoría de 82%. También se evaluaron con el índice de discapacidad de Oswestry; el índice de discapacidad preoperatorio fue de 84% y el más bajo fue de 48%, con un promedio de 63.3%; sólo una paciente tuvo malos resultados; en la EVA preoperatoria resultó con dolor radicular (en la pierna) de ocho puntos, así como dolor lumbar de ocho puntos; a los seis meses bajó seis puntos en ambas mediciones, pero la paciente padecía mucha limitación.

**Conclusiones:** los espaciadores interespinosos son una opción más del arsenal terapéutico para el tratamiento quirúrgico de la hernia discal, porque por lo menos a dos años de seguimiento obtuvimos resultados excelentes en pacientes seleccionados, pues el dolor lumbar y el dolor radicular disminuyeron y el índice de discapacidad mejoró.

**Palabras clave:** espaciadores interespinosos, hernia discal, dolor lumbar, dolor radicular, escala visual analógica, índice de discapacidad de Oswestry, Lixus OXPEKK®-IG, Lixus LS OXPEKK®-IG.

### ABSTRACT

**Objective:** To show that back pain and radicular pain of the patient are reduced by diminishing charges, in press, in the disk and that the segment maintains its mobility.

**Patients and methods:** A prospective, longitudinal and clinical research conducted at the Hospital Regional Presidente Juárez, ISSSTE Oaxaca City was performed in patients operated on and diagnosed with lumbar disc herniation in segments L3-4, L4-5 and L5-S1, as demonstrated by nuclear magnetic resonance in the period from July 2008 to June 2009. There were 26 patients and of these, 17 were female (65.3%), the follow up period was 24 months and age of patients ranged from 15 to 50 years, with an average age of 29 years. According to the disc herniation found, 22 herniated discs corresponded to the segment L4-5, 14 at L5-S1 segment, and 10, the segments L4-5 and L5-S1; there were 36 disc herniations in 26 patients, thus there were 10 double hernias. Fields were prepared to place Lixus OXPEKK®-IG and LS Lixus OXPEKK®-IG, and once placed the test implants, definitive implants Lixus OXPEKK®-IG and LS Lixus OXPEKK®-IG were prepared.

**Results:** We evaluated all patients with visual analog scale (VAS) and the Oswestry Disability Index. The analog measurement of preoperative leg pain (radicular pain) was 8.7, the 26 patients fulfilled 24 months follow up and remained at 0.5 points on the VAS, which means that the pain was reduced 94%. Regarding back pain measured by VAS, patients had on average 8.4 points, at 24 months were up by 1.5 points, which means that patients had (so far) an improvement of 82%. Also they were assessed with the Oswestry Disability Index, the preoperative disability index was 84% and the lowest was 48%, with an average of 63.3%, only one patient had poor results, the preoperative VAS pain was radicular (leg) of eight points as well as back pain, at six months it reduced six points in both measurements, but the patient suffered from many limitations.

**Conclusions:** The interspinous spacers are a choice of the therapeutic armamentarium for the surgical treatment of disc herniation, because after at least two years of monitoring we obtained excellent results in selected patients, as back pain and radicular pain decreased and the disability index improved.

**Key words:** interspinous spacers, herniated disc, back pain, radicular pain, visual analog scale, Oswestry Disability Index, Lixus OXPEKK®-IG, LS Lixus OXPEKK®-IG.

Cuando nos referimos a inestabilidad vertebral es muy importante diferenciar entre inestabilidad clínica e inestabilidad mecánica; la inestabilidad clínica fue definida por White y Panjabi como la pérdida de la capacidad de la columna para mantener los patrones de desplazamiento bajo cargas fisiológicas; por tanto, no hay déficit neurológico inicial o adicional, sin deformidades mayores y sin dolor incapacitante. La inestabilidad mecánica es la pérdida del control motor de un segmento articular, con desplazamiento en su superficie articular más allá de la zona neutra vertebral, y puede estar o no acompañada de síntomas y signos neurológicos.<sup>1</sup>

Posteriormente, Panjabi redefinió la inestabilidad vertebral como una región de laxitud alrededor de la posición neutra de un segmento espinal llamado “zona neutra”. En presencia de lesiones en cualquiera de los subsistemas o en presencia de trastornos degenerativos de la tríada vertebral se ha evidenciado un aumento de la zona neutra (Figura 1).<sup>1</sup>

El dolor lumbar ha afligido al ser humano por muchos miles de años. Hay descripciones de lumbago y ciática en la Biblia y en los escritos de Hipócrates. Pese a la larga historia de este problema, no surgió una explicación razonable y científica del origen de la lumbalgia y el dolor en la pierna sino hasta 1934, con la publicación del escrito clásico de Mixter y Barr.<sup>2</sup>

\* Cirujano ortopeda, Hospital Regional Presidente Juárez, ISSSTE, Oaxaca, Oaxaca, México.

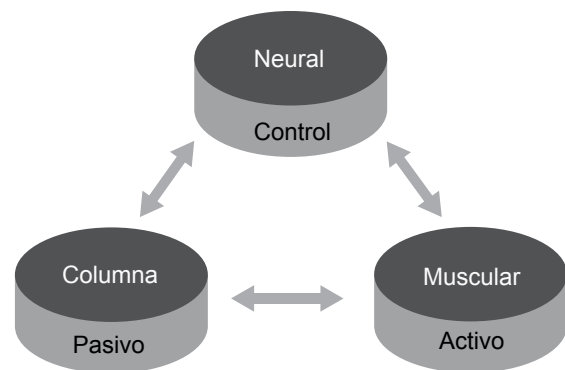
Correspondencia: Dr. Luis Calvo Rendón. Emiliano Zapata 316, colonia Reforma, CP 68050, Oaxaca, Oaxaca, México. Correo electrónico: drluiscalvorendon@hotmail.com  
Recibido: marzo, 2012. Aceptado: junio, 2012.

Este artículo debe citarse como: Calvo-Rendón L. Uso de espaciadores interespinosos en pacientes con hernia de disco lumbar, dos años de seguimiento. Rev Esp Med Quir 2012;17(2):87-93.

El concepto de *espaciador interespinoso* no es nuevo; en la década de 1950 Knowles diseñó un implante temporal, que consistía en una bala de acero inoxidable, la cual se colocaba entre las espinosas del segmento afectado por la hernia discal y era retirada una vez que el paciente se aliviaba por sí solo; el problema de este dispositivo era que ocasionaba luxación en el sitio de inserción, motivo por el cual cayó en desuso.<sup>2</sup>

Gracias a las nuevas tecnologías, a un mejor conocimiento de la biomecánica de la columna y a la existencia de mejores materiales, actualmente se han diseñado espaciadores interespinosos que tienen como objetivo su uso por tiempo prolongado en las siguientes afecciones: hernias de disco, enfermedad degenerativa del disco, estenosis espinal e inestabilidad segmentaria, y actualmente otra indicación es usar espaciadores en forma conjunta cuando se realiza una artrodesis en los segmentos adyacentes, para que de este modo disminuya la incidencia de enfermedad del segmento adyacente.<sup>2,3</sup>

Los problemas o enfermedades del disco lumbar son tan frecuentes que son una de las principales causas de dolor lumbar;<sup>4-6</sup> aproximadamente 80% de la población mundial lo llega a padecer, de ahí que sea la segunda causa de incapacidad laboral en todo el mundo.<sup>1,5-7</sup>



**Figura 1.** Los tres subsistemas independientes de estabilización de la columna, según la teoría de Panjabi.

No debemos perder de vista que las enfermedades del disco son multifactoriales y que la genética tiene una función importante; se ha demostrado que una de las causas o la principal es el traumatismo de repetición, lo que va a producir daño en el tejido, con lo que éste va perdiendo su capacidad.<sup>2,8-10</sup>

Sabemos que en la fisiopatología de la degeneración discal, los factores bioquímicos desempeñan una función importante, que van a producir sustancias proinflamatorias, como la interleucina 1 (IL-1), la interleucina 6 (IL-6), el factor de necrosis tumoral (TNF), los fenómenos de apoptosis, la liberación de radicales libres de oxígeno, etc.; todas estas sustancias van a producir inflamación, con los consiguientes cambios hidroelectrolíticos, edema dentro del disco, lo que va a impedir la oxigenación, ya que el aumento de la presión impide la oxigenación y la reparación del disco,<sup>11,12</sup> y si a esto se le agrega el factor mecánico de carga (como aumento de carga en el disco lesionado, que es incapaz de transmitir cargas como un disco normal)<sup>2</sup> y los problemas genéticos y bioquímicos. No debemos perder de vista que además de los problemas genéticos, bioquímicos, es la inestabilidad segmentaria la que puede originar el problema en el disco y que esta inestabilidad va a ser mayor o más grave cuando se realicen discoidectomías clásicas. En la bibliografía médica existe un sinfín de artículos que hablan del dolor residual lumbar secundario a una discectomía, el cual se conoce como “síndrome de cirugía lumbar fallida”.

Los profesores White y Panjabi en sus estudios clásicos de inestabilidad lo demuestran. En sus últimos estudios Panjabi habla de la zona neutra, de que debe existir un equilibrio perfecto entre los tres subsistemas y de que cuando se pierde dicho equilibrio existe inestabilidad mecánica, que la observamos en estudios radiológicos dinámicos, y connotación clínica, que va a ser dolor lumbar con o sin dolor radicular.

## OBJETIVO

Demostrar que al disminuir las cargas, en flexión, en el disco el dolor lumbar y el dolor radicular del paciente disminuyen y que el segmento mantiene su movilidad.

## JUSTIFICACIÓN

El dolor lumbar es una de las primeras causas de incapacidad laboral y asistencia a consulta externa en los hospitales generales; está demostrado que 80% de la población mundial tiene o va a tener un evento doloroso durante su vida, y la enfermedad degenerativa del disco intervertebral es causa de un sinfín de consultas.

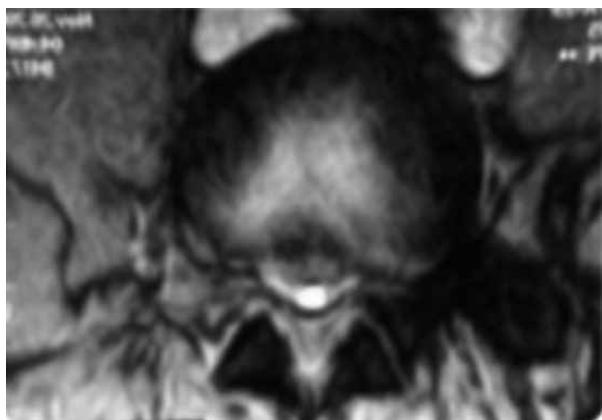
El fenómeno de rehidratación discal se ha visto sobre todo en trabajos y observaciones de la National Aeronautics and Space Administration (NASA); es decir, en astronautas que fueron sometidos a gravedad cero se ha observado este fenómeno, lo que explica el alivio del dolor lumbar.

Pero el fin del trabajo es disminuir la carga en el disco enfermo; una vez operado el paciente, podemos confirmar que al disminuir la presión dentro del disco el paciente mantiene la movilidad del segmento y conserva clínicamente su estabilidad, demostrada clínicamente al aliviar el dolor lumbar.

## PACIENTES Y MÉTODOS

El presente trabajo es un estudio prospectivo, longitudinal y de investigación clínica, realizado en el Hospital Regional Presidente Juárez del ISSSTE de la ciudad de Oaxaca. Incluyó a pacientes operados y con diagnóstico de hernia de disco lumbar en los segmentos L3-4, L4-5 y L5-S1, demostrada por resonancia magnética nuclear en el periodo de julio de 2008 a junio de 2009; en total fueron 26 pacientes; de éstos, 17 eran del sexo femenino (65.3%), con un periodo de seguimiento de 24 meses; la edad de los pacientes varió de 15 a 50 años, con una edad promedio de 29 años.

Los criterios para incluir a los pacientes en este estudio fueron los siguientes: edad de 15 a 50 años, que tuvieran el diagnóstico de hernia de disco lumbar (demostrada por resonancia magnética nuclear) [Figura 2] y que tuvieran datos clínicos de dolor lumbar o dolor radicular (afectación neurológica), así como consentimiento dado después de recibir la información del procedimiento, aceptación de ingresar al protocolo y consentimiento de los padres de los pacientes menores de edad que no tuvieran operación previa por enfermedad discal.



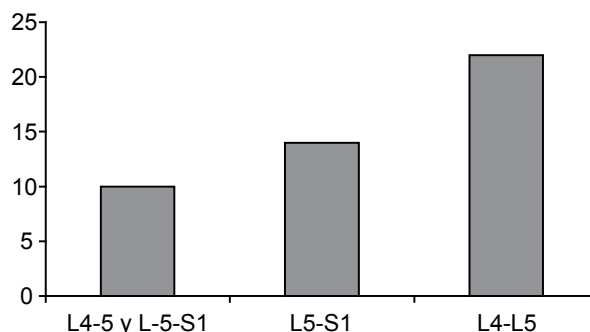
**Figura 2.** Imagen de resonancia magnética nuclear en T2 en la que se aprecia una hernia discal central en L4-5.

Los criterios de exclusión fueron pacientes menores de 15 años y mayores de 50 años; los primeros, por tratarse de pacientes muy jóvenes, se manejaron inicialmente con terapia física y rehabilitación para evitar la operación al máximo, y en el caso de los mayores de 50 años para valorar en lo posible sólo la enfermedad discal, ya que a mayor edad existen datos de artrosis degenerativa, artrosis facetaria y discos degenerados en etapa 3, que alterarían los resultados del siguiente trabajo; también se excluyó a los pacientes con operación de hernia discal que no aceptaron entrar al protocolo; además, se usó el criterio de eliminación en los pacientes que abandonaron el tratamiento.

De acuerdo con los niveles encontrados o con hernias de disco, 22 hernias discales (61.2%) correspondían al segmento L4-5; 14 (38.8%), al segmento L5-S1, y 10 (27.7%), a ambos segmentos; hubo un total de 36 hernias discales en 26 pacientes, de lo cual se deduce que hubo 10 hernias dobles (Figura 3). Como se ha descrito en la bibliografía médica, las hernias más frecuentes fueron las del segmento L4-5.

No hubo una relación directa entre el traumatismo de repetición o traumatismo agudo como causa de la hernia de disco; sólo se demostró hernia aguda en dos pacientes; en los demás no hubo relación entre el tipo de actividad y el factor desencadenante.

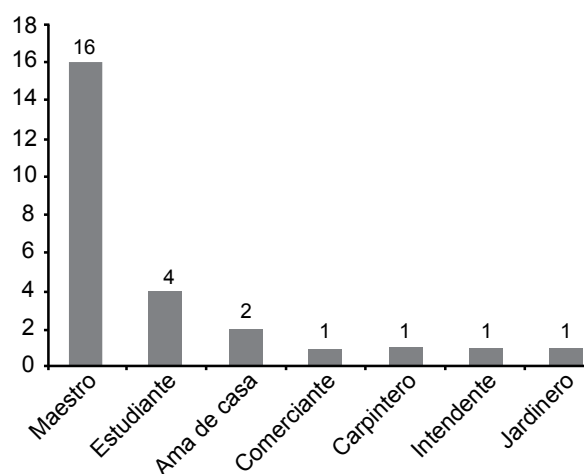
Dieciséis pacientes (61.5%) eran maestros de educación primaria o secundaria, no realizaban actividades físicas en sus labores cotidianas; cuatro pacientes (15.6%) eran estudiantes, y en un paciente sí hubo



**Figura 3.** Frecuencia de los niveles operados. N = 36.

antecedente traumático. Sólo tres pacientes realizaban actividades físicas en sus labores y sólo en uno hubo antecedente traumático; su actividad era la jardinería y levantaba objetos pesados; estos pacientes representaban 11.5% de la población estudiada (Figura 4).

A todos los pacientes se les realizó exploración física completa; en todos se encontraron signos positivos de estiramiento ciático, como los signos de Lasègue, de Neri II y de Kerning; además, se exploraron con las pruebas de aumento de la presión intratecal, como las de Milgram y Valsalva; padecieron alteraciones neurológicas (como hiporreflexia, ya sea rotuliana o Aquilea), hipoestesia en los dermatomas comprometidos y alteraciones en la fuerza muscular; antes de la operación se les aplicó el cuestionario de Oswestry y la escala visual analógica, los



**Figura 4.** Actividad laboral de los pacientes operados por hernia de disco.

cuales fueron los parámetros para la evaluación clínica de los pacientes. Después de la operación, se realizaron evaluaciones a los 6, 12, 18 y 24 meses.

### **Técnica quirúrgica para implantar el Lixus OXPEKK®-IG**

Con el paciente en decúbito ventral (bajo anestesia general) se realiza una incisión de 3-4 cm en la piel hasta llegar a la aponeurosis; una vez identificado (por palpación y por imagen) en el arco en C el segmento lesionado, se incide longitudinalmente hasta llegar a los músculos lumbares, se preserva el ligamento supraespinoso y se separan subperióticamente los músculos, con un separador de Russell-Taylor se mantiene la separación, y de esta manera se exponen las láminas, se disecciona y reseca el ligamento amarillo; con una pinza de Kerrington se reseca una pequeña porción de la lámina superior para tener una buena visualización del disco, una vez que se reseca el ligamento amarillo, y de este modo se expone el saco dural y la raíz comprimida; se realiza la discectomía.

En el lado contralateral se realiza la misma incisión en la aponeurosis y se separan subperióticamente los músculos, siempre respetando el ligamento supraespinoso, como se ve en el estudio de imagen.

De este modo se preparan los campos para colocar el implante Lixus OXPEKK®-IG; se inicia con implantes de prueba hasta que se encuentra el implante que entre con una pequeña presión y quede bien sujeto a las espinosas; es muy importante que las flechas marcadas en el implante apunten hacia el cefálico y que el número, que es la medida del implante, quede hacia el caudal; una vez colocado el implante de prueba, se prepara el implante Lixus OXPEKK®-IG definitivo; previamente se coloca en las “orejas” el ligamento de poliéster para facilitar el procedimiento.

Una vez colocado el Lixus OXPEKK®-IG, los extremos del ligamento se posicionan con unos pasadores de ligamento por las apófisis espinosas superior e inferior, que van a ser los sitios en donde se fija el ligamento; nuevamente en las “orejas” del implante, en el lado contrario, se introducen las puntas del ligamento, se procede a colocar el anillo de cierre, se tracciona con los tensores y se aprieta el anillo de cierre; es muy importante que la tensión se realice siempre con el anillo

de cierre colocado, porque si no se corre el riesgo de que se rompa la “oreja” del implante.

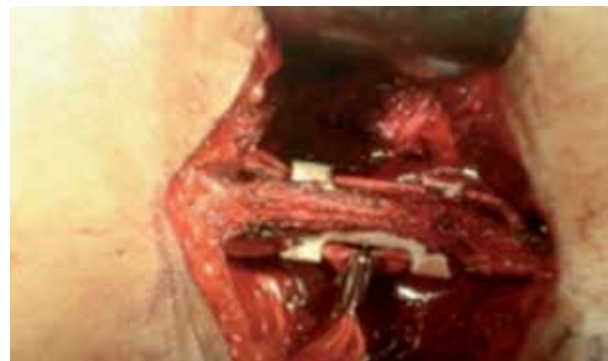Con tijeras se cortan los excedentes del ligamento, se irriga la herida, se verifica la hemostasia y se procede a suturar; se inicia con una colocación de drenaje, posteriormente se sutura el ligamento (lo que es muy importante) y se procede al cierre del resto de la herida (Figura 5).

### **Técnica quirúrgica para implantar el Lixus LS OXPEKK®-IG**

La técnica para implantar el Lixus LS OXPEKK®-IG varía debido a que su diseño es muy diferente al Lixus OXPEKK®-IG, porque la primera vértebra sacra tiene una espinosa pequeña, donde es imposible anclar el ligamento.

La técnica para realizar la discectomía es la misma que se describió anteriormente; la diferencia es que se realizan dos perforaciones en las láminas sacras (entre 1.5 y 2 cm distales al borde sacro y a 0.5 cm laterales a la línea media), una vez que se verifica el tamaño del implante.

Estas perforaciones se realizan con dos leznas: una iniciadora con punta tipo diamante y otra con punta roma; este procedimiento se realiza con mucho cuidado, ya que existe el riesgo de lesionar la duramadre y las raíces; después con un pasador de ligamento se pasa el ligamento a través de las láminas sacras y se procede a colocar el ligamento de la siguiente manera: un extremo corto, el cual se pasa a través del orificio central del implante, debe quedar por abajo del extremo largo del ligamento; después el extremo largo, con el pasador



**Figura 5.** Implante lumbar colocado y fijado, próximo al cierre de la herida.

de ligamento, se posiciona arriba de la espinosa de L5, hacia el lado contrario, y se pasa por el orificio central del implante, con lo cual queda por arriba del extremo largo del mismo ligamento; es muy importante verificar que el ligamento no quede torcido, ya que esto le resta resistencia, y si llegara a quedar torcido en las láminas o en las espinosa, va a tener menor superficie de contacto y puede tener efecto cortante en el hueso, por lo que podría existir falla de implante.

El instrumental que se utiliza es muy sencillo, ya que consta de un colocador de implante (de prueba y definitivo), dos pasadores de ligamento, dos tensores de ligamento, una lezna con punta tipo diamante y otra con punta roma, así como una pinza para el cierre del anillo.

## RESULTADOS

Se evaluó a todos los pacientes con la escala visual analógica (EVA) y se obtuvieron los siguientes resultados: la medición analógica del dolor preoperatorio en la pierna (dolor radicular) fue de 8.7; a los seis meses la EVA bajó dos puntos, quedando en 6.7 puntos; al año bajó 0.5 puntos; a los 18 meses sólo 14 pacientes habían cumplido este tiempo de seguimiento y se mantenían en 0.5 puntos en la EVA y los 26 pacientes cumplieron 24 meses de seguimiento y se mantenían en 0.5 puntos en la EVA; esto quiere decir que el dolor había bajado 94%.

Respecto al dolor lumbar, se obtuvieron en la EVA los siguientes resultados: inicialmente los pacientes tuvieron, en promedio, 8.4 puntos; a los seis meses la EVA bajó dos puntos y tuvieron una mejoría de 6.4 puntos; al año siguió bajando un punto, y los 14 pacientes que cumplieron 18 meses de seguimiento se mantuvieron en un punto, y a los 24 meses de seguimiento se encontraban en 1.5, lo que significaba que los pacientes tenían (hasta el momento) una mejoría de 82%, con respecto al dolor lumbar.

También se evaluaron con el índice de discapacidad de Oswestry y se obtuvieron los siguientes resultados: el índice de discapacidad preoperatorio fue de 84% y el más bajo fue de 48%, con un promedio de 63.3%; a los seis meses bajó a 16.2% y al año, a 5%, y los 14 pacientes que cumplieron los 18 meses de seguimiento se mantenían aún en 5%; sin embargo, a los 24 meses los 26 pacientes estaban en 7%, lo que no es estadísticamente significati-

vo; la Organización Mundial de la Salud (OMS) indicó que era estadísticamente significativa una baja de 15% en el índice de Oswestry; en el presente trabajo se bajó (hasta el momento) 58.3%, lo que significa en forma global excelentes resultados.

Sólo una paciente tuvo malos resultados; en la EVA preoperatoria tuvo dolor radicular (en la pierna) de ocho puntos, así como dolor lumbar de ocho puntos; a los seis meses bajó a seis puntos en ambas mediciones, pero la paciente padecía mucha limitación.

El índice de Oswestry preoperatorio fue de 68% y a los seis meses se mantuvo en 68%; se realizó una resonancia magnética y se encontró edema muscular importante; los estudios de biometría hemática estaban en parámetros normales, sólo hubo elevación de la velocidad de sedimentación; se efectuó el retiro de los implantes y se enviaron al laboratorio para cultivo, el cual fue negativo; hubo dos perforaciones de duramadre en los dos primeros pacientes a los que se les colocó el Lixus LS OXPEKK<sup>®</sup>-IG; la duramadre se perforó con la punta de la lezna; esto no influyó en los resultados; los pacientes sólo se mantuvieron tres días más en el hospital, lo que retardó su deambulaci3n; cursaron sin complicaciones posteriores, ya que sólo padecieron cefalea por menos de 24 h.

## ANÁLISIS

El número de pacientes es una muestra representativa de la patología discal (muy seleccionada), ya que sólo se incluyó a pacientes con diagnóstico muy preciso, tanto clínico como de estudios de imagen (RMN); se evitó incluir en el trabajo a pacientes mayores de 50 años, ya que generalmente después de esa edad se acompañan de problemas artrósicos facetarios o enfermedad discal, que se encuentra en estadio III; nuestra muestra coincidió con la bibliografía médica, en la que se ha demostrado que el segmento más afectado es el L4-L5. Esto predomina en el sexo femenino, lo cual se reafirma con artículos recientes sobre los nuevos conceptos de factores que influyen en las afecciones de la columna vertebral, como el factor hormonal (receptor libre de estrógeno que influye en el colágeno IX o XI).

En nuestro grupo de estudio encontramos que la mayor incidencia de hernia discal no tiene relación

directa con factores laborales, ya que más de 70% de la muestra era de profesores, amas de casa o estudiantes (Figura 4); solamente en dos pacientes la causa directa fue el factor traumático.

Al evaluar al paciente con la escala visual analógica (EVA) y el índice de discapacidad de Oswestry confirmamos la utilidad de los espaciadores interespinosos Lixus OXPEKK®-IG, porque en la EVA el dolor radicular disminuyó en 94%, y el dolor lumbar, en 82%.

Aunque no es el objetivo de este trabajo, puede corroborarse en imágenes radiográficas dinámicas que al colocar el espaciador interespinoso Lixus OXPEKK®-IG se mantiene la apertura del agujero de conjunción, lo que propicia que la compresión de la raíz disminuya, impide el cierre del agujero durante la extensión y preserva el movimiento en flexión del segmento operado.

Vale resaltar de nuestros pacientes que la mayoría son trabajadores federales que buscan a la vez beneficios laborales; sin embargo, el índice de discapacidad de Oswestry bajó de 63.3 a 7%. La OMS marca que un resultado con disminución en este índice de 15% es estadísticamente significativo de mejoría; nosotros logramos descender hasta el momento 56.3%, por lo que solamente un paciente se envió a cambio de actividad y los demás continuaron en las mismas labores (Figura 4), lo que en forma indirecta influye en la productividad laboral, ya que disminuye las incapacidades médicas y el ausentismo laboral.

## CONCLUSIONES

Por este trabajo y de acuerdo con la bibliografía médica podemos concluir que los espaciadores interespinosos son una opción más del arsenal terapéutico para el tratamiento quirúrgico de la hernia discal, ya que por lo menos a dos años de seguimiento los resultados son excelentes en pacientes seleccionados, en cuanto a la disminución de dolor lumbar y dolor radicular y a la mejoría del índice de discapacidad; sobre todo, lo que nos interesa es reintegrar a los pacientes a sus actividades cotidianas.

También, como conclusión, debe quedar claro que no por haber resecado la hernia discal y haber implantado un espaciador al paciente éste tiene una columna nueva; debe entenderse que le entregamos una columna operada; hasta el momento ningún procedimiento es para toda la vida, porque los implantes también tienen una vida media; lo que intentamos es hacer una columna lo más estable posible para que funcione con normalidad, y de esta forma evitar en forma prematura daño a otros segmentos.

## REFERENCIAS

1. Hubert MG, Vadala G, Sowa G, Studer RK, Kang JD. Gene therapy for the treatment of degenerative disk disease. *J Am Acad Orthop Surg* 2008;16(6):312-319.
2. Shen FH, Samartzis D, Andersson GB. Nonsurgical management of acute and chronic low back pain. *J Am Acad Orthop Surg* 2006;14(8):477-487.
3. Caserta S, La Maida GA, Misaggi B, Peroni D, et al. Elastic stabilization alone or combined with rigid fusion in spinal surgery: a biomechanical study and clinical experience based on 82 cases. *Eur Spine J* 2002;11(Suppl 2):S192-197.
4. Eck JC, Hodges S, Humphreys SC. Minimally invasive lumbar spinal fusion. *J Am Acad Orthop Surg* 2007;15(6):321-329.
5. Cousins JP, Haughton VM. Magnetic resonance imaging of the spine. *J Am Acad Orthop Surg* 2009;17(1):22-30.
6. Panjabi MM. A hypothesis of chronic back pain: ligament subfailure injuries lead to muscle control dysfunction. *Eur Spine J* 2006;15(5):668-676.
7. Gatchel RJ, Mayer TG. Psychological evaluation of the spine patient. *J Am Acad Orthop Surg* 2008;16(2):107-112.
8. Kim DH, Albert TJ. Interspinous process spacers. *J Am Acad Orthop Surg* 2007;15(4):200-207.
9. Herkowitz HN, Garfin SR, Balderston RA, Eismont FJ, et al. *Rothman-Simeone Columna vertebral*. 4ª ed. Ciudad de México: McGraw-Hill Interamericana, 1995;629-690.
10. Anderson PA, McCormick PC, Angevine PD. Randomized controlled trials of the treatment of lumbar disk herniation: 1983-2007. *J Am Acad Orthop Surg* 2008;16(10):566-573.
11. Madigan L, Vaccaro AR, Spector LR, Milam RA. Management of symptomatic lumbar degenerative disk disease. *J Am Acad Orthop Surg* 2009;17(2):102-111.
12. Guyer RD, Patterson M, Ohnmeiss DD. Failed back surgery syndrome: diagnostic evaluation. *J Am Acad Orthop Surg* 2006;14(9):534-543.