Artículo original

Tratamiento endoscópico de lesiones de Dieulafoy

Zazil Botello Hernández,[1] Leticia Domínguez Camacho,[2] Enrique Núñez González,[3] Marco A González Acosta,[3] Vicente Rosas Barrientos,[4] Eduardo Torices Escalante[5]

RESUMEN

Antecedentes: la lesión de Dieulafoy consiste en un vaso arterial de gran tamaño que puede persistir, erosionarse y provocar hemorragia masiva, recurrente y mortal.
Objetivo: comunicar una serie de casos de lesión de Dieulafoy tratados en el servicio de Endoscopia Gastrointestinal del Hospital Regional 1º de Octubre del ISSSTE, de 2008 a 2013.
Material y método: estudio de serie de casos sin controles, en el que se incluyeron 14 pacientes con lesión de Dieulafoy tratados endoscópicamente.
Resultados: la media de edad de los pacientes fue de 62.4±14.1 años; 11 de ellos eran hombres (79%) y tres mujeres (21%), con uno o dos episodios de sangrado. Dos de los sujetos tenían diabetes mellitus tipo 2 (14%), nueve tenían hipertensión arterial (64%), uno era hepatópata (7%), nueve fumadores (64%), cinco consumían alcohol (36%), uno tomaba antiinflamatorios no esteroides (7%) y uno recibía tratamiento con anticoagulantes orales (7%). La endoscopia inicial identificó el vaso sangrante en seis pacientes (43%), en dos (14%) se colocaron clips y a 13 (93%) se les inyectó adrenalina. En la endoscopia de control, sólo uno (7%) tuvo sangrado.
Conclusión: la endoscopia es el método de elección para el diagnóstico. El tratamiento depende de la preferencia y experiencia del endoscopista, de la presentación clínica de cada caso y de los recursos materiales disponibles.

Palabras clave: lesión de Dieulafoy, terapia endoscópica, recidiva.

ABSTRACT

Background: Dieulafoy lesion is the presence of a large blood vessel that can persist, erode and cause massive, recurrent and fatal bleeding.
Objective: To communicate a case series of Dieulafoy lesion treated at Service of Gastrointestinal Endoscopy at Regional Hospital 1° de Octubre, ISSSTE, during 2008 to 2013.
Material and method: A case series study without controls, which included 14 patients with Dieulafoy lesion treated endoscopically.
Results: We studied 14 patients with a diagnosis of Dieulafoy lesion, with a mean age of 62.4±14.1 years, 11 were male (79%) and 3 female (21%), with 1-2 bleeding episodes. Two patients (14%) suffered diabetes mellitus type 2, nine (64%) had hypertension, one (7%) liver disease, nine (64%) were smokers, five (36%) consumed alcohol, one (7%) consumed inflammatory drugs and one (7%), oral anticoagulant therapy. Initial endoscopy identified the bleeding vessel in 6 (43%), in 2 (14%) were placed clips, and in 13 (93%) were injected adrenaline. In control endoscopy, only one patient (7%) had bleeding.
Conclusion: Endoscopy is the method of choice for the diagnosis; therapy depends on the preference and experience of the endoscopist, the clinical presentation of each case and material resources available.

Key words: Dieulafoy lesion, endoscopic therapy, recurrence.

[1] Médico residente de endoscopia gastrointestinal.
[2] Cirujano adscrito al servicio de Endoscopia Gastrointestinal.
[3] Cirujano adscrito al servicio de Cirugía General.
[4] Jefe de Investigación Clínica.
[5] Jefe del servicio de Endoscopia Gastrointestinal.
Hospital Regional 1º de Octubre, ISSSTE, México, DF.

Correspondencia: Dra. Zazil Botello Hernández. Av. Instituto Politécnico Nacional 1669, colonia Magdalena de las Salinas, CP 06760, México, DF.
Correo electrónico: zazilbohz@yahoo.com.mx

Recibido: septiembre 2013.
Aceptado: octubre 2013.

Este artículo debe citarse como: Botello-Hernández Z, Domínguez-Camacho L, Núñez-González E, González-Acosta MA y col. Tratamiento endoscópico de lesiones de Dieulafoy. Rev Esp Méd Quir 2013;18:322-327.

La lesión de Dieulafoy, descrita por Georges Dieulafoy en 1898,[1-3] consiste en un vaso arterial histológicamente normal, de gran tamaño, que de manera anómala mantiene su calibre (1-3 mm) a lo largo de un recorrido sinuoso desde la submucosa hasta la mucosa, donde penetra por un defecto mínimo. Puede provocar 2 a 5% de las hemorragias digestivas altas y afectar de 1 a 2% de los pacientes intervenidos quirúrgicamente por sangrado masivo, recurrente y potencialmente mortal.[2]

El 75% de estas lesiones se localiza en el estómago proximal y el restante 25% son extragástricas, destacan por orden de frecuencia las duodenales, las colónicas y las rectales.[4,5]

La endoscopia juega un papel muy importante en el diagnóstico y tratamiento, y es de primera elección. Se han publicado diferentes series en las que se comparan varios métodos, pero hasta el momento no se ha comprobado la superioridad de una modalidad terapéutica.

Ante esta afección excepcional, se comunica una serie de casos de lesión de Dieulafoy en diferentes localizaciones del aparato digestivo tratadas en el servicio de Endoscopia Gastrointestinal del Hospital Regional 1º de Octubre del ISSSTE, de 2008 a 2013.

MATERIAL Y MÉTODO

Estudio de serie de casos sin controles, en el que se incluyeron 14 pacientes con diagnóstico endoscópico de lesión de Dieulafoy, tratados en el servicio de Endoscopia Gastrointestinal del Hospital Regional 1º de Octubre, mediante la aplicación de adrenalina y terapia mecánica (clip), de 2008 a 2013.

Técnica

Bajo anestesia local, se colocó a los pacientes en decúbito lateral izquierdo. Con ayuda de videoendoscopios Olympus GIF-Q150 y GIF-H180 se identificaron las lesiones vasculares de Dieulafoy. Se aplicó epinefrina diluida 1:10,000 con solución fisiológica en los cuatro cuadrantes de la lesión o se colocaron clips metálicos, en caso de que hubiera en el servicio. A las 24 horas se realizaron endoscopias de control.

Las variables incluidas para la descripción de estos casos fueron:

Generales: edad, género, número de episodios de sangrado, comorbilidades como diabetes mellitus tipo 2, hipertensión arterial sistémica, artritis reumatoide, enfermedades de la colágena, lupus eritematoso sistémico, hepatopatía, antecedente de consumo de antiinflamatorios no esteroides o de anticoagulantes orales, tabaquismo, consumo de alcohol y sangrado de tubo digestivo alto o bajo.

Hallazgos en la endoscopia inicial: se buscaron de manera intencionada vaso visible, úlcera o perforación.

Tipo de tratamiento administrado: adrenalina, clip o ambos.

Hallazgos en la endoscopia de control: vaso visible, cambios en el tamaño del vaso o sangrado activo.

El análisis estadístico incluyó cuadro de distribución de frecuencias y medidas de tendencia central paramétrica.

RESULTADOS

En el servicio de Endoscopia Gastrointestinal del Hospital Regional 1º de Octubre se atendieron 14 pacientes con lesión de Dieulafoy entre 2008 y 2013, con media de edad de 62.4±14.1 años, 11 de ellos eran del género masculino (79%) y tres del femenino (21%). El número de episodios de sangrado fue de uno a dos. En cuanto a comorbilidades, dos pacientes (14%) tenían diabetes mellitus tipo 2, nueve (64%) padecían hipertensión arterial sistémica, uno (7%) hepatopatía no especificada; ninguno tenía artritis reumatoide, enfermedades de la colágena, ni lupus eritematoso sistémico. Uno de los pacientes (7%) estaba en tratamiento con antiinflamatorios no esteroides y otro (7%) con anticoagulantes orales. En cuanto a los hábitos nocivos: nueve pacientes (64%) eran fumadores, cinco (36%) consumían alcohol (Cuadro 1), cinco (36%) tenían antecedente de sangrado de tubo digestivo alto y ninguno había sufrido sangrado de tubo digestivo bajo.

En la endoscopia inicial se observó que dos lesiones se encontraban 1 cm por debajo de la unión esófago-gástrica, tres en el bulbo duodenal, dos sobre la curvatura menor, uno en el fondo gástrico en su cara anterior, uno sobre la unión esófago-gástrica (Figura 1), dos en la tercera porción duodenal, dos en la segunda porción duodenal y una en el ciego. En ocho pacientes (57%)

Cuadro 1. Características de la población de estudio*

Variable	*Frecuencia (n=14)*
Edad (años cumplidos)	62.4±14.1
Género	
Masculino	11 (79)
Femenino	3 (21)
Comorbilidades	
Diabetes mellitus tipo 2	2 (14)
Hipertensión arterial	9 (64)
Hepatopatía	1 (7)
Tabaquismo	9 (64)
Alcoholismo	5 (36)
Ingestión de AINES	1 (7)
Anticoagulación oral	1 (7)

Los números entre paréntesis representan porcentajes.
AINES: antiinflamatorios no esteroides.

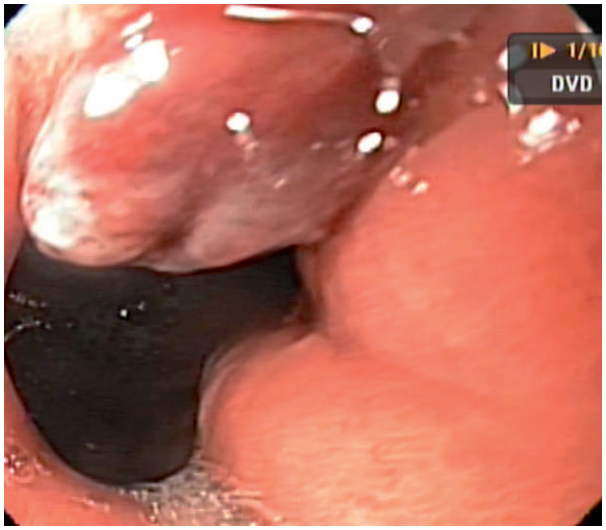

Figura 1. Lesión de Dieulafoy localizada en la unión esófago-gástrica.

no se logró visualizar el vaso sangrante, en seis (43%) sí se pudo identificar, en ninguno hubo perforación ni ulceración (Cuadro 2).

Con respecto al tratamiento endoscópico, sólo dos pacientes (14%) fueron tratados con terapia mecánica (colocación de clip, por disponer de este tipo de material en su momento; Figura 2), 13 (93%) con inyección de adrenalina en dilución 1:10,000 con solución fisiológica en los cuatro cuadrantes de la lesión, en uno (7%) no se aplicó la inyección, sólo se colocó el clip (Cuadro 3).

Cuadro 2. Hallazgos en la endoscopia inicial y endoscopia de control

Hallazgos	*Frecuencia en la endoscopia inicial (n=14)*	*Frecuencia en la endoscopia de control (n=14)*
Sangrado activo	14 (100)	1 (7)
Vaso visible	6 (43)	1 (7)
Perforación	0	0
Úlcera	0	0

Los números entre paréntesis representan porcentajes.

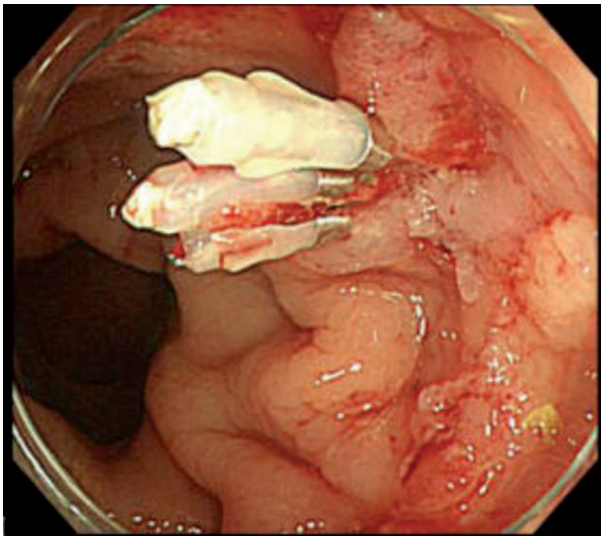

Figura 2. Lesión de Dieulafoy tratada con clips.

Cuadro 3. Tratamiento endoscópico

Tratamiento endoscópico	*Frecuencia (n=14)*
Inyección de adrenalina	13 (93)
Colocación de clips	2 (14)

Los números entre paréntesis representan porcentajes.

A todos los pacientes se les realizó endoscopia de control a las 24 horas. Sólo en un sujeto (7%) se visualizó el vaso sangrante posterior al tratamiento inicial, pero no mostraba sangrado activo; esa lesión se encontraba en el fondo gástrico y sólo se había aplicado la inyección de adrenalina sin terapia mecánica. En 13 (93%) pacientes no se apreciaron vasos sangrantes en la endoscopia de control ni hubo sangrado posterior al tratamiento endos-

cópico, sólo uno (7%) sufrió sangrado en la endoscopia de control (Cuadro 2). A este último tampoco se le aplicó terapia mecánica inicial ni inyección de adrenalina, porque la lesión se encontraba aparentemente en la tercera porción duodenal, misma que no se logró identificar de manera adecuada; después, el paciente fue referido a otra unidad para la realización de cápsula endoscópica y a la fecha se desconoce su evolución.

DISCUSIÓN

La lesión de Dieulafoy, conocida también como exulceratio simplex, fue descrita por Gallard en 1884 y caracterizada por Georges Dieulafoy en 1898,[1,2] al reportar tres hemorragias gástricas mortales en hombres jóvenes asintomáticos, por lo que subsecuentemente llevó su nombre.[2,3]

La lesión de Dieulafoy consiste en un vaso arterial histológicamente normal, de gran tamaño, que de manera anómala mantiene su calibre (1-3 mm) a lo largo de un recorrido sinuoso desde la submucosa hasta la mucosa, donde penetra por un defecto mínimo. Su localización más común es en el estómago proximal (75%), en los 6 cm distales a la unión gastroesofágica;[4,5] debido a que el aporte de flujo arterial en esta área emerge directamente de la arteria gástrica izquierda,[2] el restante 25% es de localización extragástrica, destacan por orden de frecuencia las lesiones duodenales, colónicas y rectales. Es raro encontrar esta lesión en el esófago; hasta la fecha se han descrito apenas 20 casos en la bibliografía médica.[4,5]

En esta serie, la localización más común fue el bulbo duodenal en tres pacientes, seguido de la segunda y tercera porción duodenal.

La patogénesis de esta lesión continúa siendo un misterio;[2] su relación con el consumo de alcohol o antiinflamatorios no esteroides, o con la enfermedad ulcerosa péptica no se ha demostrado hasta el momento.[5]

Es bien conocido, sin embargo, el vínculo entre enfermedades sistémicas como la cirrosis hepática y la insuficiencia renal crónica y las lesiones vasculares en el aparato digestivo, como las angiodisplasias o la ectasia vascular antral. Posiblemente este tipo de trastornos sistémicos alteren la angiogénesis normal y condicionen la aparición de neovasos arteriales aberrantes de calibre persistente que, en condiciones de estrés de la mucosa digestiva, pueden erosionarse y provocar hemorragia.[6]

Varios estudios han puesto de manifiesto otro tipo de comorbilidades asociadas, como: enfermedad de von Willebrand, padecimientos cardiacos (estenosis aórtica, enfermedad vascular y cardiomiopatía isquémica congestiva),[2] enfermedades respiratorias,[7] poliposis intestinal, colestasis intrahepática, trastornos autoinmunitarios, páncreas ectópico, diabetes mellitus tipo 2, tirotoxicosis y atrofia gástrica.[2] También se ha querido explicar la lesión de Dieulafoy a través de la teoría de Scott-Boyle (obstrucción intermitente del drenaje venoso).[2]

En este estudio, la comorbilidad más frecuente fue la hipertensión arterial sistémica (64% de los pacientes), seguida de la diabetes mellitus tipo 2 (14%).

Algunos autores suponen que la presión focal a partir de estos vasos de calibre persistente adelgaza la mucosa suprayacente y por isquemia produce erosión de la pared vascular y la hemorragia subsecuente.[3]

Esta lesión puede permanecer silente por muchos años y precipitar el sangrado por varias causas, entre ellas: los traumatismos de la mucosa gástrica, prolapso de la mucosa del antro gástrico hacia el píloro, contracciones intensas frecuentes, gastritis reactiva y otros mecanismos que dañan la pared del vaso.[2]

Esta alteración provoca hemorragia masiva y recurrente; se encuentra en 1 a 2% de los pacientes intervenidos quirúrgicamente por sangrado de tubo digestivo alto,[2] por lo que se considera un motivo grave y potencialmente mortal de sangrado gastrointestinal.[5]

Su incidencia no se conoce bien; en varios estudios recientes se estima que puede ser la causa de 2 a 5% de las hemorragias digestivas altas.[6] Este tipo de lesión es más común en hombres que en mujeres, con una relación 2:1, y la edad de aparición varía entre 50 y 70 años.[7]

En este estudio, se determinó que fue más frecuente en hombres y la edad promedio fue de 62.4±14.1 años.

También se ha observado en niños de todas las edades; la localización y el tratamiento son los mismos que en los adultos.[7]

El cuadro clínico se distingue por una hemorragia digestiva que puede llevar a pérdidas de volumen que van desde la clase II hasta la clase IV del Colegio Americano de Cirujanos;[7] otra forma de presentación es el

inicio súbito o con episodios intermitentes e indoloros de sangrado.[2]

Por lo general, los pacientes tienen antecedente de dispepsia o enfermedad ulcerosa péptica. Las presentaciones clásicas incluyen hematemesis sola (28%), hematemesis con melena (51%) y melena sola (18%). El sangrado de la lesión de Dieulafoy con frecuencia es de alivio espontáneo, pero el sangrado arterial que pone en peligro la vida ocurre en 10% de los casos, aproximadamente.[7]

El diagnóstico de la enfermedad de Dieulafoy no siempre es fácil.[8] Debido al pequeño tamaño de las lesiones, el diagnóstico certero sólo se puede realizar con base en el sangrado activo. El método dependerá de la ubicación de la lesión; si está en el estómago o el duodeno puede lograrse con endoscopia alta (de elección); si se encuentra en el colon el método sería la colonoscopia; sin embargo, estos procedimientos pueden dificultarse debido al sangrado masivo concomitante.

Cuando la lesión está en el yeyuno proximal podría detectarse con enteroscopia, siempre y cuando esté disponible.[9]

La cápsula endoscópica es otra técnica que se aplica en caso de que no sea posible localizar la lesión.[9,10]

La angiografía es de gran ayuda cuando la endoscopia no define el diagnóstico y puede mostrar una arteria tortuosa y dilatada con extravasación de medio de contraste en el punto de sangrado agudo.[9]

La ecoendoscopia es un recurso tecnológico útil, ya que localiza con gran exactitud el vaso submucoso,[2] la profundidad y la configuración de la lesión.[7] En otros casos, la cirugía, la broncoscopia y la TC multidetectora pueden ser de gran apoyo.[2]

Mientras que el diagnóstico definitivo se realiza a través del estudio anatomopatológico, con la endoscopia se puede llegar a él con bastante exactitud,[11] tomando en cuenta los siguientes criterios: *a)* salida a chorro o flujo micropulsátil de sangre arterial activamente a partir de un defecto mucoso menor de 3 mm o a través de una mucosa macroscópicamente normal; *b)* la visualización de un vaso con o sin signos de sangrado reciente, que protruye a través de un defecto mucoso mínimo o de la mucosa normal, y *c)* un coágulo fresco fuertemente adherido a través de un punto estrecho de inserción sobre un defecto mínimo o mucosa aparentemente normal.[11]

Al igual que en otros casos de hemorragia de tubo digestivo, una parte fundamental para el tratamiento es la reposición volumétrica aguda y el monitoreo de las constantes vitales.[2]

Si la lesión se corrobora por endoscopia, se debe intentar la hemostasia a través de este método,[2,8] aunque existe controversia sobre cuál es la mejor forma de hacerlo.[11]

Actualmente se cuenta con diversas modalidades, entre ellas las terapias de inyección (epinefrina, cianoacrilato, polidocanol o etanolamina).[7,9] El valor de hemostasia inicial de este tipo de terapia puede ser, incluso, de 95%; sin embargo, la tasa de sangrado recurrente después de la inyección como monoterapia es de más de 55%. Este fenómeno de recurrencia se ha explicado por falla en la trombosis definitiva del vaso arterial de gran calibre;[2] otra complicación es la perforación gástrica.[7]

Otras modalidades con las que se cuenta son las terapias ablativas (termocoagulación con sonda, electrocoagulación, crioterapia, argón plasma).[9] El argón plasma produce una quemadura térmica superficial de 2 a 3 mm de profundidad, dependiendo de la energía de salida, el flujo y el tiempo aplicados; esto sólo involucra a la mucosa y los vasos superficiales aberrantes o expuestos, de ello deriva su espectro de utilidad en las lesiones vasculares.[12]

La eficacia de la fotocoagulación con láser, el láser de argón o el láser Nd-YAG para conseguir la coagulación tisular es elevada, además de que se reduce la recidiva, la necesidad de cirugía y las cifras de mortalidad. No obstante, este tratamiento plantea importantes inconvenientes: es preciso tener una gran experiencia en su aplicación para evitar el riesgo de complicaciones, como la perforación; el equipo tiene un costo elevado y sus características impiden que pueda ser trasladado. Por estos motivos, no se puede considerar una técnica de primera elección.[13]

Las terapias mecánicas (endoclips, bandas elásticas)[2,9] son técnicas seguras, eficaces y de bajo costo. Pueden apoyarse en el doppler y en la ultrasonografía endoscópica para localizar el vaso con mayor precisión y de esta forma mejorar los resultados.[8] Pese a esto, la colocación de bandas como modalidad inicial puede ser técnicamente difícil, ya que existe alta probabilidad de falla durante el sangrado arterial activo.[14]

Diferentes series muestran que la hemostasia puede lograrse con eficacia similar, ya sea por medio de métodos mecánicos y métodos térmicos combinados o no con la inyección de sustancias esclerosantes.[8,9]

Actualmente, la esclerosis endoscópica como única técnica terapéutica no es suficiente, ya que se ha demostrado que la eficacia es inferior a la combinación de esclerosis y métodos térmicos o tratamientos mecánicos.[8] Es posible que se necesiten más estudios controlados y de grandes series de casos para definir de una manera más precisa el mejor abordaje endoscópico para el tratamiento de la lesión de Dieulafoy,[2] pues hasta el momento no se ha comprobado la superioridad de un método sobre los otros.[9]

La cirugía y la angiografía con embolización selectiva se recomiendan en pacientes con inestabilidad hemodinámica que impida el intento endoscópico para diagnóstico y tratamiento, y en sujetos que no han respondido antes.[2,9] La mayoría de los cirujanos prefieren realizar una resección amplia en cuña, ya que se ha visto que la ligadura simple o con suturas transfictivas tiene un alto índice de recidiva hemorrágica.[2]

En la serie de casos que se comunica, 13 (93%) pacientes se trataron mediante la inyección de epinefrina diluida con solución fisiológica 1:10,000 en los cuatro cuadrantes de la lesión, ya que no se contaba en el servicio con otra modalidad terapéutica en el momento del estudio, y a dos pacientes se les aplicó terapia mecánica (clip). No se reportó hemorragia recidivante en los estudios endoscópicos de control a las 24 horas en 13 pacientes y sólo uno sufrió recidiva del sangrado, mismo que fue referido a otra unidad para la realización de cápsula endoscópica; hasta el momento se desconocen los resultados de este caso.

CONCLUSIONES

La endoscopia es el método de elección para el diagnóstico y tratamiento de la lesión de Dieulafoy, la cual debe sospecharse en los pacientes con hemorragia severa que acudan a los servicios de urgencias.

Deben agotarse las herramientas diagnósticas en los casos en los que se localice la lesión y aplicar terapia endoscópica. La cirugía debe reservarse para los pacientes que no han respondido a la terapia endoscópica inicial.

Debe tomarse en cuenta que la elección de la terapéutica depende de la preferencia y experiencia del endoscopista, al igual que la presentación clínica y los recursos materiales disponibles, ya que todos éstos son factores que influyen en forma directa en la eficacia del diagnóstico, tratamiento y supervivencia de los enfermos.

REFERENCIAS

1. Dieulafoy G. Exulceratio simplex. Bull Acad Med 1898;39:49-84.
2. González-Sánchez CB, Orozco-Monroy G, Leycegui-Aiza M, Eljure M, Martínez de la Maza E. Artículo de revisión. Lesión de Dieulafoy, aspectos generales de diagnóstico y tratamiento. Endoscopia 2010;22:161-165.
3. Chaer RA, Helton WS. Dieulafoy's disease. J Am Coll Surg 2003;196:290-296.
4. Molina-Infante J. Lesión de Dieulafoy esofágica resuelta mediante ligadura endoscópica con banda. Gastroenterol Hepatol 2012;6:1-2.
5. Thimmapuram J, Shah M, Srour J. Esophageal Dieulafoy lesion: an unusual cause of GI bleeding. Gastrointest Endosc 2011;73:1055-1056.
6. Ibáñez A, Castro E, Fernández E, Baltar R, et al. Aspectos clínicos y tratamiento endoscópico de la hemorragia digestiva por lesión de Dieulafoy. Rev Esp Enferm Dig 2007;99:505-510.
7. Lee YT, Walmsley RS, Leong R, Sung J. Dieulafoy's lesion. Review Article. Gastrointest Endosc 2003;58:236-243.
8. Martínez-Ares D, Souto-Ruzo J, Yáñez-López J, Alonso-Aguirre P, et al. Enfermedad de Dieulafoy recidivante tratada quirúrgicamente: diagnóstico mediante ultrasonografía endoscópica. Rev Esp Enferm Dig 2004;96:138-142.
9. Vargas-Arias C, Navarro-Coto JF. Lesión de Dieulafoy. Rev Med Cos Cen 2011;68:235-239.
10. Douard R, Wind P, Berger A, Maniere T, et al. Role of intraoperative enteroscopy in the management of obscure gastrointestinal bleeding at the time of video-capsule endoscopy. Am J Surg 2009;198:6-11.
11. Rivera R, Méndez I, Ubiña E, García G, Sánchez A. Hemorragia digestiva severa por lesión de Dieulafoy duodenal. Rev Gastroenterol Perú 2006;26:203-206.
12. Jensen-Balcázar IM, Laserna-Aking JL, Padilla-Barba P, Rocabado M. Electrocoagulación con plasma argón en gastroenterología. Gac Med Bol 2005;28:17-24.
13. Feu F, Brullet E, Calvet X, Fernández-Llamazares J, et al. Recomendaciones para el diagnóstico y el tratamiento de la hemorragia digestiva alta aguda no varicosa. Gastroenterol Hepatol 2003;26:70-85.
14. Khurana V. Tandem utilization of a hemostatic clip and a banding device in the esophagus: a novel hemostatic technique. Gastrointest Endosc 2006;63:517-519.