



Una visión actual de la infertilidad masculina

Rosario Tapia Serrano*

RESUMEN

La infertilidad masculina participa en casi 50% de los casos como factor de infertilidad en la pareja. El abordaje clínico y de laboratorio, en especial el análisis de semen, aporta una base para integrar un estudio complementario y llegar a un diagnóstico etiológico preciso que permitirá tratar a los pacientes exitosamente. En la actualidad, en los pacientes infértiles se diagnostica la causa en casi 90% y en 70% son tratados exitosamente recuperando su fertilidad. Los métodos de reproducción asistida deben ser una alternativa terapéutica final, nunca se debe plantear como tratamiento inicial y único. En las clínicas de medicina reproductiva debe participar un médico especializado en andrología, y si la clínica considera que no es necesario, aplica el proverbio: "Los ojos no pueden ver lo que la mente no conoce".

Palabras clave: infertilidad masculina, infertilidad en la pareja, abordaje clínico, abordaje de laboratorio.

ABSTRACT

Male infertility is involved in almost 50% of cases as a factor in infertility in couples. The clinical and laboratory approach, especially semen analysis provides a basis for integrating a complementary study and arrives at a precise aetiological diagnosis that will successfully treat patients. Currently, patients diagnosed infertile because almost 90% and 70% are successfully treated recovered fertility. The methods of assisted reproduction should be a therapeutic end, never as initial therapy should be considered unique. In reproductive medicine clinics should involve a doctor specializing in andrology, and if the clinic does not consider it necessary, apply the proverb: "The eyes can not see what the mind does not know."

Key words: male infertility, infertility in couples, clinical management, laboratory approach.

La tasa de embarazo por relación sexual en una pareja normal es aproximadamente de 20- 25% por mes, 75% por seis meses y 90% a un año. El 15% de las parejas en quienes se desconoce su estatus de fertilidad y que durante un año tienen relaciones sexuales no protegidas tendrán dificultades para concebir. En aproximadamente 30% de estas parejas la infertilidad sólo se debe a factor masculino y en 20% a una combinación de ambos: femenino-masculino; esto significa que el factor masculino está involucrado en alrededor de 50% de las parejas infértiles.^{1,2}

En las últimas décadas se ha insistido en la evaluación simultánea de la pareja infértil, por eso se han creado guías de estudio basadas en evidencias o en la opinión de expertos. La American Urological Association y la American Society for Reproductive Medicine han publicado guías que incluyen varios aspectos de la evaluación y tratamiento del hombre infértil.

En México, a partir del decenio de 1980, se inició la creación de clínicas especializadas en andrología, como parte de los servicios de ginecología endocrina, medicina reproductiva y urología del Instituto Mexicano del Seguro Social que valoran al hombre infértil. A fines de esa década se iniciaron los diplomados en andrología clínica para médicos especialistas en urología, medicina reproductiva, internistas y endocrinólogos.

La infertilidad masculina es una condición difícil y estresante para los clínicos y los pacientes. Para la pareja, la posibilidad de ser infértil reduce su autoestima. El clínico, por su parte, debe estar familiarizado con la etiología, la manera de encarar el problema, los estudios diagnósticos y su interpretación porque necesita desarrollar un plan de atención racional y efectiva.

* Instituto de Medicina Reproductiva y Andrología (IMRA). México, DF.

Correspondencia: Dra. Rosario Tapia Serrano.
Correo electrónico: tapiase@prodigy.net.mx
Recibido: enero 2012. Aceptado: febrero 2012.

Este artículo debe citarse como: Tapia-Serrano R. Una visión actual de la infertilidad masculina. Rev Med Reprod 2012;4(3):103-109.

La amplia información existente en la internet es accesible e inmediata para los pacientes, aunque con pobre calidad científica y, a veces, con la promoción de estudios y tratamientos que crean falsas expectativas. Por esto es importante que los clínicos, en general, y los interesados en el área tengan un amplio conocimiento de las bases de la evaluación de la infertilidad masculina.

Estudio integral del varón infértil

La evaluación del varón con infertilidad tiene como metas identificar:

1. Las condiciones etiológicas que pueden ser revertidas y que mejoran el estatus de fertilidad del varón.
2. Las enfermedades concomitantes que afectan la fertilidad del varón.
3. Las condiciones etiológicas irreversibles que pueden ser tratadas mediante técnicas de reproducción asistida, como la inseminación intrauterina (IIU), fertilización in vitro (FIV) e inyección intracitoplasmática del espermatozoide (ICSI), entre otras.
4. Las condiciones etiológicas irreversibles en las que no se puede pasar a técnicas de reproducción asistida pero puede ofrecerse inseminación intrauterina con semen de donador o pasar a un programa de adopción.
5. La causa genética que puede tener implicaciones para el paciente y su descendencia.

Evaluación clínica

La historia clínica completa debe insistir en los antecedentes familiares, personales patológicos y no patológicos que se relacionan con los problemas de fertilidad en el varón, por ejemplo: la infertilidad familiar, enfermedades de origen genético en familiares directos, enfermedades eruptivas de la infancia, como la parotiditis y su complicación con orquitis, enfermedades de transmisión sexual, enfermedades sistémicas como síndrome metabólico, diabetes mellitus, esclerosis múltiple, antecedentes quirúrgicos como orquiectomía, hernioplastias, cirugía retroperitoneal, etc. también hay que investigar la profesión, exposición a tóxicos del medio ambiente, estilo de vida, estrés, consumo de café, tabaquismo o drogas (marihuana, cocaína etc.) o anabólicos.

En la historia clínica se crea un inciso especial con los antecedentes andrológicos que recaba la historia de desarrollo puberal, historia sexual y reproductiva. Ahí debe resumirse la edad al descenso testicular, edad a la aparición de los caracteres sexuales secundarios, edad a la que inició la vida sexual, si tiene o no deseo sexual, erección y calidad de ésta y de la eyaculación, frecuencia de las erecciones matutinas, antecedentes de masturbaciones y eyaculaciones nocturnas durante la adolescencia y actuales. En cuanto a los antecedentes maritales número de matrimonios, tiempo del matrimonio actual, edad de la pareja, métodos anticonceptivos y duración de los mismos, antecedentes de hijos de matrimonios previos o de la pareja.

La mayoría de los varones en estudio de infertilidad cursan asintomáticos y son referidos porque en el estudio del semen se encontró alguna alteración. Sin embargo, al interrogatorio dirigido refieren: dolor escrotal, ansiedad, síntomas de disfunción sexual como deseo hipoactivo, disfunción eréctil parcial o global y cambios en el volumen del eyaculado.

Exploración física

La exploración física debe integrar los signos vitales completos, el índice de masa corporal (IMC), circunferencia de la cintura, distribución del vello corporal y especificar si es androide, si tiene ginecomastia, la distribución de la grasa abdominal y si hay visceromegalia.

En cuanto a la exploración escrotal es muy importante medir los testículos y obtener su volumen, consistencia, explorar detenidamente los conductos excretores, epidídimos y deferentes, buscar en posición de pie y por la maniobra de Valsalva varicocele y el grado de severidad del mismo. En la exploración del pene se busca la hiperemia en el meato uretral u otros signos en la piel, curvatura del pene o la existencia en los cuerpos cavernosos de placas induradas.

Si se sospecha alguna alteración de la próstata se completa la evaluación con un tacto rectal.

La evaluación clínica es la base para los diagnósticos clínicos y, sobre todo, orienta hacia los estudios de laboratorio y gabinete que debemos realizar.

Es importante tomar en cuenta la edad de la pareja del paciente porque a mayor edad el pronóstico de fertilidad es menos favorable; por lo tanto, el estudio y tratamiento

se deben pensar en cuanto al tiempo de resolución, para determinar si pasa a un ciclo largo de tratamiento o se decide combinar métodos de reproducción asistida a corto plazo.

Estudios de laboratorio y gabinete

El estudio inicial en la evaluación del varón infértil es el análisis del semen para valorar la integridad funcional del eje hipotálamo-hipófisis-testículo y la integridad anatómica y funcional de los conductos excretores y glándulas accesorias (vesículas seminales, próstata, glándulas bulbouretrales).

El análisis de semen debe practicarse e interpretarse como se señala en los lineamientos del *Manual de laboratorio* de la Organización Mundial de la Salud (5ª ed, 2010) para el examen y procesamiento del semen humano.³ Este manual no sólo proporciona los lineamientos para el análisis del semen, sino para todos los estudios que hoy se realizan para evaluar la función espermática, integridad de las membranas, determinación de anticuerpos anti-espermatozoides y de especies oxígeno-reactivas o fragmentación del ADN, entre otros. El manual debe de ser una guía para los clínicos, biólogos, químicos y enfermeras de las clínicas de fertilidad o de reproducción asistida. Cuadro 1

La morfología es un índice importante del estado del epitelio germinal y tiene un valor predictivo en el

proceso de fertilización, por lo que se creó un criterio estricto para su valoración, enunciado por Kruger.⁴

Los otros índices, como la aglutinación, células epiteliales, leucocitos, bacterias, eritrocitos y detritus, pueden estar asociados con alguna afección.

Los índices de normalidad del Manual de la OMS (2010) se tomaron de un estudio de varones de parejas que lograron el embarazo en el lapso de un año; consideraron el percentil 5 como el rango normal bajo. Esto merece una consideración porque si lo aplican como escrutinio en las clínicas sin una valoración clínica, dejarían fuera a 37% de los pacientes sin diagnóstico y tratamiento, como se demuestra en un estudio comparativo en 401 pacientes infértiles.⁵ Figura 1

Las alteraciones en el análisis se definen en la nomenclatura que se muestra en el Cuadro 2.

La frecuencia de las alteraciones en el análisis del semen se agrupa con el propósito de tener una sospecha diagnóstica y elaborar un plan de estudio y tratamiento.⁶

1. Oligoastenotetozoospermia (OAT)
 - Astenoteratozoospermia severa (AT-S)
2. Oligozoospermia severa y azoospermia (OS y AZ)
3. Hipospermia con o sin oligozoospermia y azoospermia (H-O, A)

La frecuencia de las alteraciones en el análisis del semen de hombres infértiles en un laboratorio especializado en andrología se muestran en la Figura 2.

Cuadro 1. Límites de referencia bajos (percentil 5 y con intervalos de confianza del 95%) para las características del semen.³

Parametros	Límites de referencia bajos
Volumen del semen (ml)	1.5 (1.4 – 1.7)
Concentración total de espermatozoides (10 ⁶ / eyaculado)	39 (33 – 46)
Concentración de espermatozoides (10 ⁶ / ml.	15 (12 – 16)
Motilidad total (PR + NP, %)	40 (38 – 42)
Motilidad Progresiva (PR %)	32 (31 - 34)
Vitalidad (espermatozoides vivos %)	58 (55 - 63)
Morfología espermática (formas normales %)	4 (3.0 – 4.0)
pH	≥7.2
Consenso de otro valores limites	
Peroxidasa-positiva para leucocitos (10 ⁶ / ml)	<1.0
MAR test (espermatozoides móviles con partículas unidas %)	<50
Inmunobead test (espermatozoides móviles con bead unidos %)	<50
Zinc seminal (mol/eyaculado)	≥2.4
Fructosa seminal (mol/eyaculado)	≥13
Glucosidasa neutral seminal (mU/eyaculado)	≥20

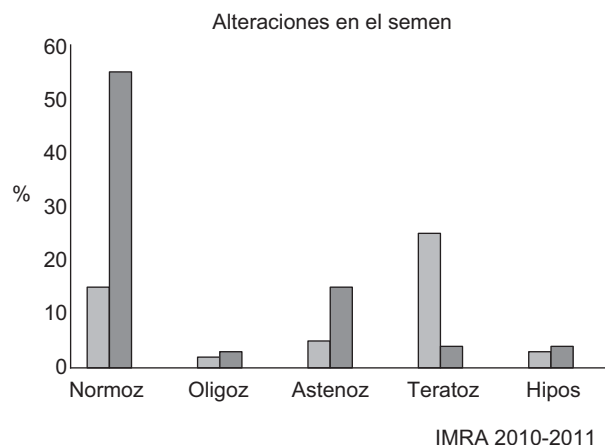


Figura 1. Estudio comparativo del análisis de semen según los criterios de la OMS de 1999 y 2010 en pacientes infértiles (n = 410).

Cuadro 2. Nomenclatura de las características del análisis de semen

<i>Normozoospermia</i>	<i>Eyaculado normal en todos los índices</i>
Oligozoospermia	< 15 mill. de espermatozoides por ml.
Astenozoospermia	< 32% de motilidad progresiva
Teratozoospermia	< 4% de formas normales *
Azoospermia	Ausencia de espermatozoides
Hipospermia	< 1.5 ml. del volumen del eyaculado
Aspermia	No eyaculado

*Criterios estrictos de Kruguer para fertilización in vitro. El 14% se relaciona con el potencial de fertilidad del varón.⁴

Oligoastenoteratozoospermia

Las alteraciones en la concentración, motilidad y morfología pueden ser leves o moderadas y orientan a la búsqueda de las siguientes alteraciones patológicas:

Procesos inflamatorios e infecciosos o testiculares y, con menor frecuencia, prostatitis.

1. Las infecciones más frecuentes son secundarias a bacterias grampositivas y gramnegativas, como: *Enterococcus faecalis*, *Escherichia coli*, *Mycoplasma hominis*, *Ureaplasma urealyticum* y *Chlamydia trachomatis*.

Las infecciones virales por herpes virus simple (HVS) tipo 2 y el virus del papiloma humano (VPH) pueden inducir alteraciones en el semen en sus periodos de actividad. Con base en estos, los estudios que deben

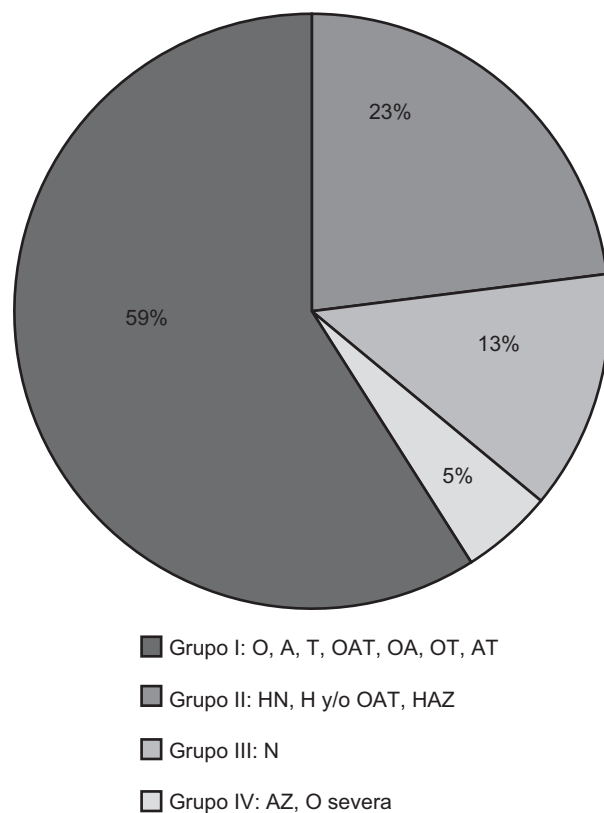


Figura 2. Porcentaje de alteraciones del análisis de semen en pacientes infértiles (n = 3,446).

realizarse en el semen, la secreción uretral o por toma directa del meato uretral, así como en el suero sanguíneo son: ⁷

- Espermocultivos generales para determinar la existencia de bacterias grampositivas y en especial gramnegativas.
- Entre los cultivos especiales están: el cultivo para *Mycoplasma* y la determinación por reacción en cadena de la polimerasa (PCR) para *Ureaplasma urealyticum*.
- La detección de *Chlamydia trachomatis* se consigue mediante la determinación en suero de anticuerpos IgG para *Chlamydia trachomatis*, o por el método

de PCR para *Chlamydia trachomatis* para el diagnóstico definitivo.

- En cuanto a las infecciones virales, se detectan anticuerpos IgG o IgM para HVS 2; para la investigación del virus del papiloma humano puede ser por PCR para determinar los subtipos de bajo, mediano y alto riesgo frecuentes en la población mexicana.

Las alteraciones en la morfología de los espermatozoides son importantes. Por ejemplo, en las infecciones por *Ureaplasma urealyticum* con frecuencia pueden observarse alteraciones, como: colas cortas, delgadas, irregulares o rígidas. También se han descrito alteraciones ultraestructurales en la cola.⁸

2. Varicocele unilateral o bilateral que puede estar asociado con un proceso inflamatorio crónico. El diagnóstico es clínico; sin embargo, se confirma con un estudio de ultrasonido escrotal simple o Doppler.
3. Las alteraciones endocrinas más frecuentes son la hiperprolactinemia y el hiperestrogenismo, que se asocian, sobre todo, con las alteraciones de la movilidad y la forma de los espermatozoides. En la hiperprolactinemia se deben descartar algunos tumores hipofisarios o tiroidopatías y en hiperestrogenismo y enfermedad hepática.
4. En la actualidad, el síndrome metabólico es una de las causas de infertilidad que se ha incrementado en la población joven mexicana y del mundo, que condiciona hipoandrogenismo e hiperestrogenismo con manifestaciones clínicas de disfunción sexual como deseo hipoactivo y disfunción eréctil, disminución del volumen testicular y alteraciones en la calidad del semen.

Se deben realizar determinaciones hormonales de prolactina, estradiol, hormona estimulante de la tiroides (TSH) y testosterona total o testosterona libre en suero.

Astenoteratozoospermia severa

Se denomina astenoteratozoospermia severa cuando la motilidad progresiva de los espermatozoides es menor de 20% y teratozoospermia severa cuando la morfología normal es menor de 4%, con base en los criterios de Kruger.³ Al descartar todas las causas mencionadas se debe pensar en un síndrome de cilio inmóvil, el cual es secundario a alteraciones ultraestructurales del cilio,

pieza intermedia o cabeza,^{9,10} por ejemplo, síndrome de Kartagener, Young, etc.

También la astenozoospermia severa puede ser secundaria a la presencia de anticuerpos antiesperma, los que pueden ser inmovilizantes o aglutinantes. Hay factores que los inducen, como la presencia y cronicidad de los cuadros infecciosos de los epidídimos o la vasectomía, a veces los factores inmunológicos están en la pareja.^{11,12}

La determinación de los anticuerpos IgA e IgG más utilizada es la prueba de *mixed antiglobulin test (MAR test)*, que está descrita en el Manual de la OMS³.

Oligozoospermia severa y azoospermia

Se considera oligozoospermia severa cuando el concentrado de espermatozoides es menor de 5 millones de espermatozoides por mililitro y azoospermia la ausencia de espermatozoides en el eyaculado. En cuanto a la etiología pueden ser algunas de las causas mencionadas; sin embargo, como son poco frecuentes habrá que pensar en alteraciones endocrinas del eje H-H-T o falla testicular primaria o secundaria.

Las determinaciones hormonales séricas basales son: foliculoestimulante (FSH), luteinizante (LH), prolactina (PRL), testosterona total (Tt) y estradiol (E₂). Con base en esos estudios se encuentran los siguientes patrones:

1. Hipogonadotrópico: FSH, LH y T disminuidas; FSH disminuida con LH y T normal; FSH normal con LH y T disminuida.

En este grupo hay que descartar afecciones hipotálamo-hipofisarias porque puede ser secundaria a una deficiencia parcial o total de GnRH, tumores hipotalámicos e hipofisarios, etc.

Los estudios complementarios que deben realizarse son:

a) Prueba de estimulación con hormona gonadotropina coriónica (HGC) 5000 UI, que evalúa la reserva endocrina testicular.¹³

b) Estudios radiológicos: tomografía axial computada (TAC) de cráneo o resonancia magnética (RM) de cráneo.

2. Hipergonadotrópico: FSH, LH elevadas y T disminuida; FSH elevada y LH y T normales y FSH normal con LH, T y E₂ elevados.

En este grupo hay que descartar insuficiencia testicular primaria; por ejemplo, síndrome de Klinefelter, varón XX, varón XYY, síndrome de células de Sertoli, criptorquidia, o secundaria a exposición a gonadotóxicos, traumatismo testicular, orquiepididimitis severa, con secuelas de atrofia testicular, etc.

Entre los estudios complementarios que pueden realizarse están los siguientes:

1. Cariotipo y determinación de micropérdidas del cromosoma Y, y en AZF a, b y c, así como en algunos estudios especiales se determinan el DAZ y el d mediante PCR.¹⁴
2. Biopsia de testículo: evalúa desde el punto de vista microscópico la estructura del testículo, que comprende los túbulos seminíferos con sus dos componentes: las células de Sertoli y el epitelio germinal. Además, en el espacio intersticial se evalúan las células de Leydig y la distribución del tejido conectivo.

En la actualidad, desde el punto de vista de la fertilidad, se aplican algunos criterios que tienen valor diagnóstico y pronóstico, como el índice de espermátides tardías, sobre todo para la extracción de espermatozoides para pasar a un proceso de reproducción asistida por inyección intracitoplasmática.^{15,16}

En el estudio efectuado por el grupo de Regadera y Nistal¹⁷ se cuantificaron todas las células y se obtuvo una correlación con las determinaciones hormonales.

3. Normogonadotrópico: si se encuentran en los límites normales indica que la función del eje H-H-T está íntegra; sin embargo, no descarta un daño testicular evolutivo. También debe descartarse la obstrucción de los conductos deferentes, epidídimos, conductos deferentes o *rete testis*. Las causas pueden ser un proceso infeccioso e inflamatorio crónico o secuelas del mismo, obstrucción quirúrgica posvasectomía o hernioplastia inguinal, en especial en la infancia, o malformaciones en la *rete testis*.

Debe practicarse la exploración escrotal, con biopsia de testículo bilateral y deferentografía (que se describirá más adelante).

Hipospermia con o sin oligozoospermia o azoospermia

En este grupo, el índice principal es la hipospermia, que indica que las alteraciones están en las ámpulas de deferentes, conductos eyaculadores o glándulas accesorias (vesículas seminales y próstata). Entre la etiología tenemos:

1. Eyaculación retrógrada secundaria a la neuropatía diabética o eventos quirúrgicos en el retroperitoneo.
2. Obstrucción de los conductos eyaculadores secundarios a hipertrofia, calcificaciones o quiste en *verum montanum*.
3. Malformaciones congénitas, como: agenesia o atresia de conductos deferentes, agenesia o hipoplasia de las vesículas seminales.

Los estudios que deben practicarse son los siguientes:

1. Búsqueda de espermatozoides en orina postmasturbación: la muestra es positiva cuando hay más de 60 espermatozoides por campo en orina centrifugada. Este estudio se realiza cuando hay sospecha de eyaculación retrógrada.
2. El estudio de imagen específico es el ultrasonido transrectal (USTR) y ultrasonido escrotal.¹⁸
3. También se realizan determinaciones hormonales basales.

Otros estudios

En el campo de la infertilidad, el estrés oxidativo es una resultante de las diferentes causas de la infertilidad masculina y repercute en el potencial de fertilidad, por el daño en la membrana celular, incremento de la apoptosis pero, sobre todo, la fragmentación del ADN porque se han observado bajos resultados en programas de reproducción asistida o en la frecuencia de abortos. También se especula si podría haber algún problema en la descendencia.^{20,21}

Los estudios que se realizan son: medir la capacidad antioxidante total (TAC, determinación de los niveles de ROS por quimioluminiscencia o determinación de fragmentación del ADN por citometría de flujo SCSA o TUNEL).

Métodos de reproducción asistida

Las técnicas de reproducción asistida son algunos de los grandes avances en la terapia de la infertilidad masculina que modificó en forma radical su pronóstico. La técnica mejor aplicada es la inyección intracitoplasmática del espermatozoide (ICSI), aunque el tratamiento con PCSI ha mejorado las tasas de embarazo.

La obtención de los espermatozoides se realiza por punción epididimaria abierta o cerrada, por punción o biopsia testicular; ésta última puede realizarse con auxilio del microscopio para determinar las áreas donde se encuentren los túbulos seminíferos dilatados.¹⁵

Las indicaciones son en pacientes con oligozoospermia severa, azoospermia obstructiva congénita o adquirida; azoospermia no obstructiva con insuficiencia testicular evolutiva e hipoespermatogénesis, en donde no se demuestren micropérdidas del cromosoma Y, causas inmunológicas, síndrome de cilio inmóvil e infertilidad idiopática.

REFERENCIAS

- Mosher WD. Reproductive impairments in the United States, 1965-1982. *Demography* 1985; 22:415-30.
- Sigman M, Lipshultz IL, Howards SS. Office evaluation of the subfertile male. In: *Infertility in the male*. 4th ed. Larry I Lipshultz, Stuart S Howards and Craig S Niederberger by Cambridge University Press, 2009;153.
- WHO: Laboratory manual for the examination and processing of human semen. 5th ed. World Health Organization Press, 2010.
- Kruger TF, Menkveld R, Stander FS, Lombard CJ, Vander Merwe JP, et al. Sperm morphology features as a prognostic factor in vitro fertilization. *Fertil Steril* 1986;46:1118-1123.
- Rojas RJ. Comparación del análisis de semen según la OMS 1999 y 2010 y su impacto en el diagnóstico del varón infértil. *Rev Mex Med Reprod* 2011;4:17.
- Tapia SR. Semiología del análisis de semen. *Bol Col Mex Urol* 2003;2-6.
- Gilson R, Mindel A: Sexually transmitted infections. *Research BMJ* 2001;322: 1160-1164.
- Rojas J, Bravo C, Salas R, Moreno J, Tapia R. Genital micoplasmas and its impact on sperm samples in infertile men. *Medical Publications* 2001;15-19.
- Chemes HE. Review phenotypes of sperm pathology: genetic and acquired form in infertile men. *J Androl* 2000;21:799-808.
- Chemes HE, Olmedo SB, Carrere C, Oses R, Carizza C, et al. Ultrastructural pathology of the sperm flagellum; association between flagellar pathology and fertility prognosis in severely asthenozoospermic men. *Human Reprod* 1998;13:2521-2526.
- Turek PJ, Lipshultz LI. Immunologic infertility. *Urol Clin North Am* 1994; 21: 447-468.
- Culligan PJ, Crane MM, Boone WR, et al. Validity and cost-effectiveness of antisperm antibody testing before in vitro fertilization. *Fertil Steril* 1998; 69: 894-898.
- Davenport M, Brain C, Vandenberg C, Zappala S, Duffy P et al.: The use of the hCG simulation test in the endocrine evaluation of cryptorchidism. *Br J Urol* 1995;76:790-794.
- Simoni M, Bakker E, Eurlings MC, Matthijs G, Moro E et al.: Laboratory guidelines for molecular diagnosis of Y-chromosomal microdeletions. *Int J Androl* 1999;22:292-299.
- Schlegel PN, Palermo GD, Goldstein M, et al. Testicular sperm extraction with intracytoplasmic sperm injection for non-obstructive azoospermia. *Urology* 1997; 49: 435-440.
- Tournaye H, Verheyen G, Nagy P, Ubaldi F, Goossens A et al.: Are there any predictive factors for successful testicular sperm recovery in azoospermic patients? *Hum Reprod* 1997;12:80-86.
- Regadera J, Nistal M: *Biopsia testicular en infertilidad*. Madrid, Harcourt, 2001:4-15
- Rifkin DM, Cochlin LD: Male infertility in imaging of the scrotum & penis. *Martin Dunitz*, 2002:171-189.
- Alvarez JG. The predictive value of the sperm chromatin structure assay. *Hum Reprod* 2005; 20: 2365-2367.
- Saleh RA, Agarwal A, Nelson DR, et al. Increased sperm nuclear DNA damage in normozoospermic infertile men: a prospective study. *Fertil Steril* 2002; 78: 313-318.
- Sharma RK, Pasqualotto FF, Nelson DR, Thomas AJ, Agarwal A. The reactive oxygen species-total antioxidant capacity score is a new measure of oxidative stress to predict male infertility. *Hum Reprod* 1999;14:2801-2807.