

Tumor virilizante de ovario

Johnatan Torres Torres,¹ Rocío Guerrero Bustos,² Luz María Malanco Hernández³

RESUMEN

Los tumores de ovario se dividen en no funcionantes y funcionantes; dentro de este último grupo existen los que tienen actividad endocrina y producen androgenización. El tumor de células esteroideas sin otra especificación es una neoplasia poco frecuente de los cordones sexuales del ovario, que puede aparecer a cualquier edad y tener diferentes manifestaciones endocrinas por el influjo hormonal de las pacientes que lo padecen. Su potencial de malignidad es de 50%. Comunicamos el caso de una paciente de 28 años de edad, quien tuvo signos de virilización y en un estudio de imagen por ultrasonido se encontró un tumor en el ovario izquierdo, por lo que se decidió la intervención quirúrgica en la que se extrajo un tumor de células lipoideas en el ovario izquierdo.

Palabras clave: tumor virilizante de ovario.

El tumor de células esteroideas del ovario es poco frecuente, se clasifica en el grupo de tumores del estroma o los cordones sexuales (previamente clasificado como tumor de células lipoideas o lipídicas). Los tumores del estroma o cordón sexual representan 5% de los tumores

ABSTRACT

Ovarian tumors are divided into functioning and non-functioning, within this latter group there are those that present endocrine activity. The tumor of steroid cells without any further specification is a rare neoplasm of the ovarian sex cord, characterized by occurring at any age and produce different endocrine manifestations by the influence of the hormonal patients who suffer from it. Its potential malignancy is 50%. This paper reports the case of a 28-year-old patient, who presented with signs of virilization, finding in a study of image by ultrasound a left ovarian tumor, it was decided to surgical intervention, which gave as a result a steroid cell tumor.

Key words: ovarian virilizing tumor.

ováricos y 2% de los tumores malignos del ovario. La frecuencia de los tumores de células esteroideas es baja y representan menos de 0.1% de las neoplasias de ovario. Estos tumores se subdividen en tres subtipos, según su célula de origen: tumor de células esteroideas sin otra especificación, luteoma estromal y tumor de células de Leydig.¹⁻³

El hirsutismo y la virilización son los hallazgos más comunes y afectan a 56 a 77% de las pacientes.⁴

Se comunica el caso de una paciente de 28 años de edad, con tumor de células lipoideas, que tuvo signos de virilización. Además, se discuten los aspectos clínicos, diagnósticos y terapéuticos de estos tumores.

CASO CLÍNICO

Paciente femenina 28 años de edad, originaria y residente del Distrito Federal, soltera y con escolaridad preparatoria. Tenía carga genética de diabetes mellitus e hipertensión arterial; refirió tabaquismo de manera ocasional.

Antecedentes ginecológicos: menarquia, telarquia y pubarquia a los 12 años, con ciclos menstruales

¹ Residente de cuarto año de la especialidad de Ginecología y Obstetricia.

² Médico especialista en Ginecología y Obstetricia, Jefatura de Enseñanza.

³ Médico especialista en Endocrinología. Hospital General de México Dr. Eduardo Liceaga.

Correspondencia: Dra. Rocío Guerrero Bustos. Hospital General de México Eduardo Liceaga, Área de Enseñanza Ginecología y Obstetricia. Dr. Balmis 148, colonia Doctores, CP 06726, México, DF.

Recibido: agosto 2013.

Aceptado: octubre 2013.

Este artículo debe citarse como: Torres-Torres J, Guerrero-Bustos R, Malanco-Hernández LM. Tumor virilizante de ovario. Reproducción (México) 2013;6:128-131.

irregulares con opsomenorrea desde el tercer mes de menstruación; acudió con el médico a los 18 años, quien le diagnosticó síndrome de ovario poliquístico e inició tratamiento con Diane y metformina, mismo que suspendió en marzo de 2012; la fecha de su última menstruación fue el 6 de julio de 2012; inició su vida sexual a los 25 años, tuvo cuatro parejas sexuales con método de planificación familiar con preservativo de manera ocasional; negó haber padecido infecciones de transmisión sexual y no había tenido ningún embarazo; se le realizó citología cervicouterina en febrero de 2012 con resultado negativo de cáncer.

Su padecimiento actual inició en la adolescencia, con hipertrichosis, así como obesidad, acné leve y opsomenorrea; recibió tratamiento hormonal por diagnóstico de ovario poliquístico, pero lo suspendió por iniciativa propia y acudió a valoración médica en donde se solicitó ultrasonido pélvico que reportó tumor anexial izquierdo, por lo que se envió a esta institución.

A la exploración física tenía adecuado estado de coloración e hidratación de mucosas y tegumentos; la cabeza y el cuello sin alteraciones; estado cardiopulmonar sin daño aparente, abdomen globoso a expensas de panículo adiposo, depresible, no doloroso a la palpación; genitales externos con distribución androide de vello púbico, los labios mayores cubrían a los menores; hipertrofia de clítoris, paredes vaginales de 7 y 9 cm, anterior y posterior, respectivamente; útero en anteversoflexión de 7 x 4 x 2 cm, aproximadamente; anexos no palpables, fondos de saco libres y extremidades normales; escala de Ferriman-Gallwey: 13 puntos (Figura 1).

Estudios de laboratorio y gabinete

El ultrasonido pélvico realizado el 30 de marzo de 2012 reportó: útero en anteversoflexión de 8 x 3.7 x 2.2 cm, miometrio heterogéneo, endometrio con grosor de 2.7 mm. El ovario derecho tenía algunos folículos menores de 5 mm y en conjunto midió 22 x 21 x 12 mm. En el anexo izquierdo había una imagen ovoidea, predominantemente hipoeoica, con áreas de mayor y menor ecogenicidad con abundante flujo vascular periférico al aplicar doppler; dimensiones de 53 x 51 x 44 mm, con líquido en el fondo de saco posterior.

La TAC de pelvis, efectuada el 28 de abril de 2012, reportó en el sitio anatómico del anexo izquierdo una

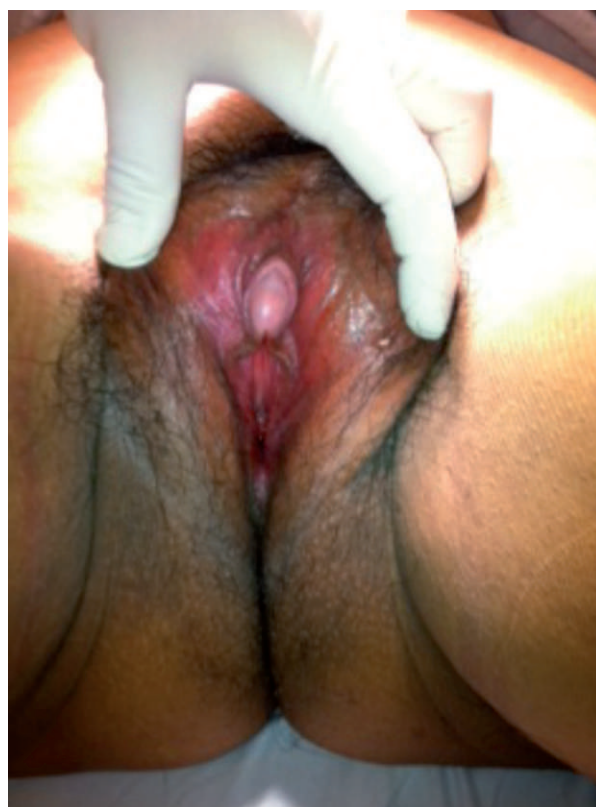

Figura 1. Exploración física de paciente con hipertrofia de clítoris. Escala de Ferriman-Gallway: 13 puntos.

lesión de aspecto tumoral, de morfología redondeada, de bordes regulares y bien definidos, hipodensa en fase simple, de 54 x 52 mm.

Hormona luteinizante 2.33 mUI/mL, hormona folículoestimulante 4.55 mUI/mL, testosterona 1.59 ng/dL, testosterona libre 5.6 pg/mL, progesterona 0.71 ng/mL, prolactina 12.59 ng/mL, estradiol 58 pg/mL, alfa fetoproteína 1.32 ng/mL, antígeno CA-125 5.20 mUI/mL, fracción B de la hCG 0.190 mUI/mL.

Con el diagnóstico preoperatorio de tumor anexial izquierdo se realizó laparotomía exploradora y se encontró el útero de aproximadamente 7 x 3 x 3 cm, anexo derecho de 2 x 1 cm, anexo izquierdo aumentado de tamaño de aproximadamente 5 x 5 cm; se realizó ooforectomía izquierda (Figuras 2 y 3).

El estudio de anatomía patológica reportó tumor de células lipoideas en el ovario izquierdo; no hubo tumor por fuera de la cápsula; el tumor medía 5.5 cm de diámetro mayor; sin áreas de necrosis, hemorragia, atipia

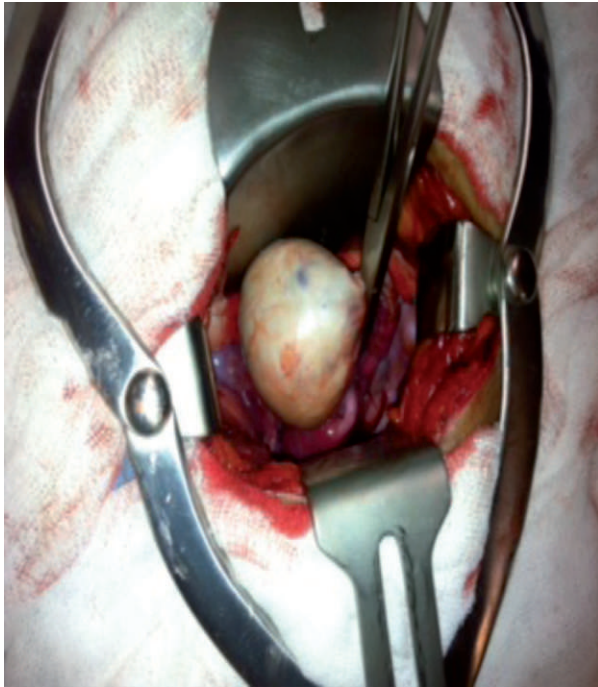


Figura 2. Ovario izquierdo con aumento de tamaño (5 x 5 cm).

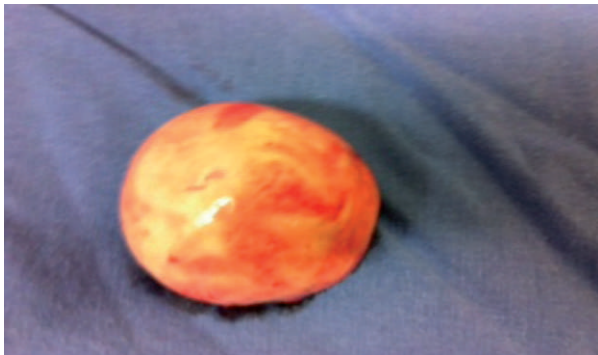

Figura 3. Ooforectomía izquierda.

nuclear ni mitosis, por lo que se consideró que se trataba de un tumor benigno (Figura 4).

DISCUSIÓN

Ante un cuadro de síndrome de virilización es imprescindible hacer una evaluación completa que incluya historia clínica y exámenes complementarios encaminados a identificar la fuente productora de andrógenos. El examen realizado a la paciente y el hallazgo ultra-

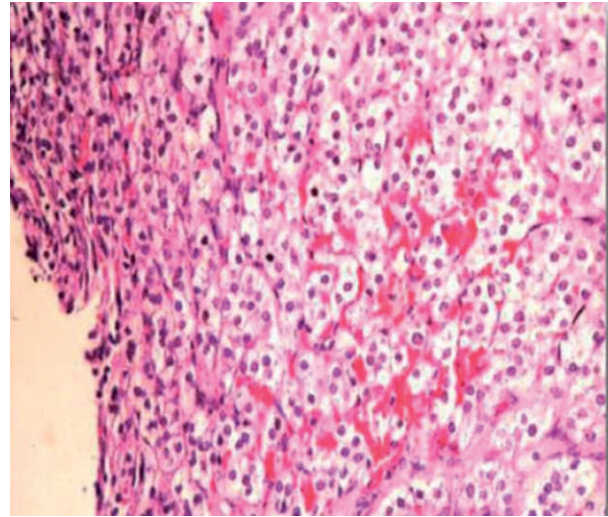


Figura 4. Microscopia que muestra células tumorales de citoplasma claro lipodeas, núcleo central en nidos delimitados por tejido conectivo muy fino.

sonográfico y por TAC de un tumor ovárico en el caso que comunicamos confirmaron la sospecha clínica de un tumor funcionante de ovario.^{5,6}

En 1979, Scully utilizó el término tumor de células esteroides del ovario. Estos tumores se clasificaron previamente como tumores de células lipoides o lipoides. El término tumor de células esteroides describe más la estructura morfológica y funcional que las manifestaciones clínicas. Tienen tres subtipos: luteoma estromal, tumor de células de Leydig y tumor de células esteroideas.^{7,8}

El tumor de células esteroideas es el más común y representa 60% de estos tumores. Está compuesto por células que se originan de restos celulares adrenales, células luteínicas estromales o células de Leydig.⁷ Habitualmente afectan a personas adultas con edad media de 47 años y son benignos; aunque, a diferencia de los tumores de células de Leydig, más de 20% puede tener comportamiento maligno. Cuando afectan a pacientes menores de 16 años, el comportamiento suele ser benigno.⁹ El hirsutismo y la virilización son los síntomas más comunes y afectan a 56 a 77% de las pacientes.⁴

En esta paciente se encontraron signos de virilización: acné, aumentó de vello facial, voz gruesa y clítoromegalia, además, los valores de testosterona estaban

elevados.^{10,11} Estos hallazgos son sugerentes de un tumor de ovario productor de hormonas virilizantes.¹²

El tumor de células esteroides generalmente es sólido y bien circunscrito. Al corte puede ser amarillo, por la existencia de células lipídicas ricas en pigmento intracitoplasmático. En este caso, la macroscopia mostró un tumor de color amarillento y marrón oscuro; el estudio microscópico reportó compatibilidad con tumor de células lipoideas.^{4,13}

El tratamiento de estos tumores debe individualizarse de acuerdo con la histología, el estadio quirúrgico y el deseo de fertilidad de la paciente.¹⁴

REFERENCIAS

1. Bharadwaj P, Viniker D. Lipoid cell tumour of the ovary: A rare cause of virilisation. Department of Obstetrics and Gynaecology, Harold Wood Hospital, Romford, UK, and Whipps Cross University Hospital, London, UK. *J Obstet Gynecol* 2011.
2. Zwiesler D, Lewis SR, Choo YC, Martens MG. A case report of an ovarian lipoma. Tulsa: Department Obstetrics and Gynecology, College of Medicine, University of Oklahoma, 2008.
3. Ding DC, Hsu S. Lipid cell tumor in an adolescent girl: a case report. Taiwan: Graduate Institute of Medical Science, School of Medicine, Tzu Chi University 2007.
4. Ramírez, JA, et al. A case report and literature review of steroid cell tumours, not otherwise specified. *Revista Colombiana de Obstetricia y Ginecología* 2010;61.
5. Salomone M, Wapniarsky H, Medina Milanese R. Virilización por tumor ovárico de Leydig en paciente posmenopáusica tratada con tamoxifeno. Montevideo: Hospital de Clínicas, Facultad de Medicina 2001.
6. Reedy M, Richards W, Ueland F, et al. Ovarian steroid cell tumors, not otherwise specified: A case report and literature review. *Gynecol Oncol* 1999;75:293-297.
7. Stephens JW, Fielding A, Verdaguer R, Freitas O. A steroid-cell tumor of the ovary resulting in massive androgen excess early in the gonadal steroidogenic pathway. *Gynecol Endocrinol* 2008;24:151-153.
8. Luque-Cuba E, García-Ramos F, Rechkemmer-Prieto A, Solís-Villanueva J, et al. Tumor de células esteroides del ovario: reporte de caso. *Rev Med Her* 2005;16:80-86.
9. Kim YT, Kim SW, Yoon BS, Kim SH, et al. Ovarian steroid cell tumor causing virilization and ascites. *Yonsei Med J* 2007;48:142-146.
10. Murugaesu N, Schmid P, Dancey G, et al. Malignant ovarian germ cell tumors: identification of novel prognostic markers and long-term outcome after multimodality treatment. *J Clin Oncol* 2006;24:4862-4866.
11. Russell P, Robboy SJ, Anderson MC. Sex cord-stromal and steroid cell tumours of the ovaries. In: Robboy SJ, Anderson MC, Russell P, editors. *Pathology of the female reproductive tract*. Edinburgh: Churchill Livingstone, 2002;607-640.
12. Haji AG, Sharma S, Babu M, Vijaykumar D, et al. Androgen secreting steroid cell tumor of the ovary in a young lactating women with acute onset of severe hyperandrogenism: a case report and review of literature. *J Med Case Reports* 2007;1:182.
13. Geisler JP, Geisler HE, Manahan KJ, Miller GA, et al. Genetics of steroid cell tumors of the ovary. *CME J Gynecol Oncol* 2003;8:167-169.
14. Tanaka YO, Saida TS, Minami R, Yagi T, et al. MR findings of ovarian tumors with hormonal activity, with emphasis on tumors other than sex cord-stromal tumors. *Eur J Radiol* 2007;62:317-327.