



Evaluación de la morfología de los organelos de espermatozoides móviles en el programa de reproducción asistida del Centro Mexicano de Fertilidad de Culiacán, Sinaloa, México

Jesús Antonio López Navarrete,¹ Samuel Ríos Monzón,² Víctor Manuel Alonso Chávez-Olivares,³ Oswaldo Salomón Serrano Navarrete⁴

RESUMEN

Antecedentes: con la introducción de la evaluación de la morfología de los organelos de espermatozoides móviles (MSOME por sus siglas en inglés) se han desarrollado estudios retrospectivos, prospectivos y con distribución al azar para valorar los beneficios que puede ofrecer este método en los resultados de un centro de reproducción asistida. Independientemente de la óptica usada para la selección espermática (Hoffman o Nomarski), la tendencia es mejorar las tasas de fecundación y calidad embrionaria. Cuando más de 20% de los espermatozoides tienen vacuolas o las vacuolas son de gran tamaño, se producen embriones con baja probabilidad de implantación.

Objetivo: comparar el diagnóstico de la MSOME y la morfología descrita en el manual de la Organización Mundial de la Salud 2010 (OMS, 2010) de la alteración espermática en varones infértiles, que después de ser sometidos a procedimientos de baja o alta complejidad no lograron el embarazo o se produjo una pérdida gestacional.

Pacientes y método: a 50 varones que ingresaron a protocolos de baja o alta complejidad en el Centro Mexicano de Fertilidad se les realizó un examen básico de semen según el "Manual de laboratorio para el examen y proceso del semen humano" (OMS, 2010), para realizar inmediatamente después la MSOME y determinar las alteraciones de los organelos celulares.

Resultados: se determinó en el examen básico de semen que 17 pacientes (35%) tenían astenozoospermia, 11 (19%) oligozoospermia, 10 (21%) teratozoospermia y 12 (25%) oligoasteno-teratozoospermia. Al realizar la MSOME se observó que en los pacientes con teratozoospermia y oligoasteno-teratozoospermia más de 20% de los espermatozoides tenían vacuolas. Aunque también se observaron vacuolas en los espermatozoides de los pacientes con astenozoospermia y oligozoospermia, en una concentración que no sobrepasó 20%.

Conclusiones: optimizar la selección de gametos es una de las mejores herramientas en un laboratorio de reproducción asistida. Analizar el espermatozoides con la técnica MSOME antes de incluir a los pacientes en procedimientos de alta o baja complejidad es una herramienta de diagnóstico muy valiosa para mejorar las tasas de embarazo.

Palabras clave: evaluación de la morfología de los organelos de espermatozoides móviles, MSOME, análisis de semen, espermatozoides con vacuolas nucleares.

ABSTRACT

Background: With the introduction of the MSOME (Motile Sperm Organelle Morphology Examination), prospective, retrospective and/or randomized studies, have been developed, in order to evaluate the benefits that this methodology can offer among the results of a reproductive center. There are different optics for sperm selection (Hoffman or Nomarski), in order to improve the rates of fertilization and embryo quality. When the spermatozoa present vacuoles in more than 20% or great size vacuoles, embryos with low probability of implantation are produced.

Objective: To compare the diagnosis by MSOME and morphology described in manual of WHO, 2010 of spermatozoa nucleus of the infertile men, who, after low or high complexity assisted reproduction procedures, did not achieve the pregnancy or was produced a loss of pregnancy.

Patient and method: 50 males included in low or high complexity protocols of Centro Mexicano de Fertilidad, a basic semen analysis was done, and results were classified according to the "WHO laboratory manual for the examination and processing of human semen" (WHO, 2010). MSOME was done immediately to diagnose alterations of the sperm organelle.

Results: It was determined in the semen analysis that: 17 patients (35%) presented asthenozoospermia, 11 (19%) oligozoospermia, 10 (21%) teratozoospermia and 12 (25%) oligoasthenoteratozoospermia. MSOME results shown that in sperm of patients diagnosed with teratozoospermia and oligoasthenoteratozoospermia more than the 20% of the spermatozoa presented vacuoles. Even though vacuoles were observed in sperm samples of those patients diagnosed with asthenozoospermia and oligozoospermia, the concentration was less than 20%.

Conclusions: Optimizing gametes selection is one of the best tools for the assisted reproduction laboratory. To analyze sperm with MSOME technique before including patients to low and high complexity procedures is a very useful diagnosis tool to improve pregnancy rates.

Key words: motile sperm organelle morphology examination, MSOME, analysis of semen, spermatozoa with nuclear vacuoles.

La forma normal del núcleo del espermatozoide se define como oval, simétrica, con una cromatina homogénea y sin intrusiones e invaginaciones.¹ Los espermatozoides con núcleo morfológicamente normal que poseen concentraciones con un porcentaje mayor a 20% de vacuolas tienen baja probabilidad de fertilización, aunque una pequeña desviación de la morfología de la cabeza puede llegar a producir el embarazo.² Sin embargo, superar este límite puede dar como resultado un aborto^{3,4} y se ha correlacionado con menor capacidad de desarrollo embrionario.⁵ Las vacuolas puede reflejar defectos moleculares responsables de las anomalías que se producen en el empaquetamiento de la cromatina del espermatozoide durante su maduración y, por tanto, hacerlo más vulnerable a sufrir daños en su ADN y alterar la división celular después del tercer día de desarrollo embrionario.^{5,6} La fragmentación del ADN se ha posicionado como un parámetro objetivo y fácil de diagnosticar, es responsable de muchos fallos de la inyección intracitoplásmica de espermatozoides (ICSI) por factor masculino. Las grandes vacuolas en la cabeza del espermatozoide se relacionan con mayores tasas de fragmentación, con mala función mitocondrial y con aneuploidias.⁷ En parejas con oligoastenoteratozoospermia severa y elevada fragmentación de ADN se ha visto que la utilización de la inyección intracitoplásmica de espermatozoides seleccionados morfológicamente (IMSI),⁸ después de dos

o más ciclos fallidos con técnicas de alta complejidad, supone un aumento significativo en las tasas de embarazo e implantación, así como una reducción en las tasas de aborto cuando se compara con grupos controles donde se realiza inyección intracitoplásmica de espermatozoides (ICSI) convencional.^{8,9} Por estas razones es importante contar con la evaluación de la morfología de los organelos de espermatozoides móviles (MSOME) para valorar las muestras de semen de pacientes con antecedentes de infertilidad de origen masculino o que tuvieron uno o más abortos, valorando la opción de entrar a protocolos de inseminación intrauterina con semen donado¹⁰ o ICSI con MSOME.^{2,7,8}

PACIENTES Y MÉTODO

Estudio prospectivo realizado de enero de 2011 a enero de 2012 que incluyó a 50 hombres con infertilidad primaria o secundaria. El examen básico de semen se realizó siguiendo los parámetros indicados en el “Manual de Laboratorio para el examen y proceso del semen humano”, de la Organización Mundial de la Salud.¹ En la Figura 1 se muestran las edades, que variaron entre 23 y 40 años (media de 35 años). Las 50 muestras de semen se obtuvieron por masturbación después de un periodo de abstinencia sexual de dos a cinco días. Una vez que se obtuvieron las muestras, éstas se colocaron en contenedores estériles para realizarles el estudio en un lapso de 30 a 60 minutos, manteniéndolas a 37°C. El conteo se realizó con la ayuda de una cámara Makler y la videograbación de la muestra, valorando 10 cuadros en línea horizontal, sin contar los espermatozoides que tocaban las líneas; el número total de espermatozoides obtenidos en la cuenta es la concentración de espermatozoides en millones por mililitro. Por lo menos 200 espermatozoides por paciente se evaluaron y grabaron en video a 400X. Para que un espermatozoide se considere normal, la cabeza del espermatozoide, el cuello, la pieza media y la pieza principal deben observarse según la morfología normal reportada. La cabeza debe tener forma oval, medir una longitud de 4.0 a 5.0 µm, y el ancho, de 2.5 a 3.5 µm. Debe distinguirse una región acrosomal bien definida que abarque 40 a 70% del área de la cabeza. La pieza media debe ser delgada y medir de 7 a 8 µm de largo, menos de 1 µm de ancho y conectado axialmente a

¹ Biólogo de la Reproducción y Director Científico.

² Biólogo de la Reproducción adscrito.

³ Biólogo especialista en técnicas de reproducción asistida.

⁴ QFB adscrito al Laboratorio de Andrología. Centro Mexicano de Fertilidad, Culiacán, Sinaloa, México

Correspondencia: Dr. Jesús Antonio López N. Boulevard Anaya 2136-A, colonia Prolongación Chapultepec, Culiacán, Sinaloa.

Recibido: febrero, 2013.

Aceptado: abril, 2013.

Este artículo debe citarse como: López-Navarrete JA, Ríos-Monzón S, Chávez-Olivares VMA, Serrano-Navarrete OS. Evaluación de la morfología de los organelos de espermatozoides móviles en el programa de reproducción asistida del Centro Mexicano de Fertilidad de Culiacán, Sinaloa, México. Rev Mex Reprod 2013;5:186-191.

la cabeza. La pieza final debe estar unida directamente a la pieza media y medir, aproximadamente, de 45 a 50 μm de largo. Se utilizó el criterio estricto de Kruger para la evaluación de la morfología espermática. Las muestras de semen se procesaron inmediatamente para MSOME² de la siguiente manera. Primero se licuó un volumen de 0.5 mL de cada muestra de semen, luego se colocó en 0.5 mL de gradiente a 90% (Isolate Lower, Irvine Scientific, EUA) y 0.5 mL de gradiente a 45% (Isolate Upper, Irvine Cientific, Estados Unidos) y se centrifugó a 400 G durante 10 minutos. El precipitado se resuspendió en 2 mL en medio de cultivo GAMETE + suero sintético (SS) a 10% (VITROLIFE), previamente gasificado en la incubadora de CO_2 a 6% y centrifugado a 400 G durante cinco minutos. Al precipitado final se le adicionaron 0.5 mL de medio GAMETE + SS a 10% y se incubó durante una hora. En una caja de Petri de 50 x 9 mm (FALCON 351006) se puso en contacto 1 μL de PVP (polivinil pirrolidona) y 1 μL de los espermatozoides capacitados. Éstos se observaron mediante el microscopio invertido Olympus IX con óptica HOFFMAN, zoom, cámara Sony CCD y videgrabadora de DVDisc Sony.

El sistema MSOME se basa en cuatro parámetros principales: un objetivo de 100x, un selector de aumento de 1.5x, un acoplador de magnificación de 0.99x acoplado a una cámara, y un magnificador de la imagen de 44.45x mediante el cual la morfología espermática puede visualizarse a 6,608 aumentos ($100 \times 1.5 \times 0.99 \times 44.5$) sin necesidad de tinción y a tiempo real.²

RESULTADOS

En la Figura 1 se exponen las edades, que variaron entre 23 y 40 años, la media fue de 35.

Se observó que de las 50 muestras evaluadas, 17 (35%) tenían astenozoospermia, 11 (18%) oligozoospermia, 10 (20%) teratozoospermia y 12 (24%) oligoastenoteratozoospermia (Figura 2).

Después de la capacitación espermática con Isolate, del grupo con astenozoospermia pudieron recuperarse 90% de los espermatozoides con movilidad progresiva y concentraciones de 60 millones (± 10 millones). Figura 3

Del grupo con oligozoospermia, 80% de los espermatozoides tenía movilidad progresiva y concentraciones

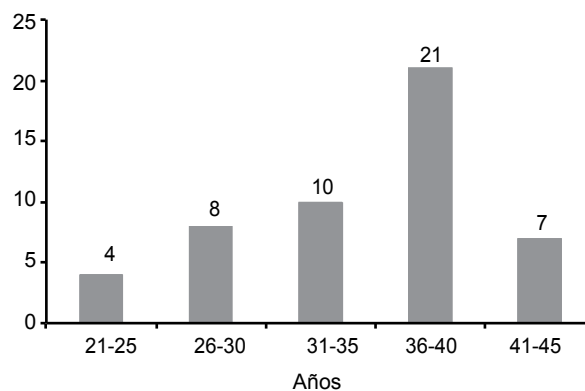


Figura 1. Edad de los pacientes incluidos en el estudio.

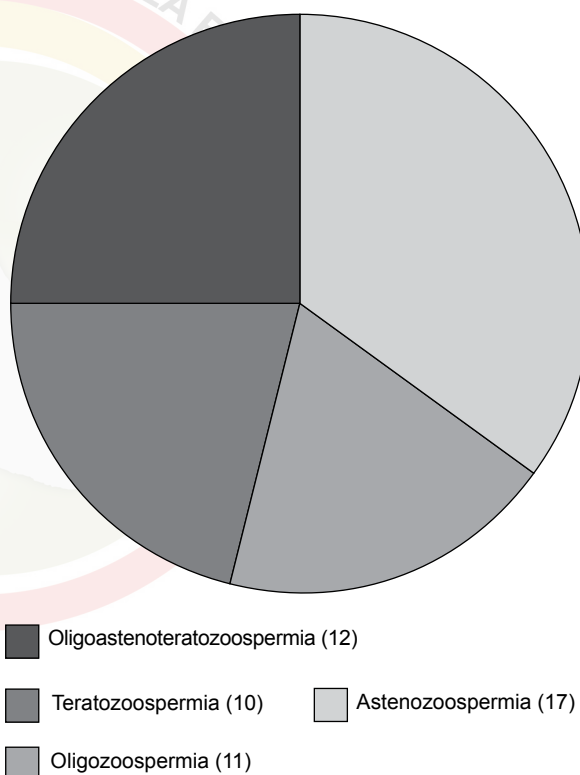


Figura 2. Tipo de alteraciones observadas en los pacientes con infertilidad primaria y secundaria en el examen básico de semen sometidos a MSOME.

de 8 millones (± 4). Del grupo de teratozoospermia, 90% de los espermatozoides tenía movilidad progresiva y concentraciones de 30 millones (± 10). Finalmente, del grupo de oligoastenoteratozoospermia 50% de los

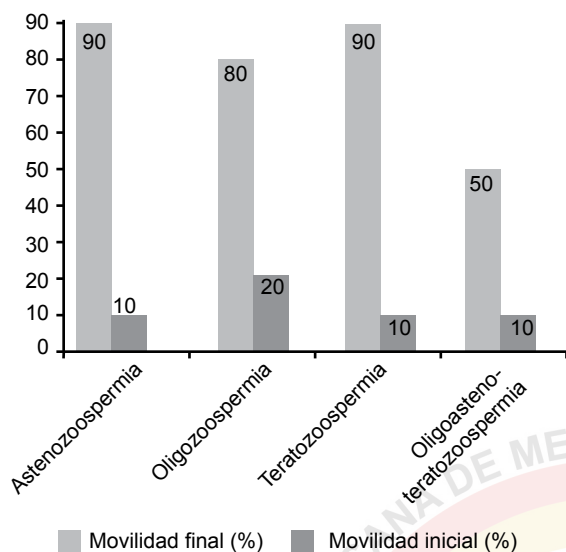


Figura 3. Movilidad antes y después de la capacitación espermática, se observa un incremento sustancial en la movilidad de las muestras.

espermatozoides tenía movilidad progresiva y concentraciones de 3 millones (± 2).

La capacitación espermática se realiza en procedimientos de reproducción asistida de alta y baja complejidad para obtener muestras con espermatozoides de buena morfología, considerándolos sin alteración o “normales”, y con alto porcentaje de progresión. Sin embargo, al realizarles MSOME a los concentrados finales de los espermatozoides se observó en las muestras más de 20% de espermatozoides con vacuolas en sus núcleos.

En el Cuadro 1 se expresan los porcentajes de vacuolas presentes en las muestras con oligozoospermia, astenozoospermia, teratozoospermia y oligoastenoteratozoospermia, en muestras con teratozoospermia y oligoastenoteratozoospermia se obtuvieron porcentajes de 30 a 80%, valores muy superiores al límite de 20%.

Se observaron espermatozoides separados con gradientes de Isolate a 90 y a 45%, a los que se les colocó en PVP para inmovilizarlos y evaluar su morfología. Al evaluarse bajo óptica Hoffman a 3,600x (Figura 4), se encontró gran cantidad de vacuolas en el concentrado.

En la imagen pudo determinarse que había espermatozoides morfológicamente normales, que pudieron

Cuadro 1. Promedio de vacuolas después de la capacitación espermática según la alteración observada en el examen básico de semen

	Promedio de vacuolas después de la capacitación espermática (límites)
Oligozoospermia	10% (5-15)
Astenozoospermia	15% (15-20)
Teratozoospermia	70% (60-80)
Oligoastenoteratozoospermia	50% (40-60)

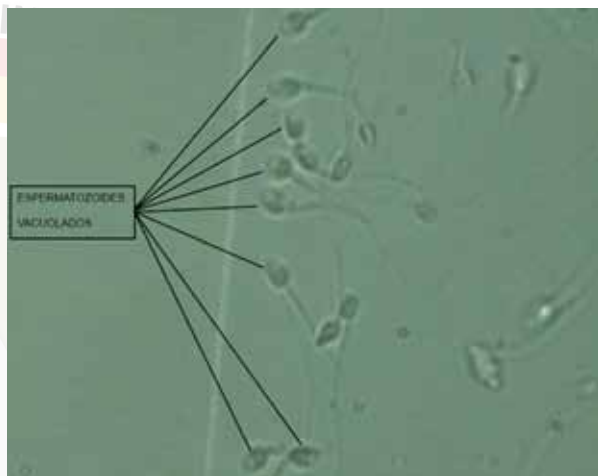


Figura 4. Espermatozoides móviles obtenidos de muestras con teratozoospermia después de la capacitación espermática que tuvieron más de 20% de espermatozoides vacuolados.

separarse con facilidad para realizar microinyección, sin alteración estructural o nuclear (Figura 5).

DISCUSIÓN

La morfología del espermatozoide normal puede valorarse de mejor manera según el poder de resolución del sistema óptico de ampliación que se utilice. Los espermatozoides que parecen morfológicamente normales en ampliación 1,000x muestran anomalías estructurales que sólo pueden identificarse con ampliaciones ópticas más altas (>6,000x). En este estudio se utilizaron ampliaciones de 6,200x para realizar la MSOME. Debido a que la evaluación con MSOME es más restrictiva que

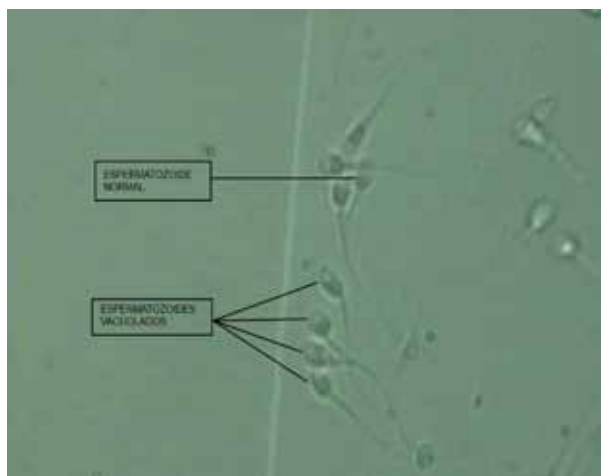


Figura 5. La forma de identificar a los espermatozoides sin vacuolas y con morfología normal cuando están en movimiento es por su superficie homogénea y sin el área refringente de las vacuolas.

la realizada con criterios de la Organización Mundial de la Salud de 2010, se observaron porcentajes apreciablemente más bajos de normalidad en las muestras capacitadas.

Pocos estudios han utilizado la MSOME como un método de clasificación morfológica del semen. Bartoov y su grupo² analizaron la relación entre espermatozoides normales obtenidos por análisis rutinario y por MSOME en 20 pacientes. En el Centro Mexicano de Fertilidad de Culiacán se aplicó la técnica de MSOME a 50 pacientes que ingresaron al programa de Reproducción Asistida, y se observaron alteraciones ultraestructurales que no pudieron detectarse con procedimientos de rutina, principalmente de la cabeza y de la pieza media. Pero la diferencia más frecuente fueron las vacuolas nucleares que pueden explicar la diferencia encontrada en las tasas de normalidad entre MSOME y otros criterios de valoración.^{2,11} El poder de la resolución que tiene MSOME ($>6,000\times$) permite observar espermatozoides con vacuolas intranucleares que no pueden detectarse en la evaluación convencional. En la Figura 4 se observan espermatozoides capacitados con vacuolas refringentes, estas muestras se obtuvieron de pacientes catalogados con teratozoospermia o con oligoastenoteratozoospermia y pudieron identificarse más de 20% de espermatozoides con vacuolas, como se muestra en el Cuadro 1.

Bar-Chama y colaboradores,¹² con los criterios de Tygerberg, analizaron el número de vacuolas de espermatozoides en una serie de 1,295 muestras capacitadas, y encontraron vacuolas en 253 de 1,042 (19.5%), pero sin utilizar alta resolución. En este estudio, 46% de los pacientes (teratozoospermia, 21%, y oligoastenoteratozoospermia, 25%) tuvieron más de 20% de vacuolas en el núcleo. Por MSOME, el contenido nuclear de cromatina se considera anormal si tiene una o más vacuolas que ocupan más de 4% del área nuclear.² Existen criterios mucho más tolerantes para valorar la existencia de vacuolas.¹¹ Una cabeza se considera defectuosa sólo cuando $>20\%$ de su área es ocupada por vacuolas.^{1,12} La existencia de vacuolas se considera perjudicial cuando se determina una alteración en la cromatina.¹³⁻¹⁵ La gradación de la severidad de las alteraciones morfológicas nucleares del espermatozoide, principalmente la existencia de vacuolas, sugiere que grandes vacuolas reflejan algún problema cromosómico o defectos en el ADN.^{3,4} Existe una asociación entre vacuolas nucleares grandes y la fragmentación y desnaturalización del ADN en los espermatozoides.⁷ De acuerdo con los estudios clínicos y de laboratorio, así como las repercusiones de daño al ADN del embrión, debe realizarse una minuciosa separación de los espermatozoides con vacuolas nucleares por MSOME, el uso rutinario de evaluación morfológica del espermatozoide móvil representaría mejores pronósticos que influirán en la decisión terapéutica en cuanto a técnicas de reproducción asistida de alta o baja complejidad. Mientras que el examen morfológico rutinario es aplicado en muestras de semen total, MSOME se concentra sólo en la fracción de espermatozoides móviles.² Algunos defectos morfológicos, como vacuolas grandes, pueden ser revelados durante el movimiento del espermatozoide; así, la motilidad puede ser una ventaja en la observación morfológica.³ Asimismo, el análisis de espermatozoides móviles por MSOME puede significar una ventaja adicional porque proporcionará información de la fracción de la muestra con mayor potencial de fertilización y desarrollo.¹⁶⁻²²

CONCLUSIONES

Mediante la técnica de MSOME (evaluación de la morfología de los organelos de espermatozoides móviles) se

determinó que las muestras de los pacientes estudiados con teratozoospermia y oligoastenoteratozoospermia tuvieron porcentajes de vacuolas en la cromatina mayores de 20%, lo que se considera causa de infertilidad o aborto recurrente.^{7-9,12}

El manual de laboratorio para el examen y el procesamiento del semen humano (Organización Mundial de la Salud, 2010)¹ es un excelente instrumento de evaluación y diagnóstico, pero contar con MSOME es un criterio mucho más estricto de clasificación de morfología del espermatozoide porque identifica anomalías, como vacuolas y cromatina que no son evaluadas con la misma precisión por el análisis de criterios de la Organización Mundial de la Salud, además de realizarse en espermatozoides móviles. La evaluación de la morfología de los organelos de espermatozoides móviles debe incluirse entre los criterios rutinarios para el análisis básico de semen humano por su gran valor diagnóstico en infertilidad de origen masculino.

REFERENCIAS

- World Health Organization. WHO laboratory manual for the examination and processing of human semen. 5th ed. Cambridge: Cambridge University Press, 2010.
- Bartoov B, Berkovitz A, Eltes F, Kogosowski, A, et al. Real-time fine morphology of motile human sperm cells is associated with IVF-ICSI outcome. *J Androl* 2002;23:1-8.
- Berkovitz A, Eltes F, Yaari S, Katz N, et al. The morphological normalcy of the sperm nucleus and pregnancy rate of intracytoplasmic injection with morphologically selected sperm. *Hum Rep.* 2005;20:185-190.
- Berkovitz A, Eltes F, Ellenbogen A, Peer S, et al. Does the presence of nuclear vacuoles in human sperm selected for ICSI affect pregnancy outcome? *Hum Rep* 2006;21:1787-1790.
- Knez K, Zorn B, Tomazevic T, Vrtacnik-Bokal E, Virant-Klun I. The IMSI procedure improves poor embryo development in the same infertile couples with poor semen quality: A comparative prospective randomized study. *Reprod Biomed Online* 2005;123:2-8.
- Wu TF, Chu DS. Sperm chromatin. *Mol Cell Proteomics* 2008;7:1876-1886.
- Franco JG Jr, Baruffi R, Mauri AL, Petersen C, et al. Significance of large nuclear vacuoles in human spermatozoa: implications for ICSI. *Reprod Biomed Online* 2008;17:42-45.
- Antinori M. Intracytoplasmic morphologically selected sperm injection: a prospective randomized trial. *Reprod Biomed Online* 2008;16:835-841.
- Walach E. Sperm DNA fragmentation: mechanisms of origin, impact on reproductive outcome, and analysis. *Fertil Steril* 2010;93:1027-1036.
- Akl L, Oliveira J, Petersen C, Mauri A, Silva L, et al. Efficacy of the motile sperm organelle morphology examination (MSOME) in predicting pregnancy after intrauterine insemination. *Reprod Biomed Online* 2011;120:3-9.
- Oliveira J, Massaro F, Mauri A, Petersen C, et al. Motile sperm organelle morphology examination is stricter than Tygerberg criteria. *Reprod Biomed Online* 2009;18:320-326.
- Bar-Chama N, Schiff J, Luna MB, Dann, A, et al. The level of sperm vacuoles in the fresh post-processed sperm sample significantly affects IVF cycle outcomes. *Fertil Steril* 2007;88:S18.
- Van Waart J, Kruger T, Ombart C, Ombelet W. Predictive value of normal sperm morphology in intrauterine insemination (IUI): a structured literature review. *Hum Rep* 2001;5:495-500.
- Figueira D, Braga D, Setti A, Iaconelli A, Borges E. Morphological nuclear integrity of sperm cells is associated with preimplantation genetic aneuploidy screening cycle outcomes. *Fertil Steril* 2011;95:990-993.
- French D, Sabanegh E, Goldfarb J, Desai N. Does severe teratozoospermia affect blastocyst formation, live birth rate, and other clinical outcome parameters in ICSI cycles? *Fertil Steril* 2010;93:1097-1103.
- De Vos A, Van De Velde H, Joris H, Verheyen G, et al. Influence of individual sperm morphology on fertilization, embryo morphology, and pregnancy outcome of intracytoplasmic sperm injection. *Fertil Steril* 2003;79:42-48.
- Nallella K, Sharma R, Aziz N, Agarwal A. Significance of sperm characteristics in the evaluation of male infertility. *Fertil Steril* 2006;85:629-634.
- Sripada S, Townend J, Campbell D, Murdoch L, et al. Relationship between semen parameters and spontaneous pregnancy. *Fertil Steril* 2010;94:624-630.
- Morelli S, Seungdamrong A, McCulloh D, McGovern P. Abnormal sperm count and motility on semen analysis are not sufficiently predictive of abnormal Kruger morphology. *Fertil Steril* 2010;7:2882-2884.
- Morbeck D, Leonard P, Weaver A, Shimek M, et al. Sperm morphology: classification drift over time and clinical implications. *Fertil Steril* 2012;96:1350-1354.
- Palermo G, Neri Q, Monahan D, Kocent J, Rosenwaks Z. Development and current applications of assisted fertilization. *Fertil Steril* 2012;97:248-259.
- Stephanus S, Gokul S, Agarwal A. Semen hyperviscosity: causes, consequences, and cures. *Frontiers in Bioscience* 2013;5:224-231.