



Amniocentesis transvaginal para el diagnóstico genético temprano de megavejiga. Reporte de caso

Laura Fabiola Guadarrama-García
Zarela Lizbeth Chinolla-Arellano
Felipe Caldiño-Soto
Sandra Cubillos-García
Silvio Cuneo-Pareto

Concibe Reproducción Asistida. México DF.

RESUMEN

Se comunica el caso de una paciente embarazada, con diagnóstico de megavejiga a las 13 semanas de gestación a quien se le realizó amniocentesis transvaginal como una alternativa segura para diagnóstico genético temprano, sobre todo cuando hay poco líquido amniótico.

Palabras clave: amniocentesis transvaginal, diagnóstico genético temprano, megavejiga

Transvaginal Amniocentesis for early genetic diagnostic of megacystis. Case report

ABSTRACT

We show a case of pregnancy with mega bladder, and perform vaginal amniocentesis, as a safe alternative to achieve early genetic diagnosis, specially when the amount of amniotic fluid is low for the abdominal approach.

Key words: Transvaginal amniocentesis, early genetic diagnosis, mega bladder.

Recibido: enero 2014

Aceptado febrero 2014

Correspondencia

Dr. Silvio Cuneo Pareto
Paseo de las Palmas 745-405
Colonia Lomas de Chapultepec
México DF
Teléfono: 2623-2430

Este artículo debe citarse como: Guadarrama-García LF, Chinolla-Arellano ZL, Caldiño-Soto F, Cubillos-García S, Cuneo-Pareto S. Amniocentesis transvaginal para el diagnóstico genético temprano de megavejiga. Reporte de caso. Med Reprod 2014;6:169-173.

La incidencia de malformaciones en las vías urinarias es de 0.65% en recién nacidos y pueden detectarse mediante ultrasonido en etapas tempranas, al inicio de la función renal.¹ Ésta se estudia hoy día con ultrasonografía y efecto doppler, que son métodos no invasivos.² La "megavejiga" es una obstrucción morfológica o funcional de la uretra fetal, quizá debida a falta de diferenciación del mesodermo, retención transitoria del saco de Yolk en la cavidad abdominal, enfermedades virales o defectos genéticos. Las anomalías genéticas reportadas en estos casos son: trisomías 21 y 13, monosomía X, delección 6q y trisomía parcial 1q.³ El diagnóstico de megavejiga se establece según su tamaño en relación con el del abdomen y la edad fetal. Maizels y su grupo definieron a la vejiga dilatada a la que se encuentra a la edad gestacional (SDG) +2, y megavejiga cuando es 10 mm más grande que una vejiga dilatada o más de 12 mm.⁴ Cuando el diámetro de la vejiga es de 7 a 15 mm la posibilidad de defectos cromosómicos, principalmente trisomías 13 y 18, es de 20%; sin embargo, en el grupo cromosómicamente normal la megavejiga desaparece en 90% de los casos. En megavejigas mayores de 15 mm la posibilidad de defectos cromosómicos es de 10%, y en el grupo cromosómicamente normal la vejiga crece progresivamente y va originando el daño renal.⁵

La amniocentesis se describió en 1882 como una posibilidad de tratamiento de polihidramnios; posteriormente se utilizó en el diagnóstico de isoimmunización Rh. Fue hasta 1952 cuando se practicó por primera vez para determinar la relación entre el líquido amniótico, las concentraciones de bilirrubina y la severidad de la anemia fetal en la enfermedad hemolítica Rh. En 1956 se demostró la posibilidad de identificar el sexo en la fase prenatal en las células del líquido amniótico, por la identificación de la cromatina X. En 1965 se señaló la utilidad del líquido amniótico para diagnosticar errores

innatos del metabolismo. Después de ese año, gracias a la creación y perfeccionamiento de la amniocentesis se logró establecer el diagnóstico prenatal en el primer trimestre del embarazo.^{6,7}

En 1967 se informó el primer diagnóstico intrauterino de una anomalía cromosómica y, finalmente, a partir de la práctica de la amniocentesis transabdominal se diagnosticó el síndrome de Down, la galactosemia y la mucopolisacaridosis. Desde entonces se sigue utilizando esta técnica para el diagnóstico prenatal de algunas enfermedades, incluidas las genéticas.^{6,8,9,10}

La amniocentesis puede ser transabdominal para obtener líquido amniótico apto para su análisis. En este sentido se han encontrado los mejores resultados alrededor de las 14 a 16 semanas; antes de esa fecha la punción es difícil y existen pocas células fetales descamadas en el líquido amniótico con un riesgo menor de 0.5% de pérdida gestacional.¹¹

Johnson A y Lynn GM recomiendan que no se realice la amniocentesis antes de la semana 16 porque en ese tiempo gestacional no es palpable el fondo del útero. La técnica transvaginal permite obtener líquido amniótico a partir de la semana 10 de gestación, pero se agrega un elevado índice de complicaciones.¹²

CASO CLÍNICO

Paciente femenina de 34 años, con antecedentes de dos embarazos y un parto, la gestación previa fue dos años antes por inseminación intrauterina indicada por infertilidad primaria, con embarazo que evolucionó normal hasta su término. El esposo era un varón de 38 años, sano, sin hábitos de tabaquismo o alcoholismo. El segundo embarazo se consiguió mediante inseminación intrauterina, con β -hCG de 3464 mUI/L. El ultrasonido efectuado a la décima semana de gestación no



reportó alteraciones aparentes. En el control de la semana 12 de gestación se observó un feto único, vivo, con frecuencia cardíaca de 133 latidos por minuto, fetometría de 12 semanas de gestación, translucencia nual de 2.18 mm, hueso nasal, imagen quística en la pelvis en abdomen de 10.4 mm x 9.7 mm. Se decidió una conducta expectante durante siete días, con ultrasonido de control a las 13 semanas; se encontró un feto único vivo, con frecuencia cardíaca de 148 latidos por minuto, translucencia nual de 1.69 mm, hueso nasal y masa quística en la pelvis de 17.8 x 13.7 mm, líquido amniótico aparentemente disminuido. (Figuras 1 y 2)

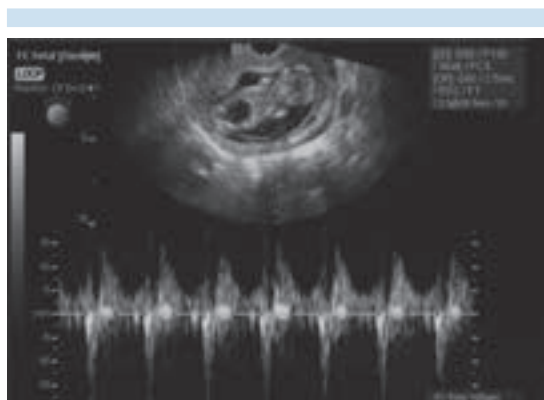


Figura 1. Ultrasonido transvaginal con embarazo de 13 semanas de gestación con megavejiga.

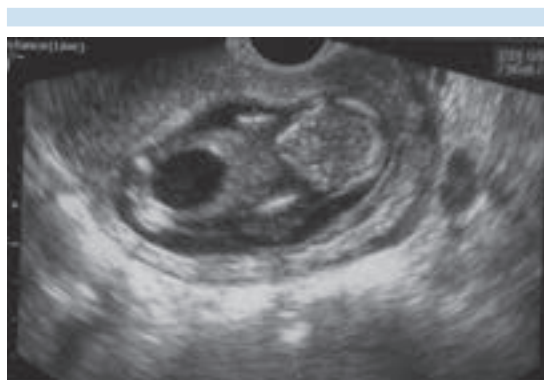

Figura 2. Ultrasonido transvaginal que muestra la frecuencia cardíaca.

Se realizó un estudio citogenético prenatal por amniocentesis, por vía vaginal, con sedación y guía ultrasonográfica con aguja 21 Gauge (Figura 3), se obtuvieron 7 mL de líquido amniótico y posterior al procedimiento se corroboró la vitalidad.

Resultado citogenético

Cariotipo masculino 46XY,+13, rob(13;14) (q10;q10) (síndrome de Patau, derivado de translocación 13:14). (Figura 4) Alfa-fetoproteína en el líquido amniótico: 48.05 mcg/mL. La paciente decidió que se le interrumpiera el embarazo enseguida de conocer el resultado citogenético, con previa consejería y firma de consentimiento

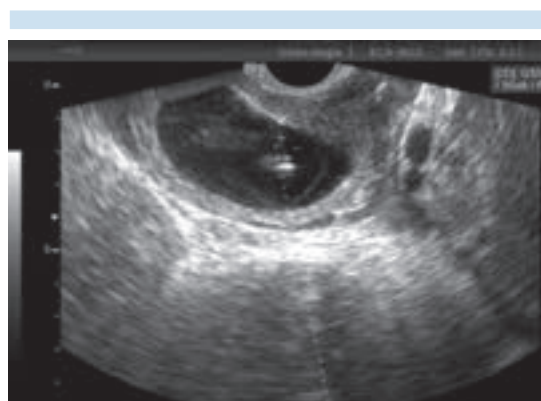


Figura 3. Amniocentesis transvaginal con guía ultrasonográfica.




Figura 4. Resultado citogenético 46XY,+13, rob(13;14) (q10;q10).

informado. El cariotipo de la madre era 46XX y el del padre 45,XY,rob, (13;14),(q10;q10).

DISCUSIÓN

Se reportó el caso clínico de pacientes sin factores de riesgo para anomalías genéticas, con hallazgo único de megavejiga, que no es parte de las características habituales de la trisomía 13 o síndrome de Patau, donde la sospecha diagnóstica se confirmó en el segundo o tercer trimestre.¹³ La megavejiga puede detectarse a partir de las 10 semanas, con una frecuencia de 1/1500 embarazos, nueve veces más frecuente en fetos varones.¹⁴ Está descrito que la pared vesical no tiene elementos contráctiles por la ausencia de músculo liso e innervación, con posibilidad de terminación espontánea.¹⁵ La asociación con otras alteraciones en estructuras visibles (traslucencia nuchal y hueso nasal) a esas semanas se vincula con aneuploidías. Sin embargo, la amniocentesis se indicó por el incremento de la imagen quística que confirmó la aneuploidía.¹⁶ La decisión de la pareja de interrumpir médicamente el embarazo se tomó después del consejo genético y el mal pronóstico de supervivencia del feto.

El *Código Penal Federal*, en su capítulo VI, artículo 334, permite el aborto cuando la mujer embarazada o su feto corran peligro de muerte, a juicio de su médico y el dictamen de otro distinto, siempre que esto sea posible y el peligro de continuarlo sea mayor.¹⁷ En el capítulo V, artículo 148, fracción III, del *Código Penal para el Distrito Federal* la interrupción médica del embarazo está permitida cuando a juicio de dos médicos especialistas exista razón suficiente para diagnosticar que el feto tiene alteraciones genéticas o congénitas que pueden originar daños físicos o mentales, al límite que pongan en riesgo su supervivencia, siempre que se tenga el consentimiento de la embarazada.¹⁸ La viabilidad del aborto, cuando existen suficientes argumentos para diagnosticar

que el feto tiene alteraciones genéticas o congénitas graves, está estipulada sólo en 12 entidades federativas y el Distrito Federal: Baja California Sur, Coahuila, Colima, Chiapas, Guerrero, Estado de México, Morelos, Oaxaca, Puebla, Quintana Roo, Veracruz y Yucatán.¹⁹

CONCLUSIÓN

La amniocentesis temprana, con evidencia de alteración genética grave, permitió la decisión de la interrupción temprana del embarazo, lo que redujo las complicaciones físicas y emocionales a la paciente. La maniobra de aspiración de líquido amniótico por vía vaginal es una alternativa poco traumática, debido a que la visibilidad por ultrasonido es excelente, la cantidad de tejido a atravesar es mínima y el diámetro de la aguja es muy delgado. Es una opción adecuada de tratamiento de embarazos tempranos en pacientes muy obesas o en caso de alguna dificultad técnica para la amniocentesis tradicional y en casos de estudios genéticos normales puede continuarse la gestación porque las posibilidades de complicaciones son bajas.

REFERENCIAS

1. Dezerega PV, Corral SE, Sepúlveda LW. Diagnóstico prenatal de malformaciones urinarias. *Revista Chilena de Ultrasonografía* 2002;3:122-133
2. Fong-Leung VY, Rasalkar DD, Xian Liu J. Dynamic Ultrasound Study on Urinary Bladder in Infants with Antenatally detected fetal hydronephrosis. *Pediatr Res* 2010;67:440-443.
3. Wisser J, Kurmanavicius J, Lauper U. Successful treatment of fetal megavesical in the first half of pregnancy. *Am J ObstetGynecol* 1997;177:685-9.
4. Maizels M, Alpert S, Houston J. Fetal bladder sagittal length: a simple monitor to assess normal and enlarged fetal bladder size, and forecast clinical outcome. *Journal of Urology* 2004;172:1995-1999.
5. Kypros N. Ecografía de las semanas 11-13. Edición especial para INFOMED – Cuba. http://www.sld.cu/galerias/pdf/sitios/ginecobs/ecografia_11-13.6_sem_definitiva.pdf
6. Valente P, Sever J. Infecciones congénitas diagnosticadas por muestreo fetal directo. *Rev Hosp Niños B Aires* 1993;35:340-345.



7. David D, Weaver MD. Compendio de trastornos diagnosticados en fase prenatal. Clin Obstet Ginecol Norteam 1988;2:243-61.
8. Johnson A, Lynn DO, Godmilow MSW. Amniocentesis con fines genéticos a las 14 semanas o menos de la gestación. Clin Obstet Ginecol Norteam 1988;2:335-42.
9. Stoll C, Dott B, Alembik Y, Roth MP. Evaluation of routine prenatal diagnosis by a registry of congenital anomalies. Prenat Diagn 1995;15:791-800.
10. Simsek S, Christiaens GC. Human platelet antigen 1(Zw) typing of fetuses by analysis of polimerase chain reaction-amplifies genomic DNA from amniocytes. Transfus Med 1994;4:15-9.
11. Kimberly IMD, Allyn MC. Diagnóstico prenatal de enfermedades metabólicas. Rev Clin Perinatol 1990; 4:765-80.
12. Johnson A, Lynn DO, Godmilow MSW. Amniocentesis con fines genéticos a las 14 semanas o menos de la gestación. Clin Obstet Ginecol Norteam 1988;2:335-42.
13. Quintero R. Fetal Obstructive uropathy. Clinical Obstetrics and Gynecology 2005;48:923-941.
14. Holmgren C, Lacoursiere D. The use of prenatal ultrasound for the detection of fetal aneuploidy. Clinical Obstetrics and Gynecology 2008;51:48-61.
15. Jouannic JM, Hyett JA, Pandya PP, et al. Perinatal outcome in fetuses with megacystis in the first half of pregnancy. Prenat Diagn 2003;23:340-344.
16. Liao AW et al. Megacystis at 10-14 weeks of gestation: chromosomal defects and outcome according to bladder length. Ultrasound Obstet Gynecol 2003;21:338-41.
17. Código Penal Federal. Cámara de Diputados del H. Congreso de la Unión. Versión electrónica www.diputados.gob.mx
18. Código Penal del Distrito Federal. Asamblea legislativa del Distrito Federal. Versión electrónica <http://mucd.org.mx/assets/files/pdf/leyes-codigos/codigos/codigopenaldf.pdf>
19. Islas de González MO. Evolución del aborto en México. Boletín Mexicano de Derecho Comparado. UNAM, versión electrónica www.juridicas.unam.mx