



# Hallazgos histeroscópicos en pacientes con infertilidad

## RESUMEN

**Antecedentes:** las alteraciones de la cavidad uterina detectadas por histeroscopia en pacientes infértiles ocurren entre 19 y 62%.

**Objetivos:** describir y analizar los hallazgos histeroscópicos anormales de la cavidad uterina y su frecuencia en pacientes con infertilidad.

**Material y método:** estudio retrospectivo, transversal, observacional y descriptivo, efectuado en el servicio de Histeroscopia del Hospital General Dr. Manuel Gea González en la Ciudad de México. Se revisaron 1,000 histeroscopias realizadas en un periodo de 10 meses; 35 fueron en pacientes con infertilidad.

**Resultados:** de las pacientes con infertilidad, los límites de edad fueron 21 y 45 años, la mayor proporción tenía entre 26 y 40 años (86%). Se demostró enfermedad de la cavidad uterina en 26 pacientes: pólipos (31%), miomas (19%), obstrucción tubaria e hiperplasia endometrial (11% cada una), entre otras enfermedades.

**Conclusiones:** la incidencia de anomalías en la cavidad uterina detectadas por histeroscopia en pacientes con infertilidad es elevada. La histeroscopia de consultorio se convierte en parte esencial del protocolo de estudio inicial en pacientes con infertilidad, permite prescribir de inmediato el tratamiento y mejora la tasa de éxito de los procedimientos de fertilidad *a posteriori*.

**Palabras clave:** infertilidad, hallazgos histeroscópicos.

Abigail Viveros-Gallardo<sup>1</sup>  
José Alanís-Fuentes<sup>2</sup>

<sup>1</sup> Médico residente del curso de alta especialidad de Ginecología laparoscópica.

<sup>2</sup> Médico responsable del área de Histeroscopia del servicio de Ginecología.  
Hospital General Dr. Manuel Gea González, México, DF.

## Hysteroscopic findings in infertile patients

### ABSTRACT

**Background:** Uterine cavity disorders detected by hysteroscopy in infertile patients occur in 19-62% of patients.

**Objectives:** To describe and to analyze the abnormal hysteroscopic findings in uterine cavity and its frequency in infertile patients.

**Material and method:** A retrospective, cross-sectional, observational and descriptive study was done at Hysteroscopy Service of General Hospital Dr. Manuel Gea González, Mexico City. One thousand hysteroscopic studies, performed in a 10-month period, were reviewed; 35 of them were done in infertile patients.

**Results:** Out of infertile patients, age range was of 21-45 years; the highest proportion was between 26 and 40 years (86%). Cavity uterine disease was demonstrated in 26 patients: polyps (31%), myomas (19%), tubaric obstruction and endometrial hyperplasia (11% each), among other diseases.

Recibido: 22 de enero 2015

Aceptado: 18 de marzo 2015

### Correspondencia

Dra. Abigail Viveros Gallardo  
abbeyviveros@gmail.com

### Este artículo debe citarse como

Viveros-Gallardo A, Alanís-Fuentes J. Hallazgos histeroscópicos en pacientes con diagnóstico de infertilidad. Reproducción (México) 2015;8:1-5.

**Conclusions:** The incidence of uterine cavity abnormalities detected by hysteroscopy in infertile patients is elevated. Office hysteroscopy is becoming an essential part of the protocol of initial study in infertile patients, allows prescribing immediately the treatment and improves the success rate of fertility procedures *a posteriori*.

**Key words:** infertility, hysteroscopic findings.

## ANTECEDENTES

Por lo general, la histeroscopia es una técnica de bajo riesgo que utiliza el canal endocervical como vía de paso para penetrar en el ambiente intrauterino. Este método gana mayor terreno cada vez más en el diagnóstico y alivio de afecciones en Ginecología y en Medicina Reproductiva y tiene un valor relevante junto a otros procedimientos, especialmente en la última década debido, en parte, a los adelantos tecnológicos, como la disminución del diámetro en los telescopios sin pérdida de la resolución, el uso de mejor instrumental operatorio, la seguridad que da la energía bipolar disponible, el uso correcto de los medios de distensión y su acertada dosificación en presiones y en los flujos usados.

Las condiciones favorables que distinguen a este procedimiento lo sitúan en una posición privilegiada para su uso como técnica diagnóstica exacta del canal endocervical y de la cavidad uterina. Hoy día la histeroscopia es el patrón de referencia en cualquier situación en la que se sospeche enfermedad intrauterina e, incluso, no sólo resolverá cualquier discrepancia diagnóstica, sino que también será terapéutica.

En la actualidad la histeroscopia ha salido del quirófano para ser practicada con la técnica de acceso por vaginoscopia en el consultorio y sin anestesia, técnica descrita por Bettocchi; además del rápido diagnóstico, posibilita el tratamiento de

algunos padecimientos. La histerorresectoscopia con anestesia general en quirófano permite el tratamiento de las lesiones intrauterinas, que en otro tiempo necesitó operaciones por laparotomía que requerían prolongados periodos de recuperación y de incapacidad física y laboral.

Según diversos estudios, los hallazgos de las alteraciones de la cavidad uterina por histeroscopia en pacientes infértiles tienen tasas variantes de 19 a 62%; la mayor parte de estos padecimientos son sinequias intrauterinas, pólipos endometriales, miomas submucosos, malformaciones uterinas, endometritis y estenosis cervicales. Las adherencias o sinequias en la histerosalpingografía producen más resultados falsos negativos, de manera que la histeroscopia es el procedimiento ideal para el diagnóstico y tratamiento de esta enfermedad. Las pacientes con poliposis también se benefician de la histeroscopia, pues aunque esta afección no se ha relacionado de manera directa con infertilidad, sí puede ocasionar problemas durante la transferencia de embriones. Los miomas submucosos están implicados en la infertilidad a través de diversos mecanismos que afectan la implantación, el manejo de elección es mediante histerorresectoscopia.

Aunque la mayor parte de las veces las malformaciones uterinas se diagnostican por histerosalpingografía, siempre requieren la evaluación simultánea con histeroscopia y laparoscopia, sobre todo cuando se trata de di-



ferenciar entre un útero septado y uno bicornue, y son la mejor forma de corregirlas. Las malformaciones uterinas en mujeres con pérdidas recurrentes de la gestación ocurren en 4 a 15% y su incidencia en la población general es de 0.5 a 2%.

El factor tubárico es la causa más frecuente de infertilidad, corresponde a más de 30% de los casos y la cuarta parte de éstos corresponde a obstrucción tubárica proximal. La histeroscopia proporciona información adecuada acerca del cuerno, el ostium tubárico o unión tubo-uterina y la porción intramural de la trompa; además, permite el tratamiento de pólipos, sinequias y constricciones a esta zona.

La histeroscopia también ha mostrado utilidad en casos de adenomiosis. Molina y Campo propusieron este procedimiento como método de primera elección en pacientes con sospecha de adenomiosis. Describieron algunos hallazgos sugerentes de adenomiosis: endometrio irregular con defectos miometriales (aperturas superficiales), hipervascularización, patrón en fresa o lesiones quísticas hemorrágicas.

Los objetivos de este estudio son describir y analizar los hallazgos histeroscópicos anormales de la cavidad uterina y su frecuencia en pacientes con infertilidad.

## MATERIAL Y MÉTODO

Estudio retrospectivo, transversal, observacional y descriptivo, efectuado en el servicio de Histeroscopia del Hospital General Dr. Manuel Gea González de la Secretaría de Salud, en la Ciudad de México. Se revisó la base de datos de los estudios histeroscópicos realizados en pacientes con infertilidad enviadas del servicio de Ginecología para completar el protocolo de estudio del 6 de enero al 17 de octubre de 2008.

Los estudios se realizaron con un histeroscopio rígido de 30°, un telescopio Bettocchi de 2.9 mm, camisa diagnóstica-quirúrgica ovalada de 5 mm y canal operatorio de 5 Fr, con la técnica de acceso por vaginoscopia descrita por Bettocchi. Se usó solución fisiológica como medio de distensión irrigada con una bomba de irrigación-succión Endomat II (Kart Storz Inc.) a 100 mmHg de presión con flujo de 200 mL/min y succión de 0.2 bar.

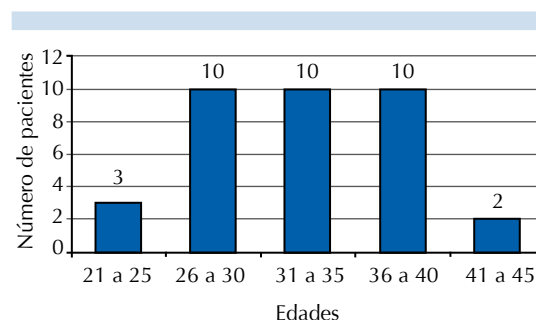
La información obtenida se registró en una hoja de recolección de datos en la que se anotaron el nombre y edad de la paciente, diagnóstico de envío e histeroscópico.

## RESULTADOS

En el periodo de análisis (10 meses) se realizaron 1,000 histeroscopias de consultorio. De éstas, 35 se realizaron en pacientes con infertilidad enviadas del servicio de Ginecología.

Los límites de edad de las pacientes fueron 21 y 45 años; la mayor proporción fue entre 26 y 30 años de edad (86%, Figura 1); 20 pacientes (57%) correspondieron a los límites de edad entre 31 y 40 años.

Pudo demostrarse padecimiento de la cavidad uterina en 26 (74%); sólo 9 (26%) tuvieron un resultado de cavidades sin padecimiento.



**Figura 1.** Distribución por grupos de edad de pacientes con anomalía uterina.

Los diagnósticos histeroscópicos más frecuentes fueron pólipos (31%), miomas (19%), obstrucción tubaria e hiperplasia endometrial (11% cada una) y otras enfermedades, como adherencias, tabiques, adenomiosis, cáncer, estenosis, endometritis y útero bicorné, sólo se observaron en 4% cada una (Cuadro 1).

## DISCUSIÓN

En este estudio se observó mayor cantidad de mujeres que buscaban embarazo a edades más avanzadas (mayores de 30 años).

Los resultados obtenidos demuestran de manera contundente que un alto porcentaje de las pacientes con infertilidad tienen alguna enfermedad de la cavidad uterina. Estos resultados se han reportado en otros estudios, como el de Valle, que refiere uno de los porcentajes más altos (62%) de anomalía uterina. Nuestra revisión encontró un porcentaje incluso mayor de esta cifra: 74% de anomalía. Los pólipos fueron el padecimiento más frecuente en las histeroscopias; este hallazgo coincide con los reportes de Fedele, Raga y Morales-Velásquez en sus respectivas revisiones. Los miomas fueron el segundo padecimiento más común, lo que es trascendental debido a sus mecanismos implicados en la falla de la implantación.

**Cuadro 1.** Hallazgos histeroscópicos en pacientes con infertilidad

Diagnósticos histeroscópicos	n (%)
Pólipos	8 (31)
Miomas	5 (19)
Hiperplasia endometrial	3 (11)
Obstrucción tubaria	3 (11)
Adherencias	1 (4)
Tabiques	1 (4)
Adenomiosis	1 (4)
Cáncer	1 (4)
Estenosis	1 (4)
Endometritis	1 (4)
Útero unicorné	1 (4)

## CONCLUSIONES

La incidencia de anomalías en la cavidad uterina detectadas por histeroscopia en pacientes con infertilidad es elevada.

En la actualidad la histeroscopia es una herramienta útil y de alta precisión para el diagnóstico e incluso para el tratamiento de diversas alteraciones de la cavidad uterina de pacientes con infertilidad, porque tiene la ventaja de que permite observar directamente la enfermedad que afecta la cavidad uterina. Este método de estudio hoy día se considera de consultorio porque es un procedimiento de mínima invasión que puede efectuarse en áreas que no necesariamente sean salas de quirófano, con buena tolerancia por parte de la paciente. Además, de acuerdo con los resultados de distintas revisiones, se aconseja la histeroscopia como estudio de primera línea en pacientes con infertilidad.

La histeroscopia de consultorio se convierte en parte esencial del protocolo de estudio inicial en pacientes con infertilidad, permite prescribir de inmediato el tratamiento y mejora la tasa de éxito de procedimientos de fertilidad *a posteriori*.

## BIBLIOGRAFÍA

1. Golan A, Ron-El R, Hermann A, Soffer Y, et al. Diagnostic hysteroscopy: its value in an *in vitro* fertilization/embryo transfer unit. *Human Rep* 1992;7:1433-1434.
2. Morales-Velásquez MC, Olguín A, Rojas-Poceros G, Bustos-López H. Histeroscopia: Experiencia de 7 años en el Centro Médico ABC. *Análisis de 252 casos. Anales Médicos* 2006;51:170-174.
3. Ferro J, Troncoso C, Valencia I, Remohí J, Pellicer A. Histeroscopia y Medicina Reproductiva. *Cuadernos de Medicina Reproductiva* 2002;8:239-256.
4. Marwah V, Bhandari SK. Diagnostic and interventional microhysteroscopy with use of the coaxial bipolar electrode system. *Fertil Steril* 2003;79:413-417.
5. Gimpelson RJ. Office hysteroscopy. *Clinical Obstet Gynecol* 1992;35:270.
6. Bettocchi S, Selvaggi L. A vaginoscopic approach to reduce the pain of office hysteroscopy. *J Am Ass Gyn Lap* 1997;4:255-258.



7. Fayex JA. Comparison between abdominal and hysteroscopy metroplasty. *Obstet Gynecol* 1986;68:399.
8. Goldenberg M, Bider D, Ben-Rafael Z, Dor J, et al. Hysteroscopy in program of *in vitro* fertilization. *J in Vitro Fertilization Embryo Transfer* 1991;8:336-338.
9. Valle RF. Hysteroscopy in evaluation of female infertility. *Am J Obstet Gynecol* 1980;137:425.
10. Dones J. Hysteroscopy in the diagnostic of specific disorders. *Laser Operative Laparoscopy and Hysteroscopy*, Nauwelaerts Printing Leuven. Part II, Chapter II: 1989;223-230.
11. Hamou J, Taylor P. Panoramic contact and microcolpohysteroscopy in gynecologic practice. *Current Problems Obst Gyn* 1982;6:2.
12. Valle RF. Diagnostic hysteroscopy. In: Keye WR, et al, editors. *Infertility evaluation and treatment*. Philadelphia: WB Saunders Company, 1995;25:349-371.
13. March CM, Israel R, March AD. Hysteroscopy management of intrauterine adhesions. *Am J Obstet Gynecol* 1987;130:653.
14. Buttram VC, Gibbons WE. Müllerian anomalies: a proposed classification (an analysis of 144 cases). *Fertil Steril* 1979;32:40.
15. Olivari A, Hernández C, Navarrete J, Caballero A y col. Resección histeroscópica del septo uterino en mujeres infértiles. *Rev Chil Obstet Ginecol* 2005;70:318-322.
16. Musich JR, Belirman SJ. Surgical management of tuba: obstruction of the utero tubal junction. *Fertil Steril* 1983;40:423.
17. Shapiro BJ, Diamond MP, DeCherney AH. Salpingoscopy: an adjunctive technique for evaluation of the fallopian tube. *Fertil Steril* 1988;49:1076.
18. Hulka JF, Peterson HB, Phillips JM, Surrey MW. Operative Hysteroscopy American Association of Gynecologic Laparoscopist 1991 Membership Survey. *J Rep Med* 1993;38:572-574.