



# Embarazo con donación de embriones poshisteroscopia en una mujer posmenopáusica con síndrome de Asherman

Laura Fabiola Guadarrama-García  
Fela Vanesa Morales-Hernández  
Sandra Cubillos-García  
Felipe Caldiño-Soto  
Silvio Cuneo-Pareto

Concibe Reproducción Asistida, México, DF.

## RESUMEN

En la actualidad la maternidad se posterga por diversos factores hasta buscarla en edades avanzadas. La fertilización *in vitro* y en especial la donación de óvulos son opciones de tratamiento. En las mujeres mayores de 45 años pueden ser la única solución a falta de gametos propios. El síndrome de Asherman se distingue por la formación de adherencias en la cavidad uterina, causadas principalmente por curetajes uterinos posteriores a un aborto. El tratamiento de elección del síndrome de Asherman es la histeroscopia, que permite extirpar las adherencias uterinas. Se comunica el caso de una paciente de 50 años de edad con síndrome de Asherman corregido por histeroscopia, que se sometió a preparación endometrial y transferencia de embriones. La paciente cursó con un embarazo normoevolutivo que terminó en nacimiento vía cesárea. En este artículo se expone una opción de embarazo para mujeres con edad reproductiva avanzada posterior a la corrección quirúrgica del síndrome de Asherman.

**Palabras clave:** síndrome de Asherman, donación de embriones poshisteroscopia.

## Pregnancy with posthysteroscopy embryo donation in a postmenopausal woman with Asherman's syndrome

## ABSTRACT

Nowadays, motherhood is postponed to older ages by several factors. *In vitro* fertilization and in particular egg donation have become fertilization treatment options. In women older than 45 years it could be the only solution to lack of own gametes. Asherman syndrome is characterized by the formation of adhesions in the uterine cavity, mainly caused by posterior uterine curettage for an abortion. The treatment of choice for Asherman's syndrome is hysteroscopy, which allows resection of uterine adhesions. This paper reports the case of a 50-year-old woman with Asherman syndrome corrected by hysteroscopy, which underwent endometrial preparation and embryo transfer. Patient coursed with a normoevolutive pregnancy with birth via cesarean section. In this article an option of pregnancy in women with advanced reproductive age after surgical correction of Asherman's syndrome is exposed.

**Key words:** Asherman's syndrome, post-hysteroscopy embryo donation.

Recibido: 15 de octubre 2014

Aceptado: 28 de noviembre 2014

## Correspondencia

Dra. Laura Fabiola Guadarrama García  
Paseo de las Palmas 745-405  
11000 México, DF

## Este artículo debe citarse como

Guadarrama-García LF, Morales-Hernández FV, Cubillos-García S, Caldiño-Soto F, Cuneo-Pareto S. Embarazo con donación de embriones poshisteroscopia en una mujer posmenopáusica con síndrome de Asherman. Reproducción (México) 2015;7:133-137.

## ANTECEDENTES

En la actualidad la maternidad se posterga por factores sociales, económicos, laborales y escolares, lo que genera que muchas mujeres se enfrenten a problemas de infertilidad asociados con edad materna avanzada. Las mujeres que postergaron sus embarazos a edades avanzadas utilizan técnicas de reproducción asistida, como la fertilización *in vitro* y la donación de óvulos en la quinta y sexta décadas de la vida.<sup>1-4</sup> Hoy día no existen guías del uso de técnicas de reproducción asistida en mujeres mayores, lo que debe abordarse respecto de las posibles complicaciones maternas y fetales para poder tomar la decisión acerca de la gestación. Se considera edad reproductiva avanzada cuando la mujer es mayor de 35 años; sin embargo, actualmente el interés se enfoca en mujeres con edad materna muy avanzada, cuando es igual o mayor a 45 años.<sup>5</sup> En las mujeres mayores de 45 años la donación de óvulos o de óvulos y espermatozoides puede representar la única solución a la falta de gametos femeninos por edad, masculinos o ambos, haciéndolas capaces de tener descendencia sin un lazo genético.<sup>6</sup> La principal causa de infertilidad en este grupo de edad es la baja reserva ovárica.<sup>7</sup>

El síndrome de Asherman es una condición adquirida, caracterizada por la formación de adherencias en la cavidad uterina. Las mujeres con esta enfermedad frecuentemente padecen infertilidad, irregularidades menstruales que incluyen amenorrea, hipomenorrea, dismenorrea y pérdidas gestacionales.<sup>8</sup> El manejo preoperatorio puede incluir la histerosalpingografía, histeroscopia o histerosonografía.<sup>9-11</sup> Las causas más comunes del síndrome de Asherman son la dilatación y curetaje en un aborto previo. La incidencia suele ser de 16% y las adherencias se localizan con frecuencia en el tercio medio del útero.<sup>12</sup> El tratamiento de elección del síndrome de Asherman es la histeroscopia quirúrgica por

ser un procedimiento de mínima invasión que permite realizar la adherensiolisis bajo visión directa; habitualmente se inicia de manera inferior y se avanza de manera cefálica hasta que la arquitectura uterina se normaliza.<sup>13</sup> La adherensiolisis histeroscópica con tijeras o pinzas de biopsia tiene la ventaja de permitir la disección adecuada evitando las complicaciones relacionadas con el uso de energía y disminuye las posibilidades de destrucción del endometrio.<sup>14-15</sup>

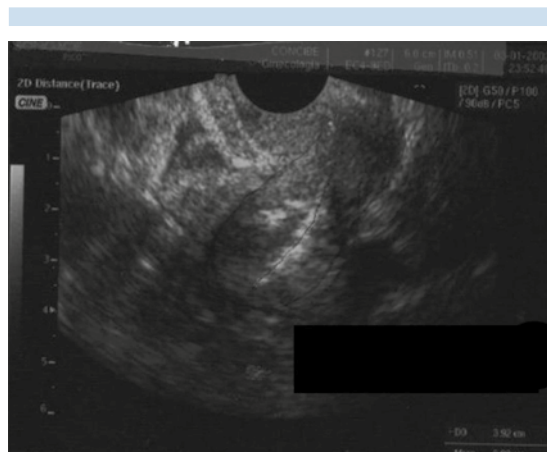
Se comunica el caso de una paciente posmenopáusica con síndrome de Asherman que logró el embarazo con donación de embriones poshisteroscopia.

## CASO CLÍNICO

Paciente de 50 años de edad, originaria de Oaxaca, grupo sanguíneo O positivo, sin antecedentes patológicos de importancia. Antecedentes ginecoobstétricos: menarquia a los 12 años, menopausia a los 46 años, cursó con un embarazo que terminó en aborto espontáneo con legrado uterino a los 21 años. Sin terapia de reemplazo hormonal desde la menopausia. Acudió a consulta de primera vez por deseo de embarazo.

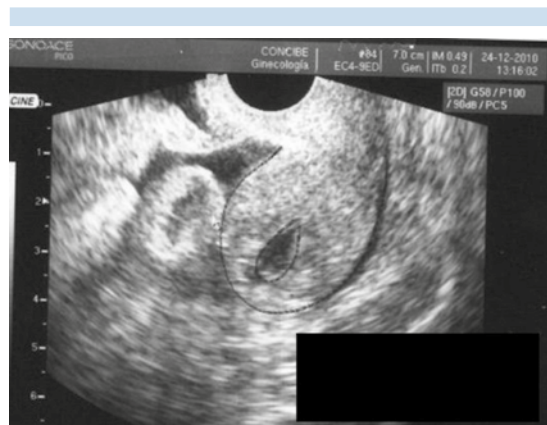Se le realizó el protocolo de estudio con determinación de prolactina de 10.5 ng/mL, hormona estimulante de tiroides de 1.94 mUI/mL, estradiol de 2 pg/mL. La biometría hemática, química sanguínea y tiempos de coagulación fueron normales. Serologías VIH, hepatitis B y C y VDRL negativas.

Estudios de gabinete: Papanicolaou clase II, electrocardiograma en reposo sin alteraciones, mastografía BIRADS 2, telerradiografía de tórax normal. Densitometría mineral ósea en parámetros normales. La sonohisterografía mostró una cavidad uterina obliterada por múltiples adherencias firmes, por lo que se consideró probable síndrome de Asherman (Figura 1).



**Figura 1.** Sonohisterografía que muestra probables adherencias uterinas.

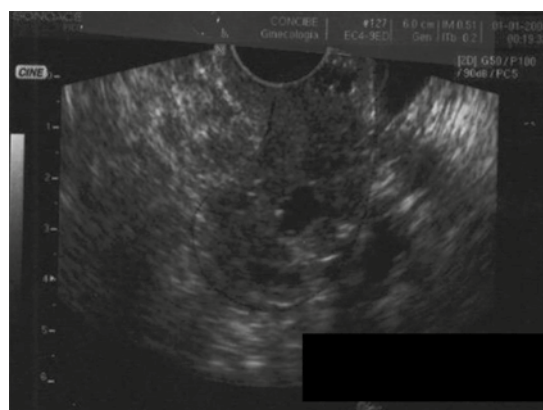
Se realizó histeroscopia quirúrgica con sedación, con la que se encontraron adherencias extensas fibrosas que ocluían parcialmente la cavidad uterina; se realizó resección con tijeras hasta dejar una cavidad amplia, se pudo observar ostium. El resultado histopatológico reportó tejido adherencial fibroso con inflamación crónica. El ultrasonido transvaginal posterior a la histeroscopia evidenció una neocavidad con distensión adecuada (Figura 2).



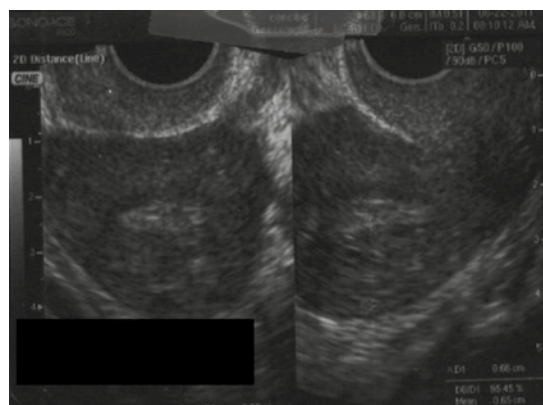**Figura 2.** Ultrasonido transvaginal posterior a la histeroscopia quirúrgica que muestra la neocavidad uterina.

Se dio terapia de reemplazo con estradiol y norgestrel durante dos meses. Posteriormente se practicó sonohisterografía de control con resultado de cavidad uterina con distensión adecuada (Figura 3).

Se realizó preparación endometrial con valerato de estradiol y soporte de fase lútea con progesterona micronizada. Se transfirieron dos embriones en blastocisto con endometrio trilaminar de 7 mm sin complicaciones (Figura 4).



**Figura 3.** Sonohisterografía de control posterior a la histeroscopia.



**Figura 4.** Ecografía endometrial durante la preparación para la transferencia de embriones.

Se determinó fracción beta de hormona gonadotrofina coriónica humana a los 14 días de la transferencia embrionaria, que fue de 1,365 mUI/mL. El primer ultrasonido transvaginal de control se realizó a la semana 5.5 de gestación con saco gestacional fúndico. El embrión y el latido cardíaco se detectaron en la semana siguiente. Se realizó control prenatal hasta la semana 12.2 de gestación (Figura 5).

Después, el control prenatal lo realizó el ginecólogo de cabecera de la paciente en su lugar de origen; se mantuvo contacto vía telefónica con la paciente, misma que cursó sin complicaciones maternas ni fetales. Se interrumpió el embarazo vía abdominal el 14 de marzo de 2012 a las 39.6 semanas de gestación; se obtuvo un recién nacido del sexo masculino de 3 kg, vivo y sano.

## DISCUSIÓN

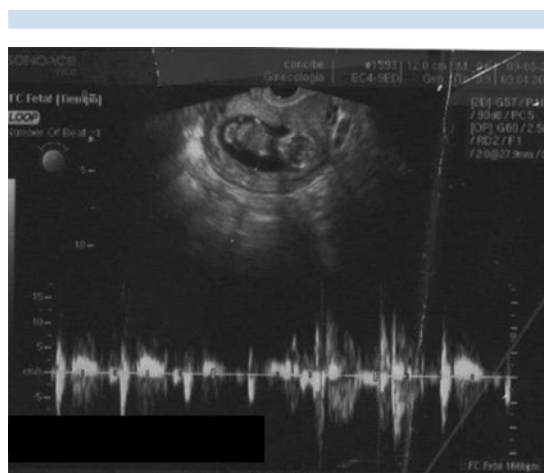
Glasser y su grupo describieron las características demográficas y obstétricas y los resultados en mujeres primigestas de 45 años o mayores. Revisaron 131 pacientes embarazadas. La edad promedio fue de 48.3 años. Hubo complica-

ciones en 85%, como hipertensión gestacional, principalmente en mayores de 50 años, preeclampsia en 18%, diabetes gestacional en 43% y parto pretérmino en 16%. Los nacimientos fueron vía cesárea en 94%, programados en 73%. A todas las mujeres mayores de 50 años se les realizó cesárea. Los nacimientos prematuros representaron 26%, principalmente en el grupo de mujeres de mayor edad. El peso promedio de los recién nacidos fue de 2,592 g; los hijos de mujeres de 50 años o mayores tuvieron menor peso.<sup>7</sup>

Chung y colaboradores, en un estudio retrospectivo de 378 embarazos de mujeres mayores de 45 años, revisaron el tipo de nacimiento y las complicaciones maternas; encontraron mayor incidencia de nacimientos por cesáreas, principalmente programadas.<sup>5</sup>

Boostanfar y colaboradores describieron 56 embarazos en mujeres de 50 años o más logrados por donación de óvulos; la edad promedio de las pacientes fue de 52.9 años y hubo 41 nacimientos, 78% obtenidos por cesárea, edad gestacional al nacer de 38.6 semanas y peso promedio de 3,033 gramos. No se reportaron muertes maternas o neonatales. El 19% tuvo preeclampsia leve y 9%, preeclampsia severa. La diabetes gestacional se observó en 22%.<sup>16</sup>

La paciente del caso comunicado es una mujer posmenopáusica con edad materna muy avanzada (50 años) que se sometió a un estricto protocolo de estudio para descartar alguna enfermedad, adicional a la edad, que pudiera ensombrece el pronóstico de la gestación. Durante su estudio se observó una cavidad uterina con adherencias firmes, por lo que se sometió a histeroscopia; respecto del tratamiento de reproducción, debido a las características de la paciente se optó por donación de embriones que fue exitosa. La evolución de la gestación fue sin complicaciones maternas o fetales; al



**Figura 5.** Embarazo de 12.2 semanas de gestación con frecuencia cardíaca de 166 latidos por minuto.



igual que en otros informes, el nacimiento fue por vía cesárea programada y el peso al nacer se consideró adecuado para la edad gestacional.

## CONCLUSIÓN

La donación de óvulos o embriones en mujeres con edad materna avanzada hace posible una gestación en un útero normal, a pesar de la edad o de la ausencia de ovarios o de su función. Esto ha prolongado la edad reproductiva aun después de la insuficiencia ovárica prematura o por menopausia natural. Existen circunstancias sociales o familiares que orillan a las mujeres posmenopáusicas a buscar un primer o nuevo embarazo y en la actualidad las técnicas endoscópicas, endocrinológicas y de reproducción asistida permiten lograr la maternidad en estos casos que, con estudio y vigilancia estrictos, pueden terminar con resultados satisfactorios y, lo más importante, un recién nacido sano y una madre en buen estado de salud.

## REFERENCIAS

1. Aref Adib M, Freeman Wang T, Atallah I. The older obstetric patient. *Obstet Gynaecol Reprod Med* 2008;18:43-48.
2. UNECE. Trends in Europe and North America. The statistical yearbook of the Economic Commission for Europe 2005. Disponible en: [http://www.unece.org/stats/tends2005/Sources/115\\_B\\_Mean age of women at the birth of the first child.pdf](http://www.unece.org/stats/tends2005/Sources/115_B_Mean%20age%20of%20women%20at%20the%20birth%20of%20the%20first%20child.pdf). Consultado: septiembre 2, 2010.
3. Cunningham FG, Leveno KJ. Childbearing among older women-the message is cautiously optimistic. *N Engl J Med* 1995;333:1002-1004.
4. Paulson RJ, Boostanfar R, Saadat P, et al. Pregnancy in the sixth decade of life: obstetric outcomes in women of advanced reproductive age. *J Am Med Assoc* 2002;288:2320-2323.
5. Chung CJ, Jackson S, Pisarska M, et al. Pregnancy outcomes in very advanced maternal age pregnancy. *Fertil Steril* 2012;98:s252.
6. Eshre Task Force on Ethics and Law. III. Gamete and embryo donation. *Hum Reprod* 2002;17:1407-1408.
7. Glasser S, Segev-Zahav A, Fortinsky P. Primiparity at very advanced maternal age ( $\geq 45$  years). *Fertil Steril* 2011;95:2548-2551.
8. Myers EM, Bradley SH. Comprehensive management of severe Asherman syndrome and amenorrhea. *Fertil Steril* 2012;97:160-164.
9. Schlaff WD, Hurst BS. Preoperative sonographic measurement of endometrial pattern predicts outcome of surgical repair in patients with severe Asherman's syndrome. *Fertil Steril* 1995;63:410-413.
10. Contino E, Friberg J, Giglia RV, Gleicher N. Sonographic imaging of intrauterine adhesions. *Obstet Gynecol* 1985;66:596-598.
11. Salle B, Gaucherand P, de Saint Hilaire P, Rudigoz RC. Transvaginal sonohysterographic evaluation of intrauterine adhesions. *J Clin Ultrasound* 1999;27:131-134.
12. Friedler S, Margalioth EJ, Kafka I, et al. Incidence of post abortion intrauterine adhesions evaluated by hysteroscopy – a prospective study. *Hum Reprod* 1993;8:442-444.
13. Al Inany H. Intrauterine adhesions. An update. *Acta Obstet Gynecol* 1986;67:864-867.
14. Fedale L, Vercellini P, Viezzoli T, et al. Intrauterine adhesions: current diagnostic and therapeutic trends. *Acta Eur Fertil* 1986;17:31-37.
15. Feng ZC, Yand B, Shao J, et al. Diagnostic and therapeutic hysteroscopy for traumatic intrauterine adhesions after induced abortions: clinical analysis of 365 cases. *Gynaecol Endosc* 1999;8:95-98.
16. Boostanfar R, Sorenson L, Ambroggio J. Pregnancy outcome in women 50 or more years of age: a decade of experience. *Fertil Steril* 2001;75(Suppl 1):8S.