

Epifisiolistesis femoral proximal

Carlos Harel Pérez Fierro*

RESUMEN. La epifisiolistesis femoral proximal o deslizamiento epifisario femoral proximal consiste en un desplazamiento de la epífisis sobre la metáfisis a través del cartílago de crecimiento. Es una patología común, se presenta en la etapa rápida de crecimiento, su etiología es desconocida pero parece estar íntimamente ligada a los cambios hormonales. Su cuadro clínico se caracteriza por dolor a nivel de cadera o rodilla e imposibilidad para la marcha o marcha claudicante. Se clasifica en estable o inestable si existe capacidad o no para la marcha, lo cual tiene un factor pronóstico. Su diagnóstico es clínico y radiográfico, el manejo es quirúrgico mediante la fijación para prevenir el desplazamiento ulterior, *in situ* si es estable y con reducción del desplazamiento si es inestable. El pronóstico suele ser bueno si se hace un manejo oportuno. Las complicaciones más comunes e importantes son la condrolisis y la necrosis avascular de la cabeza femoral.

Palabras clave: Epifisiolistesis femoral proximal, deslizamiento epifisario, cadera, fémur proximal, radiología, fijación.

ABSTRACT. Slipped capital femoral epiphysis (SCFE) or epiphysiolistesis proximal femoral is an epiphysial displacement over the metaphysis and across the bone growing cartilage. It is a common disease, usually seen on fast-growing ages and its etiologic factors remain unknown but, at least for the evidence, it seems to be related with hormonal changes. SCFE is characterized by pain, principally on hip and knee and a mild impossibility for displacement with claudicated walking (limping). SCFE is classified as stable or unstable depending with the possibility or absence of the ability of walking and this classification is a prognostic factor. SCFE is diagnosed clinically and by roentgenograms and it is treated surgically with fixation preventing more displacement, *in situ* if it is stable and with reduction if it is unstable. SCFE complications are chondrolysis and avascular necrosis of the femoral head.

Key words: Slipped capital femoral epiphysis, hip, proximal femur, radiology, fixation.

Introducción

La epifisiolistesis femoral proximal o deslizamiento epifisario femoral proximal (DEFP) consiste en un desplazamiento de la epífisis sobre la metáfisis a través del cartílago de crecimiento. Es una patología común y se presenta en la etapa rápida de crecimiento; su etiología es desconocida pero parece estar íntimamente ligada a los cambios hormonales.

Se clasifica en estable e inestable y su diagnóstico es clínico y radiográfico; el manejo es quirúrgico mediante la fijación para prevenir el desplazamiento ulterior.

El pronóstico suele ser bueno si se hace un manejo oportuno.

* Residente de cuarto año de Traumatología y Ortopedia. Unidad Médica de Alta Especialidad Magdalena de las Salinas, Hospital de Ortopedia.

Abreviaturas: DEFP. Deslizamiento epifisario femoral proximal.

Dirección para correspondencia:

Carlos Harel Pérez Fierro

Norte 1C No. 206, Col. Ampl. Panamericana. C.P. 07770.

Tel. 5368 9630 E-mail: carlos_harel@doctor.com.

Las complicaciones más comunes e importantes son la condrólisis y la necrosis avascular de la cabeza femoral.

Incidencia y epidemiología

La incidencia del DEFP varía con la edad, raza, peso y región geográfica.

Se observa un aumento en la incidencia en el hombre, con una relación entre 1.7:1 hasta casi 3:1 según los estudios publicados.

La incidencia en Estado Unidos de Norteamérica es entre 0.71 y 3.41 por 100,000 habitantes, siendo la raza negra la más afectada. En la raza latina se reporta una incidencia similar a la raza blanca.

La edad de comienzo tiene un pico durante la adolescencia en la fase de crecimiento rápido, entre los 13 y 15 años en los niños y los 11 y los 13 para las niñas. Puede ser bilateral en 25% de los pacientes.¹⁻³

Clasificación

Por su tiempo de evolución, puede clasificarse en deslizamiento agudo o crónico, existiendo una agudización en un proceso crónico preexistente.

Se considera agudo cuando la presentación de síntomas tiene una evolución menor a 3 semanas y crónico cuando es mayor a tres semanas.⁴

Puede clasificarse como estable cuando el niño deambula con o sin muletas e inestable cuando es incapaz de hacerlo con o sin apoyo externo.³

El grado de desplazamiento puede medirse de dos maneras diferentes (*Figura 1*): Por porcentaje y por ángulos de desplazamiento, ambas en una proyección lateral del fémur proximal.^{3,4}

Se considera un grado I, o etapa previa, donde no existe un deslizamiento propiamente dicho, pero hay cambios fisarios visibles radiográficamente que anteceden al desplazamiento. En el grado II, o leve, el desplazamiento fisario es menor a un tercio de la anchura de la fisis o menor a 30°. El grado III, o moderado, presenta un desplazamiento mayor a un tercio pero menor al 50% de la fisis o de 30 a 50°. En el grado IV, o severo, el desplazamiento es mayor a 50% del ancho de la fisis o de más de 50°.³⁻⁵

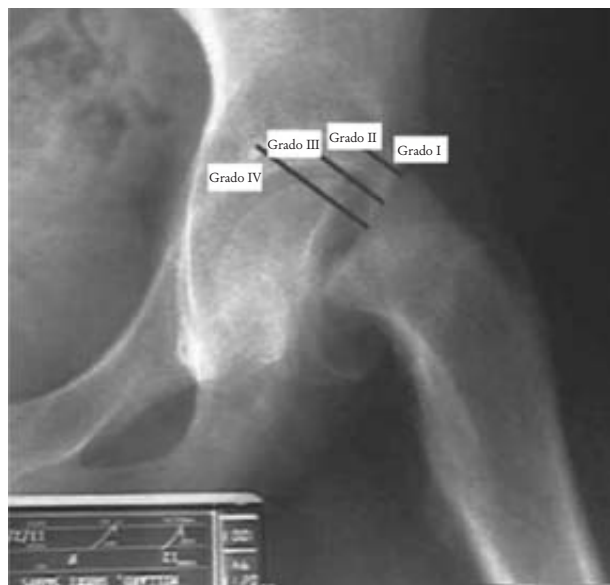


Figura 1. Grados de desplazamiento epifisario femoral. **A.** Por porcentaje, **B.** Por angulación.

Causas

Existen varios factores que proveen de estabilidad a la lámina de crecimiento, los cuales se oponen a las fuerzas de cizallamiento. Estos elementos son el pericondrio, el anillo pericondral, las fibras de colágena transfisarias, las prolongaciones mamilares, el contorno geométrico central y periférico de la fisis, el ángulo de inclinación de la fisis y la altura de la lámina de crecimiento, siendo el pericondrio el más importante, dando hasta el 75% de la resistencia. La causa inmediata del deslizamiento es mecánica y se realiza cuando las fuerzas de cizallamiento superan a la resistencia otorgada por dichos factores.^{4,6,10}

Cuando existen cambios en la geometría de la placa fisaria, se ensancha, se somete a una carga anormal o presenta alteraciones en el tejido conectivo es más factible que el deslizamiento se presente.

El deslizamiento se da en la región hipertrófica de la placa de crecimiento, que es la parte más débil de la fisis.

Durante el crecimiento, existe un aumento en los niveles de la hormona de crecimiento. A nivel de la fisis se produce un ensanchamiento en la zona hipertrófica, lo que disminuye su resistencia a las fuerzas de cizallamiento. Los estrógenos dis-

minuyen la proliferación de células de cartílago con una disminución consiguiente en el espesor de la fisis. Los andrógenos tienen un efecto dual, ya que bajos niveles debilitan la fisis; sin embargo, altos niveles por tiempo prolongado producen un efecto contrario.^{3,4,7}

El DEFP se ha asociado con distintas patologías y alteraciones hormonales (*Cuadro I*), especialmente con el hipotiroidismo, ya que la deficiencia de hormonas tiroideas produce una deficiencia en la matriz cartilaginosa de la fisis. También es común la relación de obesidad e hipogonadismo. Es deber del ortopedista sospechar la presencia de alteraciones hormonales en niños con DEFP, sobre todo si existen datos clínicos y la edad de presentación del deslizamiento es más temprana a lo habitual.

La obesidad representa un aumento en las fuerzas cizallantes a las que se somete la fisis; además, en los pacientes obesos suele observarse una pérdida de la anteversión femoral, que también conlleva a mayor estrés mecánico sobre la fisis.^{3,4,8}

Patología

En la etapa I se observa una fisis ensanchada a expensas de la zona hipertrófica, en la cual hay células en grupos desordenados, en comparación con una fisis normal donde las columnas están ordenadas. Así mismo, en la DEFP la sinovial se observa edematosa e irrigitada.

Cuadro I. Patologías relacionadas con el DEFP.

Endocrinas
Hipotiroidismo congénito
Hipotiroidismo adquirido primario
Síndrome adiposo genital
Craneofaringioma
Acromegalia
Gigantismo
Hipopituitarismo
Hipogonadismo con mosaicismo XY/XXY
Síndrome Klinefelter
Hiperparatiroidismo
Otras
Insuficiencia renal (osteodistrofia renal)

Cuando sucede el deslizamiento, éste es gradual y el pericondrio permanece unido al cuello femoral; sólo en los deslizamientos agudos se rompe y es en estos casos cuando puede coexistir la hemartrosis. La matriz cartilaginosa se observa homogénea y sin los tabiques colágenos normales que separan las columnas de condrocitos.

Cuando cicatriza, la parte anterior del cuello forma tejido óseo, el cual durante el remodelamiento muestra una giba redondeada y lisa.

Después de varios meses, cede el edema de la membrana sinovial y en un lapso de 1 a 3 años la fisis se osifica.⁴

Cuadro clínico

En la presentación crónica es típica la presentación de dolor en la región de la ingle, con irradiación a la región anterointerna del muslo y a la rodilla, de tipo sordo, intermitente o continuo, que aumenta con la actividad física y mejora con el reposo. El dolor se presenta por semanas o meses. Se presenta claudicación antálgica con actitud del miembro afectado en rotación externa. El grado de limitación al movimiento depende del grado de deslizamiento.

Un acortamiento de 1.2 a 2 cm en el lado afectado es frecuente en los casos moderados o graves.

La forma aguda puede ser traumática o sobreañadida a un cuadro crónico. La traumática se presenta después de una lesión grave, caída de altura o accidente vial. En la crónica agudizada se presenta un aumento súbito del cuadro doloroso y de la imposibilidad para deambular, con el antecedente de un dolor en cadera, muslo o rodilla por semanas o meses previamente. Puede encontrarse antecedente de trauma mínimo en estos pacientes antes de la agudización del cuadro.

La exploración debe ser realizada con movimientos suaves, ya que una mala exploración puede agravar el deslizamiento, en especial en los casos agudos o crónicos agudizados.^{3,4,9,11,12}

Signos radiográficos

Se utilizan rutinariamente 2 proyecciones para valorar la epífisis femoral proximal. La radiografía anteroposterior y la proyección de Lowenstein.

En la fase de predeslizamiento se observa un ensanchamiento y una rarefacción de la fisis, así como una irregularidad de la misma.

Cuando comienza el deslizamiento se puede observar en la radiografía anteroposterior que una porción de la epífisis superior queda al descubierto. Al trazar una línea por el lado superior del cuello femoral cruza la porción superior de la epífisis en la cadera normal (línea de Klein). En el deslizamiento, esta línea no pasa por la epífisis o la cruza en menor grado que en la cadera sana (signo de Trethowan).

También se observa que la porción articular de la metáfisis femoral proximal queda excluida del acetábulo.

El signo de la blancura de Steel es una zona semilunar de mayor densidad sobre la metáfisis y constituye un dato de deslizamiento posterior (Figura 2).

En la radiografía lateral pura la fisis proximal de fémur y el eje diafisario forman una línea perpendicular con un límite de 3° en el ángulo complementario; una disminución en el mismo es indicativo de deslizamiento. En la proyección de Lowenstein se considera normal hasta 12 grados de ángulo complementario^{3,4,5,9} (Figura 3).

Tratamiento

El DEFP se considera una urgencia y requiere de manejo inmediato. Inicialmente se hospitaliza al paciente para evitar que cargue peso y se mantenga en reposo. Algunos autores abogan por la colocación de tracción cutánea.

En los eventos crónicos se ha manejado la inmovilización con yeso y la episiodesis con injerto con resultados variables y con complicaciones frecuentes y deslizamientos posteriores. En la actualidad, el estándar de oro para el manejo es la fijación *in situ* con tornillos canulados, colocados de manera percutánea y con control fluoroscópico. Se utiliza también la fijación con clavos rosca-dos, tornillos no canulados. Es importante que durante la fijación se consiga la colocación de al menos 4 a 5 roscas y que el tornillo se sitúe central y perpendicular a la metáfisis proximal del fémur (Figura 4).

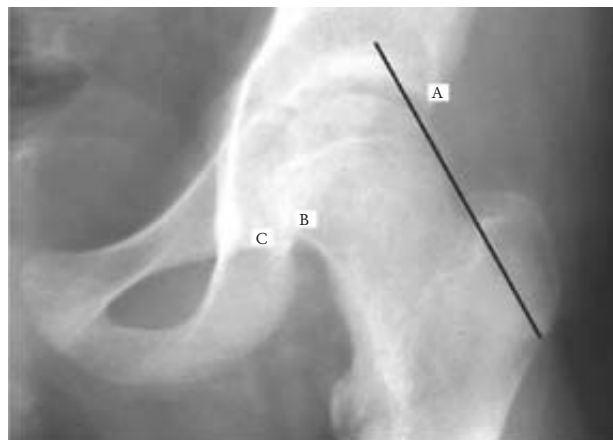


Figura 2. Datos radiográficos de deslizamiento fisario. A. Línea de Klein mostrando el signo de Trethowan, B. Signo de la blancura de Steel, C. Parte articular de la metáfisis con pérdida de la relación acetabular.

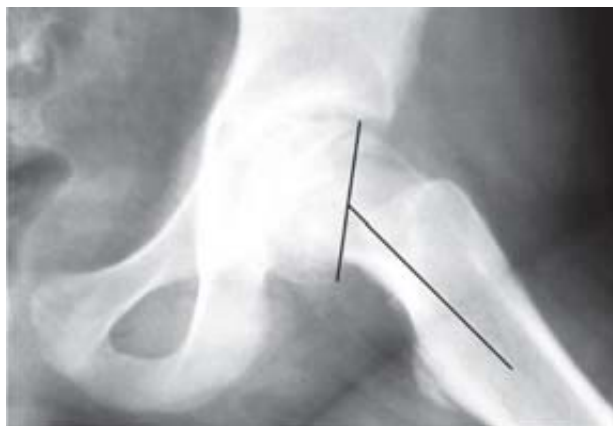

Figura 3. Radiografía lateral de fémur proximal con deslizamiento epifisario. Pérdida de la angulación normal entre la fisis y la diáfisis.

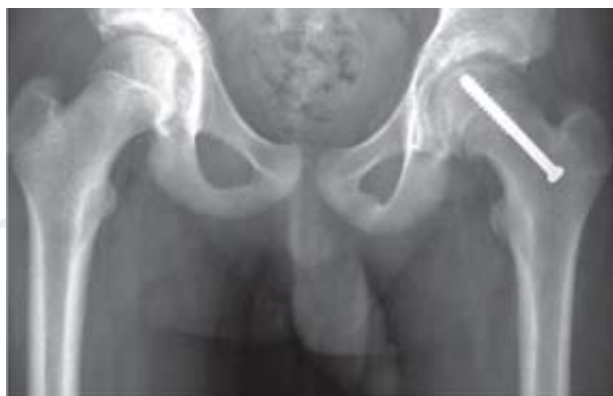

Figura 4. Fijación *in situ* con tornillo canulado. Nótese la colocación perpendicular a la metáfisis proximal del fémur.

Para los eventos agudos se realiza la reducción del desplazamiento en quirófano, bajo control fluoroscópico con el paciente anestesiado y con maniobras suaves, tratando de realizar un máximo de 3 maniobras para la reducción, prefiriendo una reducción parcial con una maniobra a una reducción anatómica con múltiples manipulaciones para prevenir complicaciones. En los eventos agudos se opta por la fijación con 2 tornillos percutáneos colocados con las mismas características descritas en los procesos crónicos.

Después de la fijación suele ocurrir un proceso de remodelación que se presenta entre los 2 a 6 meses posteriores y que es favorecido por la deambulacion temprana.

La deambulacion se comienza al siguiente día de la cirugía con muletas y apoyo progresivo.

De no existir remodelación femoral puede ser necesaria la realización de osteotomías para corregir las deformidades óseas.^{3,4,9,13-15}

Complicaciones

Existen dos complicaciones habituales: la condrólisis y la necrosis avascular de la cabeza femoral.

La condrólisis consiste en la necrosis aguda del cartílago articular. Se presenta con una fre-

cuencia del 8% de los pacientes; se observa con mayor frecuencia en pacientes manejados con aparato de yeso, así como en aquéllos en los que durante la fijación se presentó penetración de los clavos a la articulación. Se caracteriza por mayor rigidez de cadera, con pérdida de movimiento en todos los planos, contractura en flexión de la cadera.^{3,4,9,16,17}

Radiográficamente se observa osteoporosis por desuso, angostamiento del espacio articular a menos del 50% respecto a la cadera sana, o a menos de 2 mm si es bilateral. En las formas graves se ve cierre de la placa de crecimiento y protrusión intrapélvica del acetábulo. En una tercera parte de los casos tiene curso benigno con restitución del cartílago y de los arcos de movimiento. En las otras dos terceras partes evoluciona hacia una artrosis y una anquilosis fibrosa.^{3,4,9,16,17}

La necrosis avascular se observa después de una reducción de un episodio agudo en los desplazamientos inestables y rara vez en los estables; es producida por una alteración del flujo sanguíneo, y se observa más a menudo en pacientes con varios intentos de reducción, colocación de tres o más tornillos o posterior a osteotomías del cuello femoral. Cuando presenta una forma grave se requiere de artrodesis de la cadera.^{3,4,9,16,17}

Bibliografía

1. Loder RT. The demographics of slipped capital femoral epiphysis. An international multicentric study. *Clin Orthop Relat Res* 1996;322-327.
2. Loder RT, Aronson DD, Greenfield ML. The epidemiology of slipped capital femoral epiphysis. A study of children in Michigan. *J Bone Joint Surg Am* 1996;78: 226-230.
3. Aronsson D, Loder R, Breur G, Weinstein S. Slipped capital femoral Epiphysis: current concepts. *J Am Acad Orthop Surg* 2006;14:666-679.
4. Tachdjian M. *Ortopedia pediátrica*. Editorial McGraw-Hill 1994:1097-1166.
5. Loder R. Correlation of radiographic changes with disease severity and demographic variables in children with stable slipped capital femoral epiphysis. *J Pediatr Orthop* 2008;28:248-290.
6. Chung S, Batterman S, Brighton C. Shear strength of the human femoral capital epiphyseal plate. *J Bone Joint Surg* 1976;58A:94.
7. Papavasiliou K, Kirkos J, Kapetanios G, Pournaras J. Potential influence of hormones in the development of slipped capital femoral epiphysis: a preliminary study. *Journal of Pediatric Orthopaedics B* 2007;16(1):1-5.
8. Murray A, Wilson L. Changing incidence of slipped capital femoral epiphysis: a relationship with obesity? *Journal of Bone & Joint Surgery – British* 2008;90-B(1):92-94.
9. Aadalen RJ, Weiner DS, Hoyt W, Herndon CH. Acute slipped capital femoral epiphysis. *J Bone Joint Surg Am* 1974;56:1473-1487.
10. Rab GT. The geometry of slipped capital femoral epiphysis: Implications for movement, impingement, and corrective osteotomy. *J Pediatr Orthop* 1999; 19:419-424.
11. Matava MJ, Patton CM, Luhmann S, Gordon JE, Schoenecker PL. Knee pain as the initial symptom of slipped capital femoral epiphysis: An analysis of initial presentation and treatment. *J Pediatr Orthop* 1999;19:455-460.

Epifisiolistesis femoral proximal.

12. Jacobs B. Diagnosis and natural history of slipped capital femoral epiphysis. Instr Course Lect 1972; 21: 167-173.
13. Loder RT, Aronsson DD, Dobbs MB, Weinstein SL. Slipped capital femoral epiphysis. Instr Course Lect 2001; 50:555-570.
14. Karol LA, Doane RM, Cornicelli SF, Zak PA, Haut RC, Manoli A II. Single *versus* double screw fixation for treatment of slipped capital femoral epiphysis: A biomechanical analysis. J Pediatr Orthop 1992;12:741-745.
15. Mooney JF III, Sanders JO, Browne RH et al. Management of unstable/acute slipped capital femoral epiphysis: Results of a survey of the POSNA membership. J Pediatr Orthop 2005;25:162-166.
16. Rahme D, Comley A, Foster B, Cundy P. Consequences of diagnostic delays in slipped capital femoral epiphysis Journal of Pediatric Orthopaedics B 2006;15(2):93-97.
17. Lubicky JP. Chondrolysis and avascular necrosis: Complications of slipped capital femoral epiphysis. J Pediatr Orthop B 1996;5:162-167.