www.medigraphic.org.mx

El Residente

Revisión - Opinión

Úlceras digitales en esclerosis sistémica progresiva: un reto diagnóstico y terapéutico

Digital ulcers in progressive systemic sclerosis: a diagnostic and therapeutic challenge

Gloria Cruz-Sandoval,* Missael de Jesús Salcedo-Hernández,‡ Alan A Toledo-Rasgado,§ Josué Campirán-Gutiérrez,‡ Jesse Jiménez-Bulnes,|| Lorena A Zepeda-Álvarez,** Zandra G Vizcaíno-Cortez,‡‡ Daphne Rivero-Gallegos,§§ Itzel Nayar Becerra-Alvarado,*** Laura González-López,‡‡‡ Jorge Iván Gámez-Nava§§§

RESUMEN. La esclerosis sistémica progresiva (ESP) es un trastorno autoinmunitario crónico caracterizado por inflamación multisistémica, daño vascular y fibrosis cutánea extensa y de otros órganos. Dentro de las principales manifestaciones clínicas de la esclerosis se encuentra el fenómeno de Raynaud, caracterizado por un vasoespasmo al frío u otros factores de estrés, afecta principalmente a arterias de mediano y pequeño calibre. Este fenómeno de Raynaud está asociado al desarrollo de complicaciones, incluyendo la aparición de úlceras digitales. Las úlceras digitales se presentan hasta en 50% de los pacientes con ESP, se asocian a la afección de órganos internos y a la gravedad de la enfermedad, dependiendo el tiempo de aparición determina el pronóstico de la misma. Esta revisión tiene como propósito describir las características clínicas de las úlceras digitales, identificar aspectos relevantes de la patogénesis y la importancia que tienen en la ESP, su aparición se ve asociada a un incremento en el riesgo de otras manifestaciones clínicas como afección cardiaca, hipertensión pulmonar, que a su vez perpetúa la aparición de las mismas, así como a un incremento de la mortalidad en pacientes con ESP. El manejo de las úlceras digitales sigue siendo un reto terapéutico,

* Médico Pasante de Servicio Social en Investigación (Programa Nacional de Servicio Social en Investigación en Salud, Secretaría de Salud), Centro Médico Nacional de Occidente. Guadalajara, Jalisco, México.

‡ Médico Pasante de Servicio Social en Investigación (Programa Nacional de Servicio Social en Investigación en Salud, Secretaría de Salud), Centro Universitario de Ciencias de la Salud (CUCS), Universidad de Guadalajara, Guadalajara, Jalisco, México.

§ Médico Pasante de Servicio Social, Hospital Civil «Dr. Juan I Menchaca». Guadalajara, Jalisco, México.

|| Médico Pasante de Servicio Social en Investigación (Programa Nacional de Servicio Social en Investigación en Salud, Secretaría de Salud), Universidad de Colima, Colima, México.

** Médico Pasante del Servicio Social, Hospital Civil «Fray Antonio Alcalde», Guadalajara, Jalisco, México.

‡‡ Ayudante de Investigador SNI III, Unidad de Investigación Biomédica Núm. 02, UMAE, Centro Médico Nacional de Occidente, IMSS, Guadalajara, Jalisco.

§§ Residente de Reumatología, UMAE, Centro Médico Nacional de Occidente, Guadalajara, Jalisco, México

*** Programa de doctorado en Farmacología, Centro Universitario de Ciencias de la Salud (CUCS), Universidad de Guadalajara, Guadalajara, Jalisco, México.

‡‡‡ Miembro Nacional de Investigadores Nivel III, Programa de doctorado en Farmacología, Centro Universitario de Ciencias de la Salud (CUCS), Universidad de Guadalajara, Guadalajara, Jalisco, México.

§§§ Miembro Nacional de Investigadores Nivel III, Unidad de Investigación Biomédica Núm. 02, UMAE, Hospital de Especialidades Centro Médico Nacional de Occidente, IMSS, Guadalajara, Jalisco, México.

www.medigraphic.org.mx

Correspondencia:
Jorge Iván Gámez-Nava
Av. Salto del agua No. 2192. Col. Jardines del Country, CP 44210, Guadalajara, Jalisco, México.
E-mail: drivangamez@prodigy.net.mx

Recibido: 27 de Mayo de 2019.
Aceptado: 26 de Julio de 2019.

Conflicto de intereses:
Todos los autores declaran que no existe ningún conflicto de intereses con respecto a la publicación de este artículo.

Este artículo puede ser consultado en versión completa en: **www.medigraphic.com/elresidente**

un tratamiento tardío y las secuelas que generan pueden condicionar a los pacientes a una discapacidad funcional grave, en cambio un tratamiento temprano, integral y oportuno constituye la medida más eficaz para la prevención de las úlceras digitales y las complicaciones que condicionan.

Palabras clave: Esclerosis sistémica progresiva, úlceras digitales, fenómeno de Raynaud.

ABSTRACT. *Progressive systemic sclerosis (PSS) is a chronic autoimmune disorder characterized by multisystem inflammation, vascular damage and extensive skin fibrosis and other organs. Within the main clinical manifestations of sclerosis, Raynaud's phenomenon, characterized by a cold vasospasm or other stress factors, mainly affects medium and small caliber arteries. This phenomenon of Raynaud is associated with the development of complications, including the appearance of digital ulcers. Digital ulcers occur in up to 50% of patients with PSS, are associated with the involvement of internal organs and the severity of the disease, depending on the time of onset determines the prognosis of the same. This review aims to describe the clinical characteristics of digital ulcers, identify relevant aspects of pathogenesis and the importance they have in PSS, its appearance is associated with an increased risk of other clinical manifestations such as heart disease, hypertension pulmonary that in turn perpetuates the appearance of them, as well as an increase in mortality in patients with PSS. The management of digital ulcers continues to be a therapeutic challenge, a delayed treatment and the sequelae that they generate may condition patients to severe functional disability, whereas an early, comprehensive and timely treatment is the most effective measure for the prevention of digital ulcers and the complications that they cause.*

Keywords: *Progressive systemic sclerosis, digital ulcers, Raynaud's phenomenon.*

INTRODUCCIÓN

La esclerosis sistémica progresiva (ESP) es un trastorno inmunitario crónico, caracterizado por inflamación, daños vasculares y fibrosis extensa.[1] El término incluye una variedad de fenotipos como son: esclerodermia localizada y la esclerosis sistémica.[1,2]

La esclerodermia localizada (EL) se refiere a variedades clínicas como son: morfea (placas escleromatosas bien delimitadas),[3] esclerodermia lineal (línea de piel engrosada que se localiza con más frecuencia en extremidades y cara)[4] y esclerodermia en golpe de sable (placa pansclerótica frontoparietal con alopecia cicatricial circundante),[5] usualmente en este fenotipo la fibrosis es localizada y no existe afección órgano-sistémica.[6]

La esclerosis sistémica (ES) a su vez se divide en esclerosis sistémica limitada (ESL) y esclerosis sistémica difusa (ESD), según la base de la extensión del engrosamiento de la piel y en la mayoría de los casos existe afección a un órgano interno; entre los principales órganos afectados se encuentran el tracto gastrointestinal, corazón, pulmones y riñones.[6,7]

En una revisión sistemática realizada por Chifflot H y colaboradores en el año 2008 se estimó que la prevalencia máxima de ESP a nivel mundial es de 489 y la incidencia máxima es de 122 pacientes por millón al año.[8] Esta enfermedad se presenta principalmente entre la cuarta y quinta década de la vida, con una predilección por el género femenino (5:1).[9]

Las manifestaciones clínicas en pacientes con ESP pueden considerarse como el resultado de tres procesos patológicos:

1. Vasculopatía obliterante no inflamatoria del vaso.[6,10]
2. Acumulación patológica de colágeno en la piel y otros órganos (fibrosis).[6,10]
3. Desregulación de la inmunidad innata y adaptativa.[6,10]

La vasculopatía obliterante de vaso pequeño es responsable del fenómeno de Raynaud, crisis renal e hipertensión arterial pulmonar (HAP),[6] el proceso de fibrosis de la piel engrosada, enfermedad del parénquima pulmonar, y dismotilidad gastrointestinal.[6] La autoinmunidad está mediada por una variedad de autoanticuerpos, incluyendo antitopoisomerasa I (anti-scl-70) y anticuerpos anticentrómeros.[6]

El fenómeno de Raynaud generalmente es la primera manifestación que incluso precede

www.medigraphic.org.mx

al desarrollo de la ESP, es de suma importancia por su inicio temprano y sus complicaciones tardías, dentro de las principales complicaciones se encuentra la aparición de úlceras digitales.[11,12]

Las úlceras digitales se consideran una complicación frecuente y grave en la ESP, debido a su alta morbilidad, se estima que afectan a la mitad de los pacientes en algún momento de la evolución de su enfermedad, su aparición es más frecuente en la ESD.[13]

El objetivo de esta revisión es describir el espectro de las úlceras digitales en pacientes con ESP y el enfoque multifacético para su diagnóstico oportuno, tratamiento y prevención, debido a su alta prevalencia de complicaciones, además del impacto en la calidad de vida, que puede condicionarlos a una discapacidad funcional grave.

ETIOLOGÍA DE ESCLEROSIS SISTÉMICA PROGRESIVA

La etiología de la ESP es un proceso aún no del todo conocido, cada vez se dispone de más información sobre los mecanismos patogénicos que conducen al desarrollo de esta enfermedad como alteraciones inmunológicas, las cuales se describen en la *Figura 1*, factores genéticos y ambientales.[14]

Entre los factores genéticos que se cree que pueden contribuir, se encuentran los genes asociados a la enfermedad, se ha observado relación con los antígenos de histocompatibilidad (HLA), A1, B8, DR3, DR5, y Drw52 en especial con el HLA DR5 en las formas de ESD que progresan lentamente, y el Drw52 con una progresión rápida de la enfermedad y fibrosis pulmonar temprana.[15]

Existe además una asociación con factores ocupacionales y del medio ambiente, los agentes químicos han sido de los más sugeridos, entre ellos: implantes mamarios de silicona, sílice, solventes, resinas, humos de soldadura, pesticidas, tintes para cabello, entre muchas otras causas.[16]

En un metaanálisis realizado por Rubio-Rivas M y colaboradores en el año 2017, se observó que el sílice y los solventes fueron las dos sustancias probablemente más asociadas a la ESP.[16]

Mientras que en un estudio prospectivo realizado por Marie I y su equipo en 2014, se reportó asociación en varones con ESP con la exposición a sílice, solventes clorados, tricloroetileno, alcohol, cetonas y humos de soldaduras, mientras que en el sexo femenino, el alcohol, los solventes aromáticos, así como las cetonas tuvieron mayor asociación.[17]

PATOGÉNESIS DE ESCLEROSIS SISTÉMICA PROGRESIVA

La patogénesis puede dividirse en tres fases: fase inflamatoria, fase de fibrosis, y finalmente fase de atrofia.[3]

En la ESP, el daño al endotelio vascular activa toda una cascada de mediadores inflamatorios, el factor de crecimiento beta (TGF-β) genera la activación de miofibroblastos y endotelina 1 implicada en la fibrosis del endotelio.[3,18]

Al tener activación por insulto endotelial, las plaquetas promueven la síntesis de trombina, protrombina y el factor de crecimiento derivado de plaquetas (PDFG).[10] Todo esto ocasiona la activación de una cascada de inflamación en la que participan diversas células como los linfocitos T (CD4, CD8), células B y células NK que actúan en la migración al tejido dañado, el TGF-β junto con algunas interleucinas (IL-4 IL-6, IL-10, IL-13) y el factor de necrosis tumoral alfa (TNF-α) actúan promoviendo la proliferación de los fibroblastos, fibronectina y colágeno, lo que resulta en fibrosis como se puede observar en la *Figura 1*.[10,18,19]

Esto a su vez disminuye la formación de nuevos vasos sanguíneos, coadyuvando a la elevación de factores antiangiogénesis y de vasoconstricción, este proceso modifica la formación de la capa vascular de la íntima y la fibrosis.[3]

Las alteraciones vasculares se traducen clínicamente en el fenómeno de Raynaud intenso, en los casos graves hay isquemia distal de dedos y ortejos, lo que puede condicionar a la aparición de úlceras digitales.[3]

www.medigraphic.org.mx

Patogenia de lesión vascular en esclerosis sistémica progresiva

1. El daño al endotelio vascular activa toda una cascada de mediadores inflamatorios.
2. Al tener activación por insulto endotelial, las plaquetas promueven la síntesis de trombina, protrombina y el factor de crecimiento derivado de plaquetas (PDFG), en la inmunidad innata como humoral secretan mediadores inflamatorios, tales como interleucinas: IL4, IL6, IL10, IL2, IL13, TNFα y TGF-β.[10]
3. Estos mediadores inflamatorios, a través de receptores de superficie celular, estimulan a los fibroblastos que a su vez se pueden convertir en miofibroblastos con el siguiente incremento en la síntesis de colágeno ocasionando una reacción fibrótica mantenida.[20]

MANIFESTACIONES CLÍNICAS

La ESP se puede clasificar en dos grupos: ESL y ESD,[21] las principales características de cada variedad se describen en la *Tabla 1*.

La ESL se caracteriza por presentar fibrosis principalmente en manos, brazos y cara.[22] El fenómeno de Raynaud está presente durante varios años antes de que aparezca la fibrosis y la HAP aparece con más frecuencia (9%).[21]

Las principales características clínicas de ESL son: calcinosis, fenómeno de Raynaud,

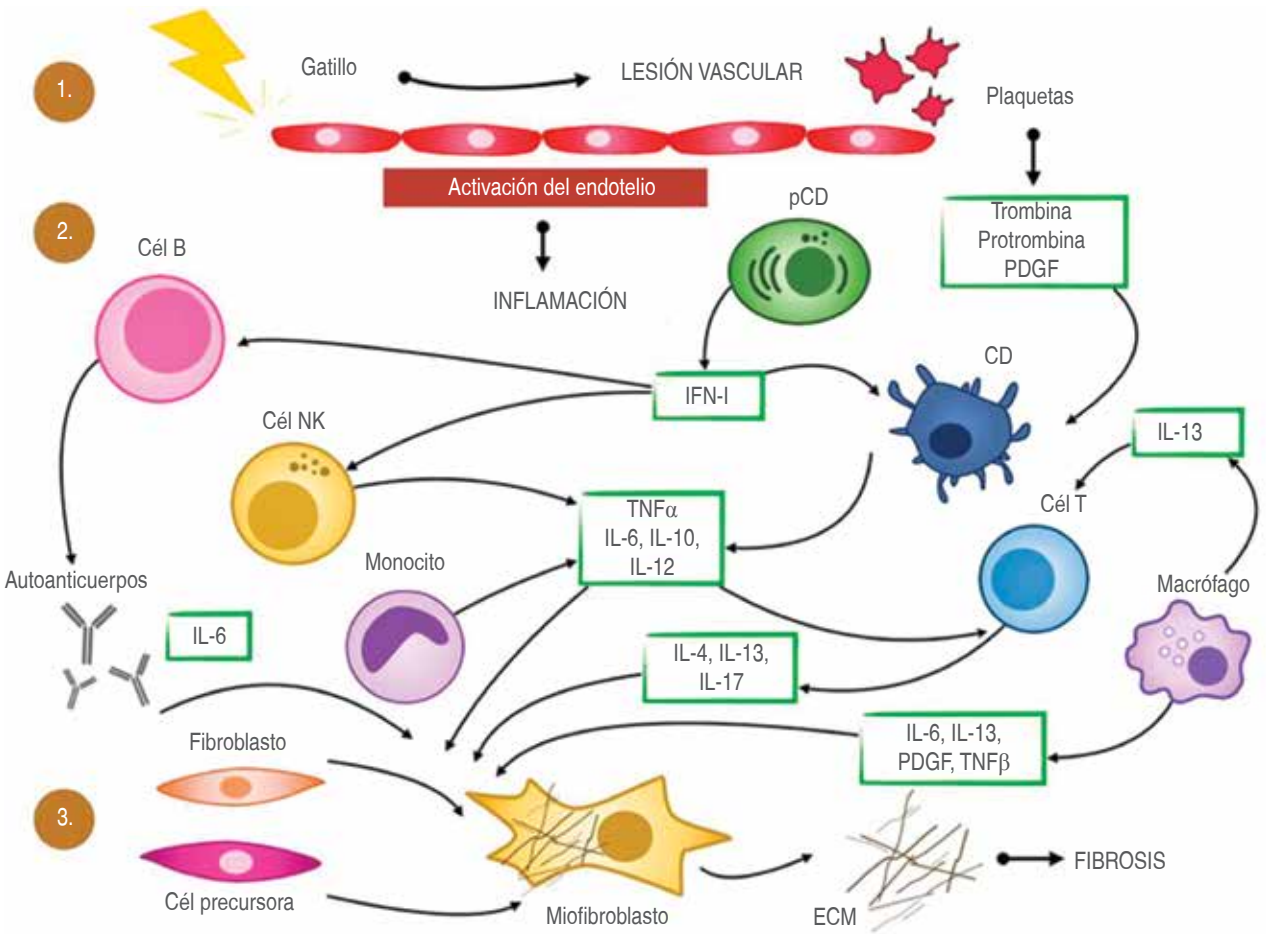

Figura 1: Patogénesis de las lesiones vasculares en esclerosis sistémica progresiva.
PDGF = Factor de crecimiento derivado de plaquetas, pCD = Precursor de célula dendrítica, CD = Célula dendrítica, IFN-I = Interferón 1, IL = Interleucina, TNFα = Factor de necrosis tumoral alfa, TGF-β = Factor de crecimiento transformante beta, ECM = Matriz extracelular.

Tabla 1: Características principales de esclerosis sistémica limitada y esclerosis sistémica difusa.

Características	Esclerosis sistémica limitada	Esclerosis sistémica difusa
Fibrosis	Distal: engrosamiento simétrico de la piel, limitado a áreas debajo de codos y rodillas e involucrando cara/cuello[22]	Generalizada: engrosamiento proximal que involucra el tronco, la parte superior de los brazos y muslos, además de la participación simétrica de los dedos, manos, brazos y cara/cuello[22]
Características clínicas	CREST:[23] • **C**alcinosis • Fenómeno de **R**aynaud • Disfunción motilidad **E**sofágica • E**s**clerodactilia • **T**elangiectasias	Enfermedad generalizada, compromiso de uno o más órganos internos:[23,24] • Poliartritis (afección de tendones, articulaciones, síndrome de túnel del carpo) • Atrofia muscular • Afección GI: dismotilidad esofágica, síndrome de mala absorción intestinal • Pulmonar: enfermedad pulmonar instersticial, pleuritis fibrosa, HAP • Cardiaca: arritmias, pericarditis • Crisis renal
Fenómeno de Raynaud	Varios años de evolución, precede a la clínica de ESP[23]	De corta duración coincide con el inicio de los síntomas o después[23]
Ulceras digitales	33-38%[25]	43%[25]
Anticuerpos	• Anticuerpos anticentrómero hasta en el 80%[22]	• Anticuerpos antitopoisomerasa I (anti-Scl-70): 30-40%[22] • Anticuerpos anticentrómero < 5%[22]
Capilaroscopia	Dilataciones capilares[15]	Pérdida capilar[15]
Progresión	Lento[23]	Rápida[23]
Complicaciones	13%[26]	27.5%[26]
Pronóstico	Bueno[24]	Malo[24]
Supervivencia	> 70% a los 10 años[7]	40-60% a los 10 años[7]

CREST = Calcinosis, fenómeno de Raynaud, disfunción de la motilidad esofágica, esclerodactilia y telangiectasia, ESP = Esclerosis sistémica progresiva, GI = Gastrointestinal, HAP = Hipertensión arterial pulmonar.

disfunción de la motilidad esofágica, esclerodactilia y telangiectasia, (CREST);[21] sin embargo, muchos consideran que este acrónimo es obsoleto, ya que no se puede asignar a un solo subgrupo de pacientes con la enfermedad, además la afección multiorgánica es mucho más extensa que lo que se engloba en CREST.[21]

La ESD es un trastorno que progresa rápidamente y se caracteriza por una fibrosis patológica más extensa que puede afectar tronco, muslos, extremidades, incluyendo los dedos, además de cara o cuello.[3]

Uno o más órganos internos se ven comprometidos, incluyendo tracto gastrointestinal, corazón, pulmones y riñones.[19,21] El fenómeno de Raynaud aparece a la par o después del inicio de los síntomas, las úlceras digitales con más frecuencia (43%), y este fenotipo se caracteriza por un mal pronóstico con una supervivencia a los 10 años entre el 40 y 60%.[7]

www.medigraphic.org.mx

PRINCIPALES MANIFESTACIONES CLÍNICAS EN ESP

Esofágicas

La disfunción esofágica es la complicación visceral más común,[27] aparece entre 50 y 90% de los pacientes con ESP, ocasiona atrofia del músculo liso esofágico, incluyendo el esfínter esofágico

interno (EEI).[28] La peristalsis distal resultante y la incompetencia del EEI pueden predisponer a la presencia de enfermedad por reflujo gastroesofágico, causando síntomas como pirosis y disfagia e incluso sus complicaciones como la presencia de esófago de Barret.[28]

Gastrointestinales

La afectación intestinal causa una amplia gama de manifestaciones que incluyen al intestino delgado como inflamación postprandial, distensión abdominal, dolor abdominal, diarrea, malabsorción y manifestaciones del intestino grueso como diarrea, estreñimiento e incontinencia fecal.[29]

La pseudoobstrucción intestinal, es decir, la obstrucción intestinal sin bloqueo mecánico puede estar presente hasta en un 5.4% de los pacientes con ESP.[29]

Cardiacas

También se considera común la afectación miocárdica, aunque a menudo es insospechada, ya que puede ser silenciosa o provocar síntomas inespecíficos.[27] Sin embargo, la cardiopatía sintomática se asocia a una mala supervivencia.

La presentación más frecuente es el deterioro progresivo de las funciones sistólica y diastólica tanto izquierda como derecha, debido a la resistencia microvascular anormal.[27]

Pulmonares

La afectación pulmonar es la principal causa de muerte debido a que las opciones terapéuticas efectivas aún son muy limitadas.[21] La enfermedad pulmonar intersticial y la hipertensión arterial pulmonar (HAP) son las formas más comunes de enfermedad pulmonar asociada a la ESL.[30]

www.medigraphic.org.mx

Renales

La afección renal en la esclerosis sistémica se manifiesta principalmente por la crisis renal de esclerodermia, la cual tiene una prevalencia de 10%.[27] Antiguamente era la complicación más grave en la ESP y la causa más frecuente de muerte; sin embargo, con el desarrollo de los inhibidores de la enzima convertidora de angiotensina (IECAS), la crisis renal se convirtió en una complicación muy tratable.[31]

Fenómeno de Raynaud

Es la expresión más común y evidente de la afectación vascular en ESP, se puede definir como una reactividad anormal de los vasos sanguíneos al frío y a otros estímulos como el estrés,[32] que conducen a palidez y cianosis de las extremidades distales, particularmente dígitos de manos y pies, y con menor frecuencia en nariz, orejas y pezones, además puede ocasionar complicaciones como la ulceración digital e infarto.[13,32]

ÚLCERAS DIGITALES

Se denomina úlcera digital (UD) a la pérdida de la solución de continuidad en la epidermis y capas adyacentes, son una complicación frecuente y temprana en la ESL y ESD, se producen entre un 30 y 58% de los pacientes.[7,12,13]

Diversos estudios se han dedicado a evaluar la prevalencia de las UD en esclerosis sistémica así como el riesgo de recidivas, dentro de los principales factores de riesgo se ha encontrado la HAP y una UD previa, estos estudios se describen en la *Tabla 2*.

Las lesiones necróticas que condicionan la aparición de UD aparecen en las yemas de los dedos o en las prominencias óseas, son extremadamente dolorosas y conducen sustancialmente a una discapacidad funcional[33] que compromete gravemente la función de la mano y el bienestar general de los pacientes, además del riesgo elevado de infección, lo que conlleva a complicaciones devastadoras: osteomielitis, gangrena, y autoamputación o amputación.[12,34]

PATOGENIA DE UD

En la patogenia de las UD pueden estar involucrados varios procesos.[38] Se cree que las le-

siones que ocurren en los pulpejos de los dedos son de origen isquémico, mientras que aquéllas que aparecen sobre el aspecto extensor de las manos (en particular, sobre las prominencias óseas) se asocian a un origen mecánico como resultado de un microtrauma recurrente y aumento de la tensión de la piel. Además, puede estar involucrada una anastomosis arteriovenosa disfuncional *(Figura 2)*.[38]

CARACTERÍSTICAS CLÍNICAS DE UD

Las UD son una pérdida de la epitelización de tejidos que afecta en diferentes grados: epidermis, dermis, tejido subcutáneo y en ocasiones hueso.[39] Es importante tomar en consideración ciertas características de las mismas como son: tamaño, bordes, lecho, exposición de tejido (hueso, tendones) así como la presencia de calcinosis subyacente.[13]

Las UD se clasifican según la profundidad en:

- Superficial: pérdida del espesor parcial de la piel, involucra epidermis. La úlcera es superficial y se presenta clínicamente como una abrasión, una ampolla o un cráter pequeño.[39]
- Intermedio: pérdida del grosor total de la piel, implica daño o necrosis del tejido subcutáneo. La úlcera se presenta clínicamente como un cráter profundo con o sin afectación del tejido adyacente.[39]

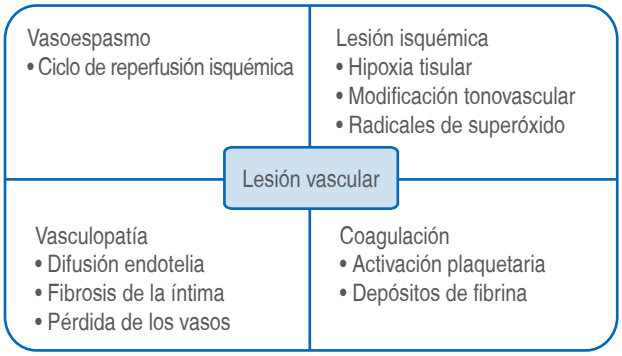

Figura 2: Patogenia de úlceras digitales.

Tabla 2: Estudios de prevalencia de úlceras digitales en pacientes con esclerosis sistémica progresiva.

Autor/país/año	Diseño de estudio	Participantes	Resultados
Bérezné A et al, Francia, 2011[35]	Longitudinal prospectivo	n = 189 pacientes con ESP 68 (41.2%) con ESD 121 (58.8%) con ESL	• 60 (31.7%) tenían al menos una UD al momento del estudio • 113 (59.8%) tuvieron un episodio previo de UD
Hachulla E et al, Francia, 2007[12]	Longitudinal retrospectivo	n = 103 pacientes con ESP 46 con historia de UD 57 sin historia de UD	• 43% la primera UD se produjo dentro de un año después de los primeros síntomas • 73% dentro de los cinco años posterior al diagnóstico
Wirz EG et al, Suiza 2015[36]	Longitudinal prospectivo	n = 695 pacientes con ESP	• 70% de los pacientes informaron antecedentes de UD después de 10 años de seguimiento • Se asoció la aparición de UD con la presencia de autoanticuerpos
Marca M, et al, Suiza, 2015[37]	Cohorte	n = 189 pacientes con ESP 61% ESL 39% ESD	• En el diagnóstico: -41% tenía una UD y 59% tenía $\geq$ 2 UD • En la visita prospectiva: 52% tenía UD La HAP y las múltiples UD se asociaron con la presencia de UD en la visita prospectiva (odds ratio: 4.34 y 1.32)

ESP = Esclerosis sistémica progresiva, ESD = esclerosis sistémica difusa, ESL = esclerosis sistémica limitada, UD = úlceras digitales, HAP = Hipertensión arterial pulmonar, UD = úlcera digital.

- Profundo: pérdida del espesor total de la piel con destrucción extensa o daño al músculo, puede haber afección de la fascia, estructuras de soporte (por ejemplo, tendón, cápsula articular) y hueso.[39]

Un estudio observacional realizado por Amanzi L y colaboradores en 2010 sobre la prevalencia de zonas afectadas por UD, reportó que las lesiones digitales se localizaban con mayor frecuencia en la punta de los dedos (52%), seguidas de la zona dorsal de los dedos (30%), rara vez en el área de la uña (13%) y muy raramente en la zona palmar[39] y que los dedos más afectados eran el segundo (24.5%) y tercero (26.6%).[39]

DIAGNÓSTICO DE UD

- Capilaroscopia de pliegue ungueal

La capilaroscopia del pliegue ungueal es una técnica de imagen no invasiva en la que se observa *in vivo* el flujo circulatorio, valorando así la morfología de la microvasculatura, lo que ayuda a diferenciar un fenómeno de Raynaud primario de uno secundario a ES, además ayuda a obtener información de los pacientes sobre la gravedad de la enfermedad y monitorizar la respuesta al tratamiento.[31,40]

Este estudio ayuda a la visualización y cuantificación de las siguientes alteraciones: hemorragias, capilares alargados, megacapilares, disminución en el número de capilares, capilares ramificados y desorganización del árbol capilar ungueal vascular.[38]

En un estudio multicéntrico realizado por Sebastiani M y colaboradores en 2012 se evaluó el riesgo de desarrollar UD en pacientes con ESP mediante un índice capilaroscópico. Este índice permite definir a los pacientes con riesgo elevado de desarrollar UD dentro de los tres meses posteriores a la realización de la capilaroscopia inicial. Los resultados arrojaron una sensibilidad de 81.4% y una especificidad de 92.9% para este índice.[38,41]

- Ecografía Doppler a color

Este estudio de imagen es importante para el diagnóstico de lesiones vasculares, ya que nos ayuda a identificar la extensión de estas lesiones en la ESP.[32] Tiene una especificidad de 43% y sensibilidad de 88% para un patrón activo con respecto a la presencia de UD.[32]

DIAGNÓSTICO DIFERENCIAL DE UD

El diagnóstico diferencial de las UD en ESP se relaciona con las características clínicas, dentro de los diagnósticos diferenciales se encuentran:

- Trastornos endócrinos: la esclerodactilia debida a la diabetes mellitus «queiroartropatía diabética» ocurre en individuos con diabetes tipo I de larga duración.[42] Se caracteriza por un engrosamiento de la piel, en su mayoría marcado en la parte posterior de los dedos,[41] además de una movilidad articular limitada y contracturas en flexión de las articulaciones interfalángicas proximales, ulceración isquémica y calcinosis.[42,43]
- Vasculitis necrotizante tipo poliarteritis nodosa y enfermedad de Wegener: la vasculitis y los trastornos autoinmunes del tejido conectivo pueden causar úlceras digitales. Las úlceras digitales se observan con más frecuencia en la granulomatosis de Wegener; sin embargo, a diferencia de la ESP éstas no causan fibrosis.[44]
- Microembolismo cutáneo: el microembolismo cutáneo de los dedos de las manos y los pies es un síntoma de señal de alarma de emergencias vasculares que conduce a la crisis vascular oclusiva cutánea. La microembolia vascular produce dolor agudo y posterior necrosis tisular, lo que puede conllevar a la aparición de UD.[45] Las causas típicas de este evento de emergencia son: un émbolo debido a la fibrilación auricular, al síndrome de salida torácica, o a un aneurisma de la arteria cubital.[45]
- Dishidrosis: trastorno de etiología desconocida, se ve asociado a diversas dermatosis como la dermatosis atópica y eccema numular, contribuyen a su aparición algunos

www.medigraphic.org.mx

factores exógenos como el incremento de la temperatura, lo que ocasiona un aumento en la sudoración palmoplantar, y puede predisponer a esta enfermedad.[46] Cuadro clínico de manos secas, eritematosas que súbitamente desarrollan vesículas profundas simétricas en caras laterales de los dedos, eminencias tenar e hipotenar, que a diferencia de la ESP, éstas ocasionan ardor, prurito y picazón, y las vesículas pueden confluir formando bulas.[46]

- Síndrome del túnel del carpo: es la neuropatía por atrapamiento más frecuente, deriva de la compresión del nervio mediano en la muñeca. Clínicamente se caracteriza por su inicio insidioso y nocturno, con manifestaciones clínicas como debilidad, entumecimiento u hormigueo en el pulgar, índice y dedo medio;[47] también puede haber manifestaciones no características como eritema, edema, o ampollas que pueden confluir en ulceraciones necróticas en pulpejos y zonas periungueales; sin embargo, los autoanticuerpos característicos de ES no están presentes.[47]

TRATAMIENTO DE UD

Existe una serie de terapias farmacológicas eficaces disponibles tanto para prevenir como para tratar las UD.[38] El manejo es multidisciplinar para promover la cicatrización de la úlcera, evitar la necrosis y la necesidad de amputación.[36]

El tratamiento se puede dividir en tratamiento no farmacológico, farmacológico *(Tabla 3)* y tratamiento quirúrgico.

Tratamiento no farmacológico

Dentro de las medidas no farmacológicas se incluyen: modificaciones en el estilo de vida como dejar de fumar, evitar la exposición al frío y al estrés, un adecuado cuidado de las lesiones, evitar anticonceptivos orales (efecto protrombótico), evitar el consumo de café, cuidado de la piel con uso de cremas humectantes, evitar microtrauma de repetición en manos, entre muchas otras más.[13,38,40]

Tratamiento farmacológico

Dentro de los principales fármacos se encuentran:

- Bloqueadores de los canales de calcio (BCC): estos agentes son generalmente considerados como tratamiento de primera línea.
  Un estudio realizado por Rubio Rivas y colaboradores en 2017 mostró una reducción de 66% de las UD en comparación con quienes recibieron placebo ($p < 0.001$).[16] Thompson y su equipo en 2001 reportaron la eficacia de los BCC para reducir la gravedad y la frecuencia de los ataques isquémicos, de 2.8 a 5% menos ataques por semana y una reducción de 33% en la gravedad.[48]
- Inhibidores de la fosfodiesterasa 5: se consideran fármacos de primera línea, existe evidencia de su eficacia en diversos estudios; Gore J y Silver R (2015) analizaron en una revisión retrospectiva a 10 pacientes tratados con sildenafil, de los cuales ocho tenían UD, y se apreció regresión de las UD en 75% de los casos.[49]

En un estudio de cohorte realizado por Bruecker y colaboradores en 2009 con 19 pacientes tratados con sildenafil se observó una reducción en el número de UD de 3.1 a 1.1. ($p < 0.001$).[50]

Sin embargo, existe evidencia de tratamiento en diversos fármacos que no se consideran de primera línea, pero que han evidenciado su eficacia para el tratamiento de UD, también hay terapias indicadas en úlceras refractarias como son: la implantación de células de tejido adiposo en las lesiones[51] o el uso de fármacos biológicos como es el rituximab,[65] todas ellas se describen en la *Tabla 3*.

www.medigraphic.org.mx

Tratamiento quirúrgico

El manejo quirúrgico está indicado en pacientes que no responden a la terapia farmacológica o en quienes las tasas de recurrencia son altas.

La simpatectomía torácica es la técnica de elección, puede ser efectiva en algunos pacien-

Tabla 3: Tratamiento farmacológico para úlceras digitales.

Tratamiento	Fármacos	Acción	Grado de recomendación
Bloqueadores de los canales de calcio	Nifedipina Amlodipino	Actúan sobre el músculo liso vascular para producir vasodilatación, además de tener efectos antiplaquetarios y antitrombóticos[40]	1
Inhibidores de la fosfodiesterasa 5	Sildenafil Vardenafil Tadalafil	Tiene efectos directos en el músculo liso, la inhibición de la fosfodiesterasa conduce una dilatación continua del vaso[49]	1
Antagonistas de los receptores de endotelina-1	Bosentán Ambrisentan	Antagonista dual de los receptores de endotelina A y B[32]	2
Análogos de las prostaciclinas	Iloprostol Epoprostenol Treprostinil	Actúa con un efecto dual tanto vasodilatador como antiplaquetario[34]	2
Nitratos	Trinitrado de Glicerina	Dilatador potente del músculo liso vascular[52]	2
Antagonista del receptor de angiotensina II	Losartán Irbesartán	Efecto disuasivo en la angiotensina II, un potente vasoconstrictor que también tiene efectos profibróticos[56]	2
Inhibidores selectivos de la recaptura de serotonina	Fluoxetina Sertralina Paroxetina	Evitar la entrada de serotonina en el músculo liso vascular[57]	2
Antioxidantes	N-acetilcisteína	Propiedades antioxidantes, además de sus efectos potenciales en la vasodilatación del músculo liso y la inhibición plaquetaria[58,61]	2
Inhibidores de la fosfodiesterasa III	Cilostazol	Inhibidor selectivo de la fosfodiesterasa III con acción vasodilatadora y antiagregante plaquetaria[59]	2
Estatinas	Atorvastatina Pravastatina	Son agentes inmunomoduladores, con efectos pleiotrópicos en la función endotelial que pueden retardar potencialmente la lesión vascular[60]	2
Neurotoxina	Toxina botulínica A	Inhibe la liberación de acetilcolina y bloquea la transmisión de la vesícula de norepinefrina en la fibra nerviosa simpática, previniendo la vasoconstricción del músculo liso vascular[62]	3
Antiagregante plaquetario	Aspirina	Inhibe la formación de ciclooxigenasa en las plaquetas y en las células endoteliales, por lo tanto excluye la formación de tromboxano A2 que sirve como un potente vasoconstrictor[63]	4
Anticoagulantes	Heparina	Capacidad de unión y potenciación de la antitrombina circulante Efecto antitrombótico y anticoagulante dosis dependiente[64]	4
Implantación regional de células autólogas derivadas de tejido adiposo		El injerto de grasa incluye células madre derivadas de tejido adiposo que secretan un perfil de citocinas favorable que promueve la neovascularización Estas citoquinas incluyen la regulación al alza de factores antifibróticos como el interferón gamma y las metaloproteinasas de matriz, mientras que disminuye factores profibróticos como la transformación del factor de crecimiento beta[51]	UD Refractarias
Anticuerpo monoclonal CD20	Rituximab	Anticuerpo monoclonal quimérico murino/humano, se une específicamente al antígeno Cluster de diferenciación 20 de los linfocitos B, induciendo muerte celular vía apoptosis[65]	UD Refractarias

UD = Úlceras digitales, BCC = Bloqueadores de los canales de calcio, NAC = N-acetilcisteína, TXB = Toxina botulínica, CADTA = Células autólogas derivadas del tejido adiposo, CD = Cluster de diferenciación.

tes con isquemia crítica de los dígitos, además de aliviar el dolor ha logrado curar úlceras y mejorar la isquemia.[53]

Otra técnica es el bloqueo simpático percutáneo en la que se utiliza una variedad de agentes, incluyendo: mepivacaína y bupivacaína[54] y que también ha demostrado ser un tratamiento eficaz para el fenómeno de Raynaud refractario. Una infusión de dos semanas de mepivacaína a través de un catéter torácico, colocado a nivel de T2, demostró que facilitaba la cicatrización de las UD refractarias.[54]

Profilaxis

Es importante además una profilaxis para evitar las infecciones de las UD; en un estudio retrospectivo de Giuggioli D y colaboradores (2012)[55] se analizaron los principales patógenos presentes en pacientes con UD, y se encontró que *Staphylococcus aureus* fue el más frecuente (50%); sin embargo, también se encontraron UD infectadas con bacterias intestinales como *Escherichia coli* (17%) y *Enterococcus faecalis* (10%), por lo que se recomienda la profilaxis con antibióticos para cubrir principalmente estos patógenos.[55]

PRONÓSTICO EN PACIENTES CON UD

Es importante tener en consideración en la evaluación clínica que algunas series consideran la ESP como la enfermedad reumática autoinmune con mayor morbimortalidad, cuya repercusión se ve reflejada en la disminución de la calidad de vida.[21]

Las UD se encuentran entre una de las dos principales causas de hospitalización en pacientes con ESP.[66] Son a menudo lentas para sanar, especialmente si hay calcinosis subyacente.[66]

La evolución clínica dependerá de las complicaciones como infección (más comúnmente por *S. aureus*),[55] edema perilesional, necrosis húmeda o seca, escara, exposición de huesos y tendones o gangrena.[41] Treinta por ciento de los pacientes con ESP y UD presentan pérdida de tejido blando y óseo.[67]

Además se considera a las UD como un biomarcador de la participación de órganos internos y de la gravedad de la enfermedad. En un estudio retrospectivo realizado por Mihai C y colaboradores en 2016 se asoció la presencia de UD con el empeoramiento de la enfermedad o muerte, los resultados fueron: para presencia de HAP aumenta 1.36 (de 1.03 a 1.80), $p = 0.03$, para cualquier evento cardiovascular: 3.56 (de 2.26 a 5.62), $p < 0.001$, y para la muerte: 1.53 (de 1.16 a 2.02), $p = 0.003$).[68]

CONCLUSIÓN

Las úlceras digitales representan una complicación frecuente de la ESP, cuya prevalencia alcanza hasta 50%. Su presencia se asocia a inicio más precoz de la enfermedad, al sexo masculino, a esclerodermia sistémica difusa y a inicio temprano de fenómeno de Raynaud.

Las úlceras digitales se relacionan con afección órgano-sistémica, afectan la calidad de vida de los pacientes y el pronóstico de la enfermedad. Dicha situación ha ocasionado que se le considere como un biomarcador de morbimortalidad en los pacientes con ESP, por lo que resulta fundamental la identificación de factores de riesgo que precedan su desarrollo así como la pronta instauración de tratamientos adecuados para la prevención de este trastorno.

Los principales pilares terapéuticos están constituidos por los bloqueadores de canales de calcio e inhibidores de la fosfodiesterasa 5. Sin embargo, no siempre resultan eficaces, por tal motivo se han desarrollado terapias para úlceras refractarias como la implantación de células de tejido adiposo en las lesiones o el uso de fármacos biológicos como el Rituximab para mejorar la calidad de vida y el pronóstico de los pacientes con ESP.

www.medigraphic.org.mx

REFERENCIAS

1. LeRoy EC, Black C, Fleischmajer R, Jablonska S, Krieg T, Medsger TA Jr. et al. Scleroderma (systemic sclerosis): classification, subsets and pathogenesis. J Rheumatol. 1988; 15: 202-205.
2. Subcommittee for scleroderma criteria of the American Rheumatism Association Diagnostic and Therapeutic Criteria Committee. Preliminary criteria for the classification of systemic sclerosis (scleroderma). Arthritis Rheum. 1980; 23: 581-590.
3. Herrera R. Reumatología conceptual. Zacatecas, México: Universidad Autónoma de Zacatecas. 2017; 1: 77-81.
4. Blaszczyk M, Janniger CK, Jablonska S. Childhood scleroderma and its peculiarities. Cutis. 1996; 58: 141-152.
5. Graham PM, Gupta N, Altman DA. En coup de sabre. Cutis. 2019; 103: 34-36.
6. Klippel JH, Stone JH, Crofford LJ, White PH. Primer on the reumatic diseases. New York USA. Springer. 2008; 33:343-350.
7. Fett N, Werth VP. Update on morphea: part I. Epidemiology, clinical presentation, and pathogenesis. J Am Acad Dermatol. 2011; 64: 217-228.
8. Chifflot H, Fautrel B, Sordet C, Chatelus E, Sibilia J. Incidence and prevalence of systemic sclerosis: a systematic literature review. Semin Arthritis Rheum. 2008; 37: 223-235.
9. Mayes MD, Lacey JV Jr., Beebe-Dimmer J, Gillespie BW, Cooper B, Laing TJ et al. Prevalence, incidence, survival, and disease characteristics of systemic sclerosis in a large US population. Arthritis Rheum. 2003; 48: 2246-2255.
10. Allanore Y, Simms R, Distler O, Trojanowska M, Pope J et al. Systemic sclerosis. Nat Rev Dis Primers. 2015; 23: 15002.
11. Matucci-Cerinic M, Kahaleh B, Wigley FM. Review: evidence that systemic sclerosis is a vascular disease. Arthritis & Rheumatism. 2013; 65: 1953-1962.
12. Hachulla E, Clerson P, Launay D, Lambert M, Morell-Dubois S, Queyrel V et al. Natural history of ischemic digital ulcers in systemic sclerosis: single-center retrospective longitudinal study. J Rheumatol. 2007; 34: 2423-2430.
13. Nitsche A. Raynaud, digital ulcers and calcinosis in scleroderma. Reumatol Clin. 2012; 8: 270-277.
14. Al-Sheikh H, Ahmad Z, Johnson SR. Ethnic variations in systemic sclerosis disease manifestations, integral organ involvement, and mortality. J Rheumatol 2019; 46.
15. Alegre SJ, Beltrán CE, Chalmeta VI, Fernández LN, Ivorra CJ et al. Esclerosis sistémica. Seminarios de la Fundación Española De Reumatología. 2008; 9: 3-25.
16. Rubio-Rivas M, Moreno R, Corbella X. Occupational and environmental scleroderma. Systematic review and meta-analysis. Clin Rheumatol. 2017; 36: 569-582.
17. Marie I, Gehanno JF, Bubenheim M, Duval-Modeste AB, Joly P, Dominique S et al. Prospective study to evaluate the association between systemic sclerosis and occupational exposure and review of the literature. Autoimmunity Rev. 2014; 13: 151-156.
18. Rockey DC, Bell PD, Hill JA. Fibrosis a common pathway to organ injury and failure. N Engl J Med. 2015; 372: 1138-1149.
19. Lafyatis R. Transforming growth factor β-at the centre of systemic sclerosis. Nat Rev Rheumatol. 2014; 10: 706-719.
20. Denton CP. Advances in pathogenesis and treatment of systemic sclerosis. Clin Med. 2015; 15: s58-s63.
21. Gabrielli A, Avvedimento EV, Krieg T. Scleroderma. N Engl J Med. 2009; 360: 1989-2003.
22. Fett N. Scleroderma: Nomenclature, etiology, pathogenesis, prognosis, and treatments: facts and controversies. Clin Dermatol. 2013; 31: 432-437.
23. Steen VD. Clinical manifestations of systemic sclerosis. Semin Cutan Med Surg. 1998; 17:48-54.
24. Pearson DR, Werth VP, Pappas-Taffer L. Systemic sclerosis: current concepts of skin and systemic manifestations. Clin in Dermatol. 2018; 36: 459-474.
25. Walker UA, Tyndall A, Czirjak L, Denton C, Farge-Bancel D, Kowal-Bielecka O et al. Clinical risk assessment of organ manifestations in systemic sclerosis: a report from the EULAR scleroderma trials and research group database. Ann Rheum Dis. 2007; 66: 754-763.
26. Nihtyanova SI, Brough GM, Black CM, Denton CP. Clinical burden of digital vasculopathy in limited and diffuse cutaneous systemic sclerosis. Ann Rheum Dis. 2008; 67: 120-123.
27. Martínez-Milla J, Gaebelt HP, Sánchez-Pernaute O, Kallmeyer A, Romero J, Farré J et al. Scleroderma renal crisis: a reversible cause of left ventricular dysfunction. Reumatol Clin. 2018; pii: S1699-258X.
28. Pérez y López N, Lugo-Zamudio G, Barbosa-Cobos RE, Wong-Lam A, Torres-López E. Frecuencia de alteraciones motoras detectadas por manometría en pacientes con síntomas esofágicos y esclerodermia. Revista de Gastroenterología de México. 2017; 82: 193-195.
29. Sakkas LI, Simopoulou T, Daoussis D, Liossis SN, Potamianos S. Intestinal involvement in systemic sclerosis: a clinical review. Dig Dis Sci. 2018; 63: 834-844.
30. Schoenfeld S. R., Castelino F. V. Interstitial lung disease in scleroderma. Rheum Dis Clin North Am. 2015; 41: 237-248.
31. Steen VD. Kidney involvement in systemic sclerosis. Presse Med. 2014; 43: e305-e314.
32. Korn JH, Mayes M, Matucci CM, Rainisio M, Pope J, Hachulla E et al. Digital ulcers in systemic sclerosis: prevention by treatment with bosentan, an oral endothelin receptor antagonist. Arthritis Rheum. 2004; 50: 3985-3993.
33. Chung L, Fiorentino D. Digital ulcers in patients with systemic sclerosis. Autoimmun Rev. 2006; 5: 125-128.
34. Botzoris V, Drosos AA. Management of Raynaud's phenomenon and digital ulcers in systemic sclerosis. Joint Bone Spine. 2011; 78: 341-346.

www.medigraphic.org.mx

35. Bérezné A, Seror R, Morell-Dubois S, de Menthon M, Fois E, Dzeing EA et al. Impact of systemic sclerosis on occupational and professional activity with attention to patients with digital ulcers. Arthritis Care Res. 2011; 63: 277-285.
36. Wirz EG, Jaeger VK, Allanore Y, Riemekasten G, Hachulla E, Distler O et al. Incidence and predictors of cutaneous manifestations during the early course of systemic sclerosis: a 10-year longitudinal study from the EUSTAR database. Ann Rheum Dis. 2016; 75: 1285-1292.
37. Brand M, Hollaender R, Rosenberg D, Scott M, Hunsche E, Tyndall A. An observational cohort study of patients with newly diagnosed digital ulcer disease secondary to systemic sclerosis registered in the EUSTAR database. Clin Exp Rheumatol. 2015; 33: S47-54.
38. Hughes M, Herrick AL. Digital ulcers in systemic sclerosis. Rheumatology. 2016; 56: 14-25.
39. Amanzi L, Braschi F, Fiori G, Galluccio F, Miniati I et al. Digital ulcers in scleroderma: staging, characteristics and sub-setting through observation of 1614 digital lesions. Rheumatology. 2010; 49: 1374-1382.
40. Hasegawa M, Fujimoto M, Takehara K, Sato S. Pathogenesis of systemic sclerosis: Altered B cell function is the key linking systemic autoimmunity and tissue fibrosis. J Dermatol Sci. 2005; 39: 1-7.
41. Sebastiani M, Manfredi A, Vukatana G, Moscatelli S, Riato L, Bocci M et al. Predictive role of capillaroscopic skin ulcer risk index in systemic sclerosis: a multicentre validation study. Ann Rheum Dis. 2012; 71: 67-70.
42. Jelinek JE. The skin in diabetes. Diabet Med. 1993; 10: 201-213.
43. Seibold JR. Digital sclerosis in children with insulin-dependent diabetes mellitus. Arthritis Rheum. 1982; 25: 1357-1361.
44. Dabiri G, Falanga V. Connective tissue ulcers. J Tissue Viability. 2013; 22: 92-102.
45. Wollina U, Koch A, Heinig B, Tchernev G, Lotti T. Cutaneous microembolism of fingers and toes. Open Access Maced J Med Sci. 2018; 6: 166-169.
46. Domínguez MA, Beirana A, López LD. Dishidrosis asociada a dermatitis atópica en un paciente preescolar. Rev Cent Dermatol Pascua. 2001; 10: 36-38.
47. Pont SV, Millán PF, Gimero C. Lesiones cutáneas en el síndrome del túnel carpiano. Piel. 2007; 22: 72-77.
48. Thompson AE, Shea B, Welch V, Fenlon D, Pope JE. Calcium-channel blockers for Raynaud's phenomenon in systemic sclerosis. Arthritis Rheum. 2001; 44: 1841-1847.
49. Gore J, Silver R. Oral sildenafil for the treatment of Raynaud's phenomenon and digital ulcers secondary to systemic sclerosis. Ann Rheum Dis. 2005; 64: 1387-1387.
50. Brueckner CS, Becker MO, Kroencke T, Huscher D, Scherer HU, Worm M et al. Effect of sildenafil on digital ulcers in systemic sclerosis: analysis from a single centre pilot study. Ann Rheum Dis. 2010; 69: 1475-1478.
51. Bene MD, Pozzi MR, Rovati L, Mazzola I, Erba G, Bonomi S. Autologous fat grafting for scleroderma-induced digital ulcers. an effective technique in patients with systemic sclerosis. Handchirurgie Mikrochir Plast Chir. 2014; 46: 242-247.
52. Hummers LK, Dugowson CE, Dechow F et al. A multicentre, blinded, randomized, placebo-controlled, laboratory-based study of MQX-503, a novel topical gel formulation of nitroglycerine, in patients with Raynaud phenomenon. Ann Rheum Dis. 2013; 72: 1962-1967.
53. Coveliers HM, Hoexum F, Nederhoed JH, Wisselink W, Rauwerda JA. Thoracic sympathectomy for digital ischemia: a summary of evidence. J Vasc Surg. 2011; 54: 273-277.
54. Han KR, Kim C, Park EJ. Successful treatment of digital ulcers in a scleroderma patient with continuous bilateral thoracic sympathetic block. Pain Physician. 2008; 11: 91-96.
55. Giuggioli D, Manfredi A, Colaci M, Lumetti F, Ferri C. Scleroderma digital ulcers complicated by infection with fecal pathogens. Arthritis Care Res. 2012; 64: 295-297.
56. Dziadzio M, Denton CP, Smith R et al. Losartan therapy for Raynaud's phenomenon and scleroderma: clinical and biochemical findings in a fifteen-week, randomized, parallel-group, controlled trial. Arthritis Care Res. 1999; 42: 2646-2655.
57. Coleiro B, Marshall SE, Denton CP et al. Treatment of Raynaud's phenomenon with the selective serotonin reuptake inhibitor fluoxetine. Rheumatology (Oxford). 2001; 40: 1038-1043.
58. Sambo P, Amico D, Giacomelli R, Matucci-Cerinic M, Salsano F, Valentini G et al. Intravenous N-acetylcysteine for treatment of Raynaud's phenomenon secondary to systemic sclerosis: a pilot study. J Rheumatol. 2001; 28: 2257-2262.
59. Negrimi S, Spanó F, Penza E, Rollando D, Indiveri F et al. Efficacy of cilostazol for the treatment of Raynaud's phenomenon in systemic sclerosis patients. Clin Exp Med. 2016; 16: 407-412.
60. Abou-Raya A, Abou-Raya S, Helmii M. Statins: potentially useful in therapy of systemic sclerosis-related Raynaud's phenomenon and digital ulcers. J Rheumatol. 2008; 35: 1801-1808.
61. Rosato E, Borghese F, Pisarri S, Salsano F. The treatment with N-acetylcysteine of Raynaud's phenomenon and ischemic ulcers therapy in sclerodermic patients: a prospective observational study of 50 patients. Clin Rheuma. 2009; 28: 1379-1384.
62. Motegi SI, Yamada K, Toki S et al. Beneficial effect of botulinum toxin A on Raynaud's phenomenon in Japanese patients with systemic sclerosis: a prospective, case series study. J Dermatol. 2016; 43: 56-62.
63. Beckett VL, Conn DL, Fuster V et al. Trial of platelet-inhibiting drug in scleroderma. Double-blind study with dipyridamole and aspirin. Arthritis Rheum. 1984; 27: 113743.
64. Denton CP, Howell K, Stratton RJ, Black CM. Long-term low molecular weight heparin therapy for severe

www.medigraphic.org.mx

Raynaud's phenomenon: a pilot study. Clin Exp Rheumatol. 2000; 18: 499-502.
65. Khor CG, Chen XL, Lin TS, Lu CH, Hsieh SC. Rituximab for infarcts and refractory digital ulcers in systemic sclerosis. Clin Rheuma. 2014; 33: 1019-1020.
66. Shenavandeh S, Naseri R. Assessment of hospitalization and mortality of scleroderma in-patients: a thirteen-year study. Reumatologia. 2017; 4: 163-168.
67. Steen V, Denton CP, Pope JE, Matucci-Cerinic M. Digital ulcers: overt vascular disease in systemic sclerosis. Rheuma. 2009; 4: 19-24.
68. Mihai C, Landewé R, Van Der Heijde D, Walker UA, Constantin PI, Gherghe AM. Las úlceras digitales predicen un peor curso de la enfermedad en pacientes con esclerosis sistémica. Annals of the Rheumatic Diseases. 2015; 75: 681-686.

www.medigraphic.org.mx