

Estudio de la hiperplasia epitelial multifocal en tres comunidades rurales del Estado de Yucatán, México

Josué Emmanuel Carrillo-Montiel, Laura Conde-Ferráez, Guadalupe Ayora-Talavera, Marilyn Puerto-Solís, María del Refugio González-Losa

Centro de Investigaciones Regionales “Dr. Hideyo Noguchi”, Universidad Autónoma de Yucatán, Mérida, Yucatán, México

RESUMEN

Introducción. La hiperplasia epitelial multifocal (HEM) es una patología de la mucosa oral descrita principalmente en diversos grupos étnicos de Latino América. Se ha reportado el ADN del papiloma humano tipo 13 y 32 en las lesiones.

Objetivo. Describir la epidemiología y cuadro clínico de la HEM en comunidades rurales en Yucatán, México.

Material y Métodos. Se realizó un estudio prospectivo, descriptivo y transversal, 525 niños de 3-13 años fueron examinados para identificar lesiones compatibles con HEM. Adicionalmente se les tomó una muestra de la mucosa oral para identificación viral, la cual se llevó a cabo por amplificación genómica del VPH 13. Datos clínicos y epidemiológicos fueron recabados de las madres.

Resultados. La prevalencia fue de 11.8% (62/525, 53% niñas y 47% varones), alcanzando hasta 15.5% solo en la comunidad de Kochol; el grupo etario más afectado fueron los de 13 años. El tiempo de evolución promedio fue de 17 meses, el 50% de los niños con HEM tenían familiares afectados. El 73% tenían lesiones múltiples, predominando las de superficie lisa, el 82% de los niños tenían lesiones en el labio inferior, seguido de la lengua 35%. Todas las muestras

resultaron positivas a VPH 13 exceptuando dos que resultaron inadecuadas para PCR.

Conclusiones. La prevalencia de HEM encontrada está entre las mas altas reportadas en la literatura. Se confirmó el papel etiológico del genotipo 13 en esta patología y su carácter familiar.

Palabras clave: Papilomavirus humano, genotipo, 13, hiperplasia epitelial multifocal.

ABSTRACT

Multifocal epithelial hyperplasia in three rural communities from Yucatán, México

Introduction. Multifocal epithelial hyperplasia (MEH) is a disease of the oral mucosa that has been described mostly amongst ethnic groups of Latin America. DNA of human papillomavirus 13 and 32 have been reported in lesions.

Objective. To describe epidemiology and clinical characteristic of MEH in rural communities in Yucatan, Mexico.

Material and Methods. A prospective, descriptive and cross sectional study was conducted, oral clinical exploration was done to 525 children from 3 to 13 years in order to identify lesions of MEH. In addition oral samples were taken for viral detection, it was carried out by genomic amplification of HPV 13. Clinical and epidemiological information

Autor para correspondencia: Dra. María del Refugio González Losa, CIR-Biomédicas, Edificio Inalámbrica, UADY. Calle 96 s/n x Ave Jacinto Canek & calle 47, Paseo de Las Fuentes. Mérida, Yucatán, México. CP 97225 E- mail: glosa@correo.uady.mx

Recibido: el 12 de junio de 2015. **Aceptado para publicación:** el 15 de julio de 2015

Este documento está disponible en <http://www.revbiomed.uady.mx/pdf/rb152634.pdf>

was requested to the mothers.

Results. MEH prevalence was 11.8% (62/525, 53% girls and 47% boys), reaching up to 15.5% in Kochol community; the most affected age group was 13 years old. The average evolution time was 17 months, 50% of the children with MEH had affected relatives in their families. Multiple lesions were found in 73%, mostly with smooth surface, 82% had lesions in the lower lip, 35% in the tongue. All samples were positive to HPV type 13, except for two that were inadequate for PCR.

Conclusions. MEH prevalence found is amongst the highest ever reported in literature. The etiological role of HPV type 13 is confirmed, and the familiar presentation.

Key words: Human papillomavirus, genotype 13, multifocal epithelial hyperplasia.

INTRODUCCIÓN

La Hiperplasia Epitelial Multifocal (HEM), también conocida como Enfermedad de Heck, es una patología de la mucosa oral que se caracteriza por lesiones múltiples pápulo-nodulares exofíticas bien circunscritas, redondeadas, de aspecto liso o irregular con un diámetro que varía de 0.3mm a 6mm; en la mayoría de los casos las lesiones son múltiples y tienden a confluir llegando a formar grandes masas con aspecto de empedrado del mismo color que la mucosa sana. Se puede presentar en cualquier zona de la cavidad oral, siendo los labios inferiores, carrillos y lengua las más frecuentemente afectadas. Las lesiones son indoloras, de crecimiento lento y no se ha documentado transformación maligna, de hecho se considera que tienen una tendencia a remitir espontáneamente. Es frecuente en las primeras dos décadas de vida y poco común en adultos; se presenta en ambos géneros aunque algunos autores han reportado una mayor frecuencia en las niñas (1-3).

De acuerdo a lo reportado por Rosa y cols, en 1956 y 1960, Estrada, describe la presencia de verrugas orales en indios Caramatas y Katios

respectivamente; en 1964, Soneira y Fonseca, reportaron lesiones similares en indígenas de Venezuela, pero es hasta 1965 que Archard, Heck y Stanley dan a conocer internacionalmente la patología y acuñan el término Hiperplasia epitelial oral (4). A partir de esto, se han reportado casos en diversos grupos étnicos, siendo América Latina la región geográfica con más reportes; se ha descrito en Venezuela (5), Colombia (6), Brasil (7), Guatemala (8).

La irritación crónica de la mucosa oral causada por fumar o corrientes galvánicas, así como la deficiencia de vitamina A, son factores que se han asociado al desarrollo de HEM. Aunque las evidencias aún son escasas, se considera una enfermedad familiar ya que se ha demostrado la presencia de la patología en varios miembros de una misma familia (9). El advenimiento de las técnicas de biología molecular puso de manifiesto la presencia de virus de papiloma humano genotipos 13 y 32 en las lesiones; de manera que actualmente se considera el agente etiológico de esta patología (10,11).

En México, de acuerdo a lo reportado por Gonzalez-Lopez; en 1971 Rojas presentó un caso en una sesión clínica; posteriormente 1987 Luengas hizo el reporte de grupos familiares afectados; Sedano en 1989 estudio a 32,022 niños de comunidades pobres de diversos estados del país encontrando 19 casos (0.05%); Morales (1995) estudio la patología en niños del estado de Puebla reportando una prevalencia de 0.53% (12). En el estado de Yucatán se ha reportado la presencia de HEM en dos comunidades rurales, Chemax y Yaxhachén (9,13). El objetivo de este trabajo es describir la epidemiología y cuadro clínico en tres comunidades rurales del estado de Yucatán, México.

MATERIALES Y MÉTODOS

Se realizó un estudio prospectivo, descriptivo y transversal en 3 comunidades rurales que pertenecen al municipio de Maxcanú, situado al poniente de la península de Yucatán,

Hiperplasia epitelial multifocal en México

México, entre los paralelos 20°33" y 20°46" latitud norte y los meridianos 89°53" y 90°24" de longitud oeste. El estudio se realizó en tres escuelas de nivel preescolar y en 3 de nivel primaria, situadas en las localidades rurales de Kochol, Chunchucmil y Santa Teresa de Coahuila. Se incluyó a todos los infantes de 3 a 13 años que cursaron estos niveles durante el ciclo escolar 2013/2014. Todos los padres o tutores de los niños incluidos en el estudio firmaron cartas de consentimiento informado.

Para la obtención de los datos se realizó un examen clínico de la cavidad bucal de todos los niños, haciendo una búsqueda intencionada de lesiones compatibles con las descritas para la HEM; a todos aquellos que presentaron las lesiones se les realizó una entrevista para recabar información clínica y epidemiológica, dependiendo de la edad del paciente se hizo directamente o a su madre. Previamente a la toma de muestra se realizó limpieza de la cavidad oral mediante enjuague con agua purificada y posteriormente se tomó una muestra de células de la mucosa oral en las zonas de lesiones mediante un hisopo de dacrón, que fue depositado en una solución de etanol al 50% y almacenadas a temperatura ambiente.

La extracción del ADN total se realizó por medio de un estuche comercial (DNAeasy Blood and Tissue Kit de Qiagen) de acuerdo a las instrucciones del fabricante. Para evaluar la calidad del ADN se amplificó un segmento de 260 pb., del gen de β -globina empleando los oligonucleótidos PC04 (5'-3 GAA GAG CCA AGG ACA GGT AC) y GH20 (5'-3CAA CTT CAT CCA CGT TCA CC). La mezcla de reacción incluyó: buffer de PCR 1X, 200 mM de dNTP's (dATP, dGTP, dCTP y dUTP), 3 mM de MgCl₂, 50 pmol de cada uno de los oligonucleótido, 1U de Taq polimerasa y 200 ng de ADN. La amplificación se llevó a cabo en un termociclador de la marca BIORAD modelo C100 Touch™ Thermal Cyler con las siguientes condiciones: desnaturalización inicial: 1 ciclo de 9 min a 95°C; 38 ciclos: 1 min a 95°C, 1 min a 55°C y 1 min a

72°C, al concluir un ciclo de 5 min a 72°C. Los productos de amplificación fueron analizados mediante electroforesis en gel de acrilamida al 8% teñido con plata y marcador de peso molecular de 50pb. (14)

La identificación del VPH 13 se realizó mediante amplificación de 240 pb del gen L1 del VPH, utilizando los siguientes iniciadores: F 5'-AAATCCCAGCAGAATTATAT-3', R 5'-AAAGAGATGATGTAGTGGC-3', en una mezcla de reacción de 50 μ l que contiene los siguientes reactivos: 200mM de dNTP's, 3mM de MgCl₂, 50pmol de cada iniciador, solución amortiguadora 1X, 1U de Taq polimerasa, 200ng de ADN y cbp, 50 μ l de agua grado biología molecular. El esquema de amplificación que se utilizó fue el siguiente: desnaturalización inicial: 94°C por 4 minutos (1 ciclo), desnaturalización: 94°C por 30seg (38 ciclos), alineamiento: 50°C por 30seg (38 ciclos), elongación: 72°C por 30seg (38 ciclos), elongación final: 72°C por 10 minutos (1 ciclo). (10) Muestras previamente identificadas como positivas a VPH 13 fueron utilizadas como control positivo y como control negativo se utilizó la mezcla de reacción sin ADN. Los productos de amplificación fueron analizados mediante electroforesis en gel de acrilamida al 8% teñido con plata y marcador de peso molecular de 50pb.

RESULTADOS

La pirámide poblacional de 3 a 13 años en las tres comunidades estudiadas era de 740 personas al momento del estudio, de las cuales 525 (71%) fueron incluidas. De acuerdo a la comunidad de procedencia 92 (17.5%) residen en Coahuila, Yuc; 168 (32.0%) en Chunchucmil, Yuc y 265 (50.5%) en Kochol, Yuc. Del total de los sujetos incluidos 272 (51.80%) son mujeres y 253 (48.2%) hombres; la media de la edad fue de 8.0 años (D.E. 2.703).

La prevalencia de HEM fue de 11.8% (62/525); 41 (66%) eran de Kochol, 13 (21%) de Chunchucmil y 8 (13%) de Coahuila. La prevalencia por comunidad fue en orden descendiente:

Kochol 15.5% (41/265), Coahuila 8.7% (8/92) y Chunchucmil 7.7% (13/168). Respecto a la distribución de la patología por género, las niñas tuvieron una frecuencia ligeramente superior 12.13% contra 11.46% en los niños, y del total de casos detectados el 53% se presentó en niñas y el 47% en varones.

La prevalencia de HEM según la edad fue similar en niños y niñas; el grupo más afectado fueron los de 13 años, de los cuales el 30% tenían manifestaciones clínicas (**Figura 1**). El tiempo de evolución de las lesiones tuvo un rango de 1 a 42 meses, con una media de 16.7 meses (D.E. 9.590) (**Figura 2**).

Al interrogatorio intencionado para identificar otros miembros de la familia (incluyendo abuelos, tíos, primos) con HEM el 53% respondieron afirmativamente, siendo los hermanos y primos los más afectados. Una abuela, dos madres y 3 tías también presentan la patología. Dos pacientes femeninas gemelas resultaron afectadas de igual manera.

En cuanto a la presentación clínica, las lesiones eran pápulo-nodulares, sésiles y resistentes. El 73% tenían más de una lesión y en el 87% confluían. En el 55% de los pacientes las lesiones tenían superficie lisa, 3.23% rugosa y el 42% mixta, todas las lesiones del mismo color que la mucosa sana que las circunda (**Cuadro 1**). El

labio inferior fue la región anatómica más afectada 51 de los niños con HEM presentaron lesiones en esta zona, le siguió en frecuencia la lengua 22 niños tenían lesiones en este órgano, siendo el borde la región más afectada, 16 niños presentaron lesiones en labio inferior y 8 en mucosa yugal.

Del total de muestras tomadas dos fueron negativas a β -globina humana, las 60 restantes todas amplificaron la banda de 240 pb correspondiente al VPH 13.

DISCUSIÓN

La HEM es considerada una patología poco frecuente, casi exclusivamente de grupos étnicos. Ha sido descrita previamente en México como se menciona en los antecedentes, pero dado que a la fecha hay 68 pueblos indígenas registrados (15) la información que se tiene es muy pobre y limitada. El estado de Yucatán, es uno de los que albergan al mayor grupo indígena de México, los Mayas. Estudios previos realizados por nuestro grupo han descrito la patología, y caracterizado la infección viral en comunidades rurales del estado de Yucatán, México (9,13).

A nivel mundial son pocos los trabajos que reportan prevalencias, la mayoría es descripción de casos clínicos, América Latina es la región con el mayor número de casos reportados. A la fecha la mayor prevalencia reportada es 37.7% en

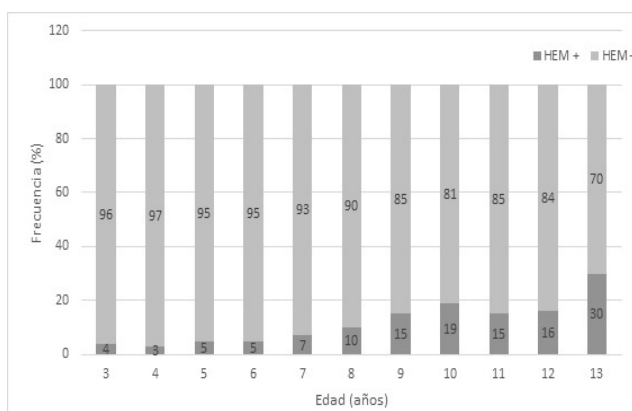


Figura 1. Distribución de Hiperplasia Epitelial Multifocal de acuerdo a edad

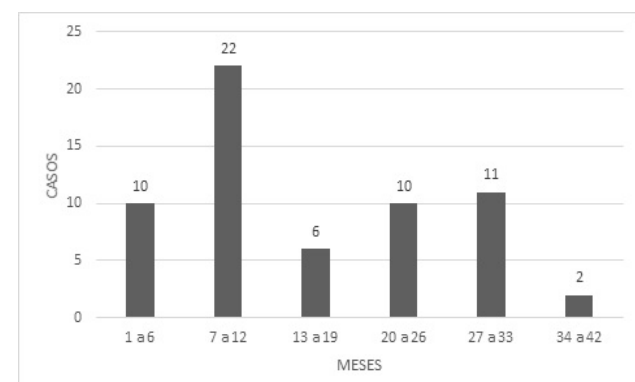


Figura 1. Tiempo de evolución las lesiones de Hiperplasia Epitelial Multifocal

**El total es de 61 debido a que un expediente no tenía ese dato

Cuadro 1
Presentación clínica de las lesiones

Superficie	Lisa	55%
	Rugosa	2%
	Lisa y rugosa	42%
Coloración	Normal	95%
	Pálida	5%
Número de lesiones	Única	27%
	Múltiple	73%
Confluencia de las lesiones múltiples	Sí	63%
	No	37%

niños escolares de la etnia Mórrope-Lambayaque de Perú (16). En nuestro estudio se encontró una prevalencia global de 11.8%, alcanzando hasta el 15,5% en una de las comunidades estudiadas, Ambas cifras son superiores a las reportadas por otros autores mexicanos; González-López encontró 7% y 1% en niños Mazahuas y mestizos respectivamente (12), Ledesma-Montes encontró 0.9% en la consulta externa dermatológica de un hospital de la ciudad de México (2).

Este es el segundo estudio nacional y el primero en Yucatán que realiza una búsqueda intencionada y sistemática de casos en más de una comunidad rural, los resultados ponen de manifiesto que la HEM en la zona maya del sureste mexicano tiene una de las prevalencias más altas reportadas a nivel mundial.

No existe duda del papel etiológico de los PVH 13 y 32 en HEM, en este estudio se puso de manifiesto que el genotipo 13 es el responsable de esta patología, lo que concuerda con lo reportado previamente para esta zona (9, 13) El PVH 13 fue identificado por primera ocasión en población mexicana con HEM en 1987, en siete casos (17). En 2004, este mismo genotipo se encontró en 17 pacientes de 20 estudiados, en ninguno se encontró el genotipo 32 (18). Aunque las evidencias actuales no han puesto de manifiesto al genotipo 32 en población mexicana, dada la gran diversidad de los grupos indígenas del país es importante hacer

la búsqueda intencionada en diversas etnias para poder afirmar que este virus no circula en México en este grupo de pacientes.

Estudios realizados por nuestro grupo de trabajo y otros autores han puesto de manifiesto la presencia de la enfermedad en más de un miembro de la familia (3, 9, 19). Es por ello que uno de los objetivos fue investigar por medio de interrogatorio a los niños o sus padres la presencia de la patología en familiares de los afectados. Se encontró que el 53% de los niños con HEM tenían algún familiar con lesiones similares, primordialmente hermanos y primos. Lo anterior puede ser explicado por predisposición genética o transmisión del virus dentro de la familiar.

El complejo mayor de histocompatibilidad responsable de la susceptibilidad o resistencia poblacional a patología específicas ha sido estudiado para esta patología en pacientes mexicanos, en que se determinó que el alelo HLA-DR4 (DRB1 * 0404) está asociado a la presencia de la enfermedad (18).

La transmisión intra domiciliar por uso común de objetos como cubiertos, vasos, tazas, cepillos de dientes etc, ha sido sugerida por varios autores, aunque nunca se ha demostrado. Un estudio previo reportó la presencia de virus libres en saliva de pacientes lo que puede ser la fuente de contaminación (9).

La presencia de lesiones en sujetos adultos es poco frecuente ya que la evolución natural de la enfermedad es a la remisión; sin embargo en este estudio se encontró familiares adultos, madres y tías, con la patología. La persistencia de las lesiones podría ser una característica de los Mayas, ya que su presencia en adultos se ha documentado en diversas comunidades, uno de los casos más representativos en una mujer de 78 años que vive en una comunidad rural del área de Yucatán, que refiere tener las lesiones desde la infancia. (Datos no publicados).

Es importante que todos los profesionales de la salud que trabajan en las comunidades rurales

del país conozcan la patología para identificarla y tratarla adecuadamente. No menos importante es poder explicar que aunque el PVH es la causa de las lesiones, no existe connotación sexual en la adquisición de la infección y finalmente pero no menos importante recalcar la necesidad de no compartir objetos contaminados con saliva de los pacientes.

REFERENCIAS

1. **De la Teja-Angeles E, Martínez-Sandoval B, Tellez-Rodríguez J, Ramírez-Paredes LF, Durán-Gutiérrez A, Cadena-Galdós A.** Hiperplasia epitelial multifocal. Manifestaciones bucales en niños. Revisión de la literatura. *Acta Pediatr Mex* 2008 Enero-Febrero; 29(1):31-35.
2. **Ledesma-Montes C, Vega-Memije E, Garcés-Ortíz M, Cardiel-Nieves M, Juárez-Luna C.** Multifocal epithelial hyperplasia. Report of nine cases. *Med Oral Patol Oral Cir Bucal* 2005 Nov; 10(5): 394-401.
3. **Cordoba L and Jiménez C.** Hiperplasia epitelial multifocal, reporte familiar-Revisión de la literatura. *Revista Latinoamericana de Ortodoncia y Odontopediatría* 2006. [Cosultado 4 Mayo 2014]. Disponible en URL: http://www.ortodoncia.ws/publicaciones/2006/hiperplasia_epitelial_multifocal.asp
4. **Rosa LN, Gedoz L, Hildebrand LC, Carvalho A, Chevarria MG.** Hiperplasia epitelial focal: ¿por qué Enfermedad de Heck. *Av Odontostomatol* 2003 Sep-Oct; 19(4):239-246.
5. **Navarro L, Ordaz K, Lacruz B, Moret Y.** Prevalencia de la hiperplasia epitelial focal en pacientes de las etnias Sanema y Yekuana. Estado de Bolívar. Venezuela. *Acta Odontol Venez* 2006 Sep; 44(3): 364-370.
6. **González LV, Gaviria AM, Sanclemente G, Rady P, Tying SK, Carlos R, et al.** Clinical, histopathological and virological findings in patients with focal epithelial hyperplasia from Colombia. *International Journal of Dermatology* 2005 April; 44(4): 274-279.
7. **Martins WD, De Lima AAS, Vieira S.** *International Journal Paediatric Dentistry* 2006 Jan; 16(1): 65-68.
8. **Carlos R and Sedano HO.** Multifocal papilloma virus epithelial hyperplasia. *Oral Surg Oral Med Oral Pathol.* 1994 Jun; 77(6):631-635.
9. **Lopez-Villanueva ME, Conde-Ferrández L, Ayora-Talavera G, Cerón-Espinosa JD, González-Losa MR.** Human papillomavirus 13 in a Mexican Mayan community with multifocal epithelial hyperplasia: could saliva be involved in household transmission? *EJD* 2011 July; 21(3):396-400.
10. **Cuberos V, Perez J, Lopez CJ, Castro F, González LV, Correa LA, et al.** Molecular and serological evidence of the epidemiological association of HPV 13 with focal epithelial hyperplasia. A case: control study. *J Clin Virol* 2006 Jan; 37(1): 21-26.
11. **Beaudenon S, Praetorius F, Kremsdorf D, Lutzer M, Worsaae N, Pehau-Arnaudet G, et al.** A new type of human papillomavirus associated with oral focal epithelial hyperplasia. *J Investigative Dermatology* 1987 Feb; 88(2):130-135.
12. **Gonzalez-Lopez BS.** Hiperplasia epitelial focal en la cavidad bucal. Reporte de casos en dos comunidades del Estado de México. *Ciencia Ergo Sum* 1999 Nov; 6(3): 253-256.
13. **Gonzalez-Losa MR, Suarez-Allen RE, Canul-Canche J, Conde-Ferrández L, Eljure-Lopez N.** Multifocal epithelial hyperplasia in a community in the Mayan area of Mexico. *Int J Dermatol* 2011 March 50(3); 304-309.
14. **Saiki RK, Scharf S, Faloona F, Mullis KB, Horn GT, Erlich HA, et al.** Enzymatic amplification of beta-globin genomic sequences and restriction site analysis for diagnosis of sickle cell anemia. *Science* 1985 Dec; 230(4732): 1350-1354.
15. **Secretaría de Educación Pública. Conaculta. Sistema de Información Cultural [Cosultado 20 Julio 2014].** Disponible en URL: http://sic.conaculta.gob.mx/lista_nuevos.php?table=grupo_etnico&estado_id=&municipio_id=
16. **Guevara A, Blondet J, Llerena V.** Prevalencia y distribución de la Hiperplasia Epitelial Focal en la población escolar de Mórrope - Lambayaque - Perú. *Folia Dermatol Peru* 2003 Abr; 14(1):15-20.
17. **Hernandez-Jauregui P, Eriksson A, Perez-Tamayo R, Pettersson U, Moreno-Lopez J.** Human Papillomavirus type 13 in focal epithelial hyperplasia among Mexicans. *Arch Virol* 1987 Jan; 93(1-2): 131-137.
18. **García-Corona C, Vega-Memije E, Mosqueda-Taylor A, Yamamoto-Furusho JK, Rodriguez-Carreón AA, Ruiz-Morales JA, et al.** Association of HLA-DR4 (DRB1 *0404) with Human Papillomavirus Infection in Patients with Focal Epithelial Hyperplasia. *Archives of dermatology* 2004 Dec; 140(10):1227-1231.
19. **Lama- González E, Conde-Ferrández L, Puerto-Solís, González-Losa MR.** Detección del papilomavirus 13 en pacientes con hiperplasia epitelial multifocal y sus familiares asintomáticos. *Revista Odontológica Latinoamericana* 2012 Julio; 4:29-32.