

## Linfangioleiomiomatosis pulmonar. No olvidar la importancia del neumotórax como expresión clínica inicial

Stephanie López-Romero<sup>1</sup>, Hirian Alonso Moshe Barrera-Pérez<sup>2</sup>, Gary Kosai Vargas-Mendoza<sup>1</sup>, Arturo Cortés-Tellés<sup>1\*</sup>.

<sup>1</sup>Departamento de Neumología y Cirugía de Tórax. Hospital Regional de Alta Especialidad de la Península de Yucatán; <sup>2</sup>Anatomía Patológica ANAPAT. Mérida, Yucatán. México

### ABSTRACT

#### **Pulmonary lymphangioleiomyomatosis. Do not forget the importance of the pneumothorax as an initial expression**

Pulmonary lymphangioleiomyomatosis (PL) is a diffuse cystic lung disease with a low prevalence that affects women between the 3rd and 5th decade of life. Common clinical symptoms are progressive dyspnea, recurrent spontaneous pneumothorax (SPN) and chylothorax. The diagnosis of PL is unfrequently achieved during the diagnostic approach of a recurrent SPN due to its low rate of presentation as an initial expression of the disease.

Here we report a case of a woman of the 5th decade of life with a clinical background of recurrent SPN and progressive dyspnea during the past 4 years, she underwent multiple surgical interventions (placement of pleural tubes) as management of recurrent SPN, however, without a clinical diagnosis. She was referred to our hospital with a clinical diagnosis of bronchopleural fistula. A high-resolution computed tomography (HRCT) scan of the chest was performed during initial evaluation, in which multiple heterogeneous cystic images were observed in the lung parenchyma, also, a bilateral pneumothorax was confirmed. Histopathological analysis of lung tissue obtained by video-assisted thoracic surgery (VATS) confirmed pulmonary PL.

### RESUMEN

La linfangioleiomiomatosis (LAM) pulmonar es una enfermedad quística difusa de baja prevalencia que afecta a las mujeres entre la 3ª y 5ª décadas de vida. Dentro de las manifestaciones clínicas más comunes se encuentra la disnea progresiva, neumotórax espontáneo

#### **Historial del artículo**

Recibido: 19 ago 2019

Aceptado: 6 jul 2020

Disponible en línea: 1 sep 2020

#### **Palabras clave**

Disnea, neumotórax, enfermedades pulmonares intersticiales, quistes pulmonares, linfangioleiomiomatosis.

#### **Keywords**

Dyspnea, pneumothorax, interstitial lung disease, pulmonary cysts, lymphangioleiomyomatosis.

Copyright © 2020 por autores y Revista

Biomédica.

Este trabajo está licenciado bajo las atribuciones de la *Creative Commons* (CC BY).

<http://creativecommons.org/licenses/by/4.0/>

\*Autor para correspondencia:

Arturo Cortés-Tellés M.D. M.Sc., Departamento de Neumología y Cirugía de Tórax, Hospital Regional de Alta Especialidad de la Península de Yucatán. Calle 7 No. 433 por 20 y 22. Fracc. Altavista. Teléfono y Fax: + 52 (999) 9427600. Extensión 54302.

E-mail: [dr\\_morenheim@hotmail.com](mailto:dr_morenheim@hotmail.com)

<http://revistabiomedica.mx>.

(NE) recurrente y el quilotórax. El diagnóstico de LAM se realiza en raras ocasiones durante el abordaje diagnóstico de un NE recurrente, debido a su baja frecuencia de presentación como expresión inicial de la enfermedad.

Presentamos el caso de una mujer de la 5ª década de vida con antecedente de dos eventos de NE y disnea progresiva de 4 años de evolución que fue sometida a múltiples intervenciones quirúrgicas (colocación de sondas pleurales) como manejo del NE recurrente, no obstante, sin una conclusión etiológica. Fue referida a nuestro hospital con el diagnóstico de fístula broncopleurale. En el abordaje inicial, una tomografía axial computarizada de alta resolución (TACAR) de tórax evidenció múltiples imágenes quísticas heterogéneas en el parénquima pulmonar y confirmó la presencia de neumotórax bilateral. El análisis histopatológico del tejido pulmonar obtenido mediante cirugía video-asistida del tórax (VATS) confirmó el diagnóstico de LAM pulmonar.

## INTRODUCCIÓN

La linfangioleiomiomatosis pulmonar es una enfermedad quística difusa, agrupada dentro de las enfermedades pulmonares intersticiales de etiología no bien definida (1,2). Se trata de una enfermedad de compromiso multisistémico, poco frecuente, que tiene predominio en la mujer entre la 3ª y 5ª décadas de la vida. La incidencia se encuentra entre 3.4–7.8 casos por millón de mujeres (3). Se caracteriza por la existencia de una proliferación de células musculares lisas atípicas, que progresivamente ocluyen vías aéreas, vasos linfáticos y sanguíneos, lo que lleva a una pérdida progresiva de la función pulmonar (1,2). Dentro de su expresión clínica se distinguen dos grupos: 1) forma esporádica (LAM-E) y 2) la asociada con el complejo de esclerosis tuberosa (LAM-CET), ésta última representa entre 30–40 % del total de casos con LAM (4,5). Las manifestaciones clínicas se caracterizan por disnea progresiva (83 %) y/o NE unilateral recurrente (75 %). Otros síntomas incluyen tos no productiva, hemoptisis, quilotórax, angiomiolipomas y ascitis quillosa (6,7). Los pacientes que expresan disnea y/o NE recurrente

pueden tener un retraso en el diagnóstico debido a confusiones con otras enfermedades pulmonares crónicas durante su abordaje inicial (1,5,8).

Dentro de las guías más importantes sobre el abordaje diagnóstico de LAM, se sugiere realizar una TACAR de tórax que confirme la existencia de quistes heterogéneos y difusos en el parénquima pulmonar y, en caso de tener disponibilidad, la medición sérica del factor de crecimiento derivado del endotelio vascular (VEGF-D). El estándar de oro diagnóstico es el análisis histopatológico de la biopsia del tejido pulmonar afectado, tomada a través de VATS (8). El pronóstico es variable y guarda una estrecha relación con la identificación temprana de la enfermedad, todo retraso evoluciona progresivamente hacia falla respiratoria y muerte.

Así entonces, los objetivos de éste manuscrito son presentar un caso con LAM cuya expresión inicial es infrecuente, NE bilateral recurrente y reforzar la importancia del abordaje diagnóstico estructurado.

## PRESENTACIÓN DEL CASO

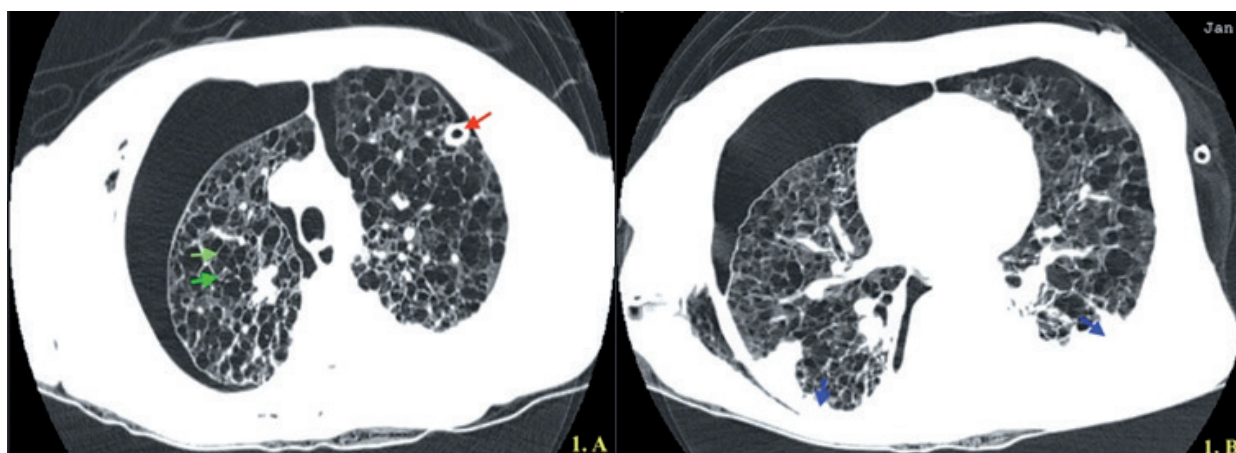
Mujer de la 5ª década de la vida, soltera, dedicada al hogar, entre los antecedentes de relevancia: exposición a humo de biomasa sin historia de síntomas respiratorios o enfermedad pulmonar crónica. Niega consumo de tabaco. Antecedentes gineco-obstétricos: nuligesta, ciclos menstruales irregulares, episodios de sangrado uterino anormal secundario a miomatosis ameritando histerectomía a los 32 años. Tiene antecedente de dos hospitalizaciones en los últimos dos años por NE, ambos eventos resueltos mediante la colocación de sonda pleural, sin conclusión diagnóstica.

El padecimiento actual se remonta a dos semanas de evolución con disnea progresiva evaluada mediante la escala mMRC (modified Medical Research Council) de mMRC2 a mMRC3, tos con expectoración e incremento de la temperatura corporal. Acude a evaluación médica donde se documenta hipoxemia al aire ambiente ( $\text{SpO}_2$  74 %) y una radiografía de tórax reveló neumotórax bilateral. Con base en los hallazgos, se le colocaron sondas pleurales bilaterales y se le administró oxígeno suplementario vía mascarilla facial a 5 l/

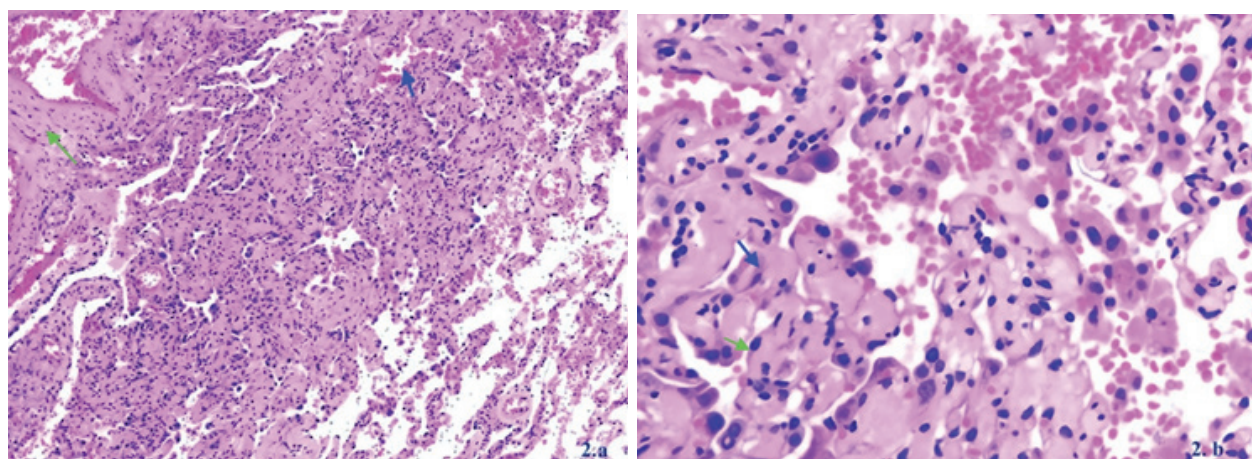
min que le permitió mantener una  $\text{SpO}_2$  de 92 %. La radiografía de control mostró subexpansión pulmonar bilateral, ante lo cual, fue referida a nuestra institución con la sospecha de fístula broncopleurale.

A su ingreso, se realizó una TACAR de tórax que confirmó la presencia de una enfermedad quística difusa del pulmón y se corroboró el neumotórax bilateral (Figura 1 a y b). Se intervino mediante VATS derecha, los hallazgos transoperatorios incluyeron fístula broncopleurale del lóbulo superior derecho y degeneración quística de todo

el parénquima pulmonar. Se realizó biopsia del tejido pulmonar con cierre de fístula broncopleurale y pleurodesis química con yodopovidona. El informe histopatológico reportó proliferación estromal de células fusiformes a epitelioides con núcleos de cromatina densa, sin atipias (Figura 2 a y b). Asimismo, nódulos y cordones revestidos por células endoteliales con cambios reactivos y quistes alveolares con hemorragia focal. La integración de los datos confirmó LAM pulmonar.



**Figura 1.** Tomografía de alta resolución del tórax. A) Se observan múltiples lesiones quísticas de pared delgada (flechas verdes), distribuidas de manera difusa, rodeados de parénquima pulmonar normal, comprometiendo varios segmentos de forma bilateral. Se aprecia tubo pleural en hemitórax izquierdo (flecha roja). B) Lesiones quísticas de morfología variable, con presencia de opacidad homogénea (flechas azules) que delimita lóbulo inferior en ambos hemitórax posiblemente en asociación con engrosamiento pleural difuso (paquipleuritis).



**Figura 2.** Biopsia de parénquima pulmonar teñido con Hematoxilina-Eosina. a) Arquitectura pulmonar con presencia de quistes alveolares y hemorragia focal (flecha azul), proliferación estromal de células fusiformes a epitelioides (flecha verde), rodeadas por alveolos conservados (Fotomicrografía a 10x). b) Proliferación de células fusiformes (flecha azul) y algunas de aspecto epitelioides con núcleos de cromatina densa (flecha verde), sin atipias. Estas células forman nódulos y cordones revestidos por células endoteliales con cambios reactivos. (Fotomicrografía a 40x).



En el periodo posoperatorio, se mantuvo bajo ventilación mecánica invasiva (VMI), con incremento paulatino en el soporte respiratorio. Además, presenta datos de inestabilidad hemodinámica requiriendo uso de vasopresores sin respuesta, se documenta asistolia irreversible a maniobras.

## DISCUSIÓN

Se define como NE a la presencia de aire en la cavidad pleural en ausencia de traumatismo, confirmado por estudio de imagen (radiografía o TAC de tórax). Se clasifica como primario (NEP, factores de riesgo sin enfermedad pulmonar adyacente) y secundario (NES, asociado a cambios crónicos del parénquima pulmonar). La incidencia es de 18-28 casos por 100,000 varones y 1.2-6 casos por 100,000 mujeres (9). Por otro lado, la prevalencia de NE bilateral se estima entre 1 a 1.3 % de los casos (10). Con base en la mejor evidencia disponible, no conocemos un registro sistematizado de casos con NE bilateral que permita contrastar el presente caso, no obstante, entre los factores de riesgo para NE bilateral se incluyen personas de talla alta y delgadas, historia de tabaquismo, enfermedades pulmonares crónicas o quísticas difusas, entre otros (11).

En casos con LAM pulmonar, 40-80 % presentan NE unilateral durante el curso de la enfermedad. La tasa de recurrencia ipsilateral es de alrededor del 70-75 % en 2 y 3 años. Se ha informado que algunos casos con LAM pulmonar tienen 2 ó 3 eventos de NE antes de diagnosticarse (10). Por otro lado, la presentación de un NE bilateral como expresión inicial en pacientes con LAM ocurre sólo en un 4% y conlleva una elevada tasa de mortalidad asociada a fallo respiratorio con requerimiento de ventilación mecánica invasiva (VMI) como ocurrió en el presente caso (12).

En LAM pulmonar, el diagnóstico temprano impacta en el pronóstico de supervivencia. Se ha informado que entre las causas que contribuyen a retrasos en el diagnóstico se incluyen similitudes en la expresión clínica de asma o enfermedad pulmonar obstructiva crónica (EPOC) (1). Para ello, se recomienda la evaluación complementaria

mediante pruebas de función respiratoria (8). Los casos con LAM pulmonar tienen mayor compromiso en la capacidad de difusión de monóxido de carbono (DLco) al contrastarse con pruebas que evalúan la mecánica respiratoria, por ejemplo, espirometría. Cuando la DLco alcanza valores iguales o menores al 40 % del valor predicho, tiene una asociación considerable con la expresión clínica de disnea. Incluso, se ha documentado que los cambios en la DLco ocurren más temprano que los observados por espirometría (13). Lamentablemente, nuestro reporte de caso y debido a las condiciones que presentaba la paciente, no nos permitió evaluar la función pulmonar.

Con base en el tiempo de evolución, existen reportes de casos con LAM pulmonar y NE recurrente que han tenido retrasos en el diagnóstico hasta por 4 años como ocurrió con el presente caso (1,10). También se ha identificado que cuando un caso con LAM se expresa inicialmente como NE, tiene anomalías estructurales en el parénquima pulmonar (quistes heterogéneos), sin embargo, conserva la función pulmonar y las manifestaciones clínicas son progresivas. Por otro lado, cuando los casos con LAM pulmonar debutan con manifestaciones clínicas (disnea) tienen mayor compromiso en la función respiratoria y en el parénquima pulmonar. Los cambios en la función pulmonar de los pacientes con LAM correlacionan con los hallazgos en la TACAR de tórax, al igual que con el reporte histopatológico de aquellos casos con progresión de la enfermedad (6,14).

Finalmente, acorde con las guías vigentes, todo caso que debuta como NE debe tener un abordaje diagnóstico estructurado y la evaluación inicial debe incluir estudios de imagen (TACAR), pruebas de función pulmonar e idealmente si se confirma alguna alteración estructural en el parénquima pulmonar, realizar una biopsia para confirmar la etiología oportunamente (13).

## CONCLUSIONES

La expresión de NE bilateral en casos con LAM pulmonar es infrecuente. La recurrencia de un NE debe conllevar un abordaje estructurado para

confirmar el diagnóstico. En casos con LAM pulmonar el retraso en el diagnóstico se relaciona con progresión de la enfermedad y elevada mortalidad.

## BIBLIOGRAFÍA

1. Henske EP, McCormack FX. Lymphangioleiomyomatosis - a wolf in sheep's clothing. *J Clin Invest*. 2012 Nov; 122(11): 3807-16. doi:10.1172/JCI58709.
2. American Thoracic Society, European Respiratory Society. International multidisciplinary consensus classification of the idiopathic interstitial pneumonias. *Am J Respir Crit Care Med*. 2002 Jan; 165(2):277-304. doi: 10.1164/ajrccm.165.2.ats01.
3. McCormack FX. Lymphangioleiomyomatosis: a clinical update. *Chest*. 2008 Feb; 133(2):507-16. doi: 10.1378/chest.07-0898.
4. Torre O, Elia D, Caminati A, Harari S. New insights in lymphangioleiomyomatosis and pulmonary Langerhans cell histiocytosis. *Eur Respir Rev*. 2017 Sep; 26: 170042. doi: 10.1183/16000617.0042-2017.
5. Harknett EC, Chang WYC, Byrnes S, Johnson J, Lazor R, Cohen MM, et al. Use of variability in national and regional data to estimate the prevalence of lymphangioleiomyomatosis. *QJM* 2011 Nov; 104(11):971-9. doi: 10.1093/qjmed/hcr116.
6. Mavroudi M, Zarogoulidis P, Katsikogiannis N, Tsakiridis K, Huang H, Sakkas A, et al. Lymphangioleiomyomatosis: current and future. *J Thorac Dis*. 2013 Feb; 5(1): 74-9. doi: 10.3978/j.issn.2072-1439.2013.01.03.
7. Taveira-DaSilva AM, Moss J. Clinical features, epidemiology, and therapy of lymphangioleiomyomatosis. *Clin Epidemiol*. 2015 Apr; 2015: 249-57. doi: 10.2147/CLEP.S50780.
8. Meraj R, Wikenheiser-Brokamp KA, Young LR, McCormack FX. Lymphangioleiomyomatosis: new concepts in pathogenesis, diagnosis, and treatment. *Semin Respir Crit Care Med*. 2012 Oct; 33(5): 486-97. doi:10.1055/s-0032-1325159.
9. MacDuff A, Arnold A, Harvey J, on behalf of the BTS Pleural Disease Guideline Group. Management of spontaneous pneumothorax: British Thoracic Society pleural disease guideline 2010. *Thorax*. 2010 Aug; 65(Suppl 2): ii18-31. doi:10.1136/thx.2010.136986.
10. Akcam TI, Kavurmaci O, Ergonul AG, Aydin S, Turhan K, Cakan A, et al. Analysis of the patients with simultaneous bilateral spontaneous pneumothorax. *Clin Respir J*. 2018 Mar; 12(3):1207-11. doi: 10.1111/crj.12652.
11. Huang TW, Cheng YL, Tzao C, Hung C, Hsu HH, Chen JC, et al. Factors related to primary bilateral spontaneous pneumothorax. *Thorac Cardiovasc Surg* 2007; 55(5): 310-2. doi: 10.1055/s-2007-964902.
12. Young LR, Almoosa KF, Pollock-Barziv S, Coutinho M, McCormack FX, San SA. Patient perspectives on management of pneumothorax in lymphangioleiomyomatosis. *Chest*. 2006 May; 129(5):1267-73. doi: 10.1378/chest.129.5.1267.
13. McCormack FX, Gupta N, Finlay GR, Young LR, Taveira-DaSilva AM, Glasgow CG, et al. Official American Thoracic Society/Japanese Respiratory Society Clinical Practice guidelines: Lymphangioleiomyomatosis diagnosis and management. *Am J Respir Crit Care Med*. 2016 Sep; 194(6): 748-61. doi: 10.1164/rccm.201607-1384ST.
14. Hayashida M, Seyama K, Inoue Y, Fujimoto K, Kubo K. The epidemiology of lymphangioleiomyomatosis in Japan: a nationwide cross-sectional study of presenting features and prognostic factors. *Respirology*. 2007 Jul; 12(4):523-30. doi: 10.1111/j.1440-1843.2007.01101.x.