

Estimulación cerebral profunda para la enfermedad de Parkinson: criterios de selección, abordaje quirúrgico, efectos secundarios y controversias

Roberto Leal-Ortega^{1*}

¹Universidad Marista de Mérida. Mérida, Yucatán, México.

ABSTRACT

Deep brain stimulation for Parkinson's disease: selection criteria, surgical approach, side effects, and controversies.

Parkinson's disease (PD) is the second most common neurodegenerative disease. It affects 6 million people worldwide and this amount will increase in the upcoming years. Management consists of a combination of drugs, physical therapy, and advanced therapies that include devices for parenteral use (apomorphine pumps and intestinal levodopa), ablative surgery, and functional surgery. Deep brain stimulation (DBS) is a modality in which electrical stimuli is delivered through electrodes implanted in deep nuclei of the brain that are connected to a pulse generator; it is a technique used worldwide with more than 150,000 operated patients. This procedure can control motor and some non-motor symptoms that have been failed to control by medical treatment. Briefly, a good candidate for DBS is one who has had PD for at least 5 years, a good response to levodopa, motor complications from treatment, and an adequate cognitive-psychiatric profile. During the procedure, the neurosurgeon uses stereotactic coordinates to direct the electrodes to the selected nucleus while the neurologist monitors cell physiology so they can be placed in the exact site. There are significant but preventable and treatable complications during the procedure and postoperatively. In 2016, our team performed the first surgery of this type in Mérida, Yucatán with successful results. The aim of this paper is to do a descriptive review of the selection process, the surgical intervention, complications, and the controversies on the use of DBS for PD.

Historial del artículo

Recibido: 2 dic 2020

Aceptado: 7 mar 2021

Disponible en línea: 1 may 2021

Palabras clave

Enfermedad de Parkinson, estimulación cerebral profunda, núcleo subtalámico, globo pálido interno.

Keywords

Parkinson's disease, deep brain stimulation, subthalamic nucleus, globus pallidus interna

Copyright © 2021 por autores y Revista Biomédica.

Este trabajo está licenciado bajo las atribuciones de la *Creative Commons* (CC BY).

<http://creativecommons.org/licenses/by/4.0/>

*Autor para correspondencia:

Roberto Leal-Ortega, Escuela de Medicina
Universidad Marista de Mérida, Periférico Norte,
Tablaje Catastral 13941, Carretera Mérida -
Progreso. C.P. 97300 Mérida, Yucatán, México
E-mail: robertolealo@p.marista.edu.mx
<https://revistabiomedica.mx>

RESUMEN

La enfermedad de Parkinson (EP) es la segunda enfermedad neurodegenerativa más frecuente. Afecta a 6 millones de personas en el mundo y esta cifra incrementará en los próximos años. El manejo consiste en la combinación de fármacos, fisioterapia y terapia avanzada que incluye dispositivos de uso parenteral (bombas de apomorfina y levodopa intestinal), cirugía ablativa y cirugía funcional. La estimulación cerebral profunda (ECP) consiste en la aplicación de estímulos eléctricos a través de electrodos implantados en núcleos profundos del cerebro que van conectados a un generador de impulsos (“marcapaso cerebral”); es una técnica aprobada mundialmente con más de 150,000 pacientes intervenidos. La cirugía puede controlar los síntomas motores y algunos no motores que han fallado al control por el tratamiento médico. En general, un candidato a ECP es aquel que tiene EP durante al menos 5 años, buena respuesta a la levodopa, complicaciones motoras por el tratamiento y perfil cognitivo-psiquiátrico adecuado. Durante el procedimiento el neurocirujano dirige por medio de estereotaxia los electrodos al núcleo seleccionado mientras el neurólogo monitorea la fisiología celular para que queden implantados en el sitio exacto. Existen complicaciones significativas, pero prevenibles y tratables; durante el procedimiento y en el postoperatorio. En el año 2016 nuestro equipo realizó con éxito la primera cirugía de ECP en Mérida, Yucatán. El objetivo de este trabajo es realizar una revisión descriptiva del proceso de selección, el procedimiento quirúrgico, los efectos secundarios y las controversias de esta técnica.

INTRODUCCIÓN

La enfermedad de Parkinson fue descrita por primera vez, como un síndrome neurológico, por James Parkinson en 1817. A más de 200 años de su ensayo “de la parálisis agitante” sus conceptos han resistido al paso del tiempo (1). En 2016, 6.1 millones de personas en el mundo tenían EP comparado con 2.5 millones en 1990; este incremento se ha atribuido a varios fenómenos: mejoría de los métodos diagnósticos, mayor conciencia de la

enfermedad, crecimiento de la población adulta mayor y, posiblemente, al incremento de exposición ambiental a pesticidas, solventes, metales, por mencionar algunos. (2). Actualmente unas 930,000 personas viven con EP en Estados Unidos (3). En México se ha reportado una incidencia creciente de 6.7 casos por 100,000 habitantes en 2014 a 9.5 en 2015 y hasta 10.3 en 2016 (4). De acuerdo con el conteo de población y vivienda del INEGI realizado en 2010, en Yucatán el 10.1% era población mayor de 60 años, lo cual implicaría que entre 1,975 y 3,950 personas tengan EP (5).

La EP se diagnostica clínicamente por la presencia de bradicinesia, temblor de reposo, rigidez y alteración de los reflejos posturales y la marcha. Adicionalmente, la EP tiene una multitud de manifestaciones no motoras, incluyendo alteraciones del ánimo, del sueño y disfunción autonómica (6, 7). Aún se desconoce su causa, pero factores genéticos y ambientales intervienen en su aparición. Patológicamente se define por la pérdida neuronal en la sustancia negra del mesencéfalo y acumulación de la proteína alfa sinucleína de forma diseminada en el cerebro (7). El tratamiento actual es sintomático y se basa en la combinación de fármacos, fisioterapia y terapia avanzada que incluye dispositivos de uso parenteral (bombas de apomorfina y gel de levodopa intestinal), cirugía ablativa y cirugía funcional (1, 7). La ECP surgió hace más de treinta años para el tratamiento de la EP: en 1987 Alim Benabid en Francia implantó el primer electrodo para ECP crónica en el cerebro humano afectado por la EP, abriendo la puerta para un tratamiento moderno y novedoso que ha beneficiado a más de 150,000 pacientes en el mundo (8). En Mérida, Yucatán, nuestro equipo de trabajo realizó la primera operación exitosa de ECP a un paciente con EP en 2016. Desde entonces es una opción terapéutica en la región.

Mecanismos de acción de la ECP

La ECP es una técnica en la que se implantan electrodos en regiones específicas del cerebro. Para la EP, las dianas más utilizadas son el núcleo subtalámico (NST) y la parte interna del globo

pálido (GPi). Los electrodos se conectan por un cable de extensión a un generador de impulsos implantable que proporciona el estímulo eléctrico con parámetros modificables en el núcleo deseado (Figura 1). El mecanismo exacto de cómo la ECP alivia los síntomas de la EP aún no se conoce por completo. Varias hipótesis explican parcialmente su modo de acción (Figura 2): inhibición de cuerpos celulares cercanos al campo eléctrico, excitación axonal, liberación de neurotransmisores, como la adenosina y el glutamato, dilatación de arteriolas e incremento de flujo sanguíneo regional y cambios en potenciales de campo locales que influyen en patrones oscilatorios en bandas β y θ (9 -11).

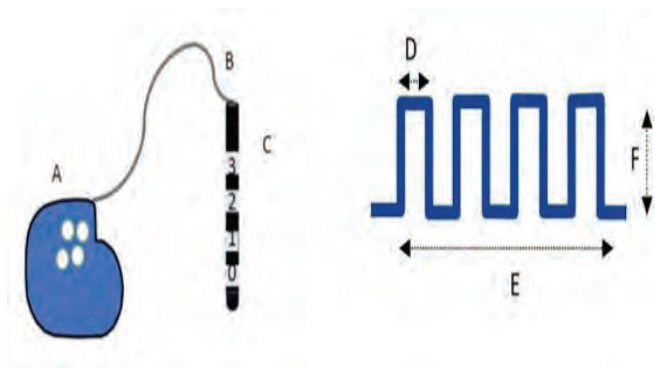


Figura 1. Ilustración de los elementos y parámetros básicos de la ECP. En la parte izquierda los elementos básicos para la estimulación cerebral profunda: A=generador de impulsos implantable, B=cable de extensión, C=electrodo multicontacto. Del lado derecho los principales parámetros de estimulación que se ajustan para asegurar que la diana cerebral escogida reciba la estimulación: D=ancho de pulso (duración de cada estímulo en microsegundos), E=frecuencia (número de pulsos por segundo en Hertz), F=amplitud o voltaje (intensidad del estímulo en volts o miliamperes).

Estudios electrofisiológicos en primates y pacientes muestran que los axones son más sensibles a la estimulación que los cuerpos celulares, por lo que la ECP produce bloqueo funcional de la transmisión de la información, un concepto conocido como “lesión informacional” (12). La “hipótesis de la disrupción” propone que la ECP activa terminales axonales del núcleo estimulado, induce liberación de neurotransmisores, y disocia las aferencias y eferencias en el núcleo. Lo anterior resulta en la

disrupción del flujo de información anormal en el circuito cortical-ganglios basales en las condiciones patológicas (13).

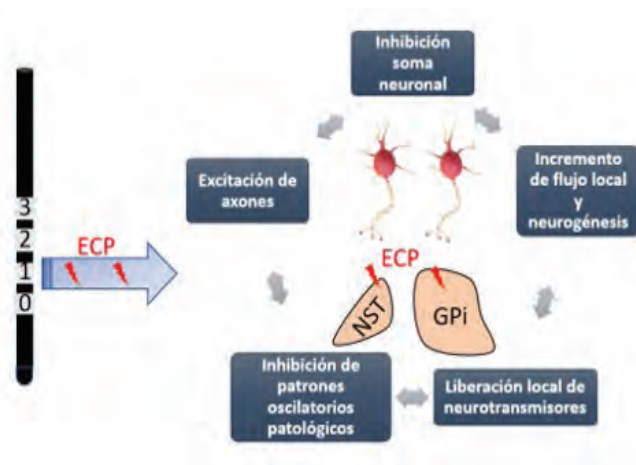


Figura 2. Mecanismo de acción de la estimulación cerebral profunda (ECP). Las dianas más frecuentemente estimuladas en la EP son el núcleo subtalámico (NST) y el globo pálido interno (GPi).

Manejo preoperatorio

La selección del paciente apropiado es el factor más crítico para el éxito de la ECP y requiere de un equipo multidisciplinario que incluya las siguientes especialidades: neurología con subespecialización en trastornos del movimiento, neurocirugía funcional, neuropsicología y psiquiatría.

1. Diagnóstico adecuado de la enfermedad de Parkinson

El neurólogo debe confirmar el diagnóstico de la EP utilizando criterios validados como los del Banco de Cerebros del Reino Unido (14) o los de la Sociedad Internacional de Parkinson y Trastornos del Movimiento (15). Para esto, se deben descartar por medio del examen clínico y estudios de neuroimagen otras causas de parkinsonismo, incluyendo los parkinsonismos atípicos, los secundarios y los heredo-degenerativos. La duración de la enfermedad también debe considerarse al seleccionar a un paciente para ECP; operar a pacientes con <5 años desde el comienzo de los síntomas puede erróneamente incluir a pacientes

con parkinsonismos atípicos, tales como: atrofia de múltiples sistemas, parálisis supranuclear progresiva, entre otros, que no se benefician del procedimiento (10). La ECP está contraindicada en personas con disfunción cognitiva severa, trastornos psiquiátricos no provocados por fármacos y riesgo alto de tener complicaciones por la cirugía por comorbilidad (16).

2. Demostración de buena respuesta al uso de levodopa

Todo paciente que se considere para ECP debe haber usado los medicamentos anti-parkinsonianos principales, incluyendo levodopa a dosis y tiempo adecuado; este fármaco es el estándar de oro para tratar la EP. La respuesta clínica a la levodopa es uno de los mejores factores predictivos del beneficio de la ECP (17). Se considera buena respuesta cuando existe mejoría $\geq 30\%$ en el puntaje de la parte III de la Escala Unificada de la Enfermedad de Parkinson (UPDRS) tras de la administración de una dosis supraumbral de levodopa después de haberse suspendido 12 horas, es decir, con el paciente clínicamente “apagado” por el retiro del fármaco (10, 17).

3. Indicaciones para cirugía

La ECP está aprobada para reducir algunos de los síntomas de EP avanzada en pacientes que responden a levodopa y que no se controlan con medicamentos. Típicamente, los pacientes están en etapas relativamente avanzadas con complicaciones motoras (fluctuaciones y/o discinesias) y duración promedio de la enfermedad de 12-15 años (18). El temblor severo que no responde a levodopa y otros medicamentos es otra indicación ya que mejora con ECP del NST y del núcleo intermedio ventral (ViM) del tálamo (19).

4. Edad, comorbilidad, enfermedad psiquiátrica y demencia

Aunque no hay límite de edad, los menores de 70 años toleran mejor el procedimiento y tienen mejores resultados. La comorbilidad más frecuente como la hipertensión arterial y la diabetes, así

como cualquier otra, deben controlarse antes de considerar la ECP (20). Los pacientes con desempeño neuropsicológico subóptimo pueden no ser candidatos ideales por riesgo de empeorar la función cognitiva después de la ECP. La psicosis y la demencia asociada a EP son contraindicaciones para cirugía (21).

5. Resonancia magnética preoperatoria

La resonancia magnética (RM) cerebral contrastada ayuda a excluir patologías distintas a la EP, constatar si existe atrofia cerebral importante, visualizar la circulación cercana al trayecto planeado del electrodo, determinar si hay anomalías vasculares y estructurales que puedan afectar la cirugía, así como para planear el procedimiento. Los pacientes con cambios vasculares extensos de sustancia blanca pueden tener parkinsonismo vascular (no se beneficia con ECP) o tener riesgo aumentado de infarto o hemorragia cerebral (21).

Abordaje quirúrgico: la operación.

1. Ajuste de medicamentos previos a la cirugía

Si el paciente toma antiagregantes plaquetarios, deberán suspenderse 7 días antes del procedimiento. En la cirugía tradicional, el paciente coopera para el registro intraoperatorio y la valoración del umbral de efectos secundarios de la estimulación; para esto requiere estar en estado clínico “apagado”, lo cual se obtiene suspendiendo la levodopa 12 horas antes del procedimiento. Los agonistas dopaminérgicos, como el pramipexol tienen vida más larga, por lo que es conveniente discontinuarlos al menos 48 horas antes del procedimiento. Otros medicamentos como la amantadina y anticolinérgicos se han asociado a confusión postquirúrgica, por lo que se aconseja retirarlos gradualmente días previos a la intervención (21, 22).

2. Localización estereotáxica

La forma habitual de implantar los electrodos requiere estudios de imagen cerebral detallados. En muchos centros, la imagen de resonancia magnética se realiza un día antes de la cirugía. El día del procedimiento se coloca el marco de

estereotaxia, ya sea en el cuarto o en el área de recuperación quirúrgica. A continuación, se realiza una tomografía computada (TC) con el marco puesto. Las mejores imágenes obtenidas de la RM (especialmente visualización detallada del núcleo) y de la TC (mejor definición de las estructuras en espacio) se fusionan en softwares especiales para planear la trayectoria (23).

En los últimos años, se ha implementado la ECP sin uso de marco de estereotaxia que tiene algunas ventajas con respecto al uso del método estándar, especialmente en la reducción del tiempo del procedimiento y la incomodidad del paciente; la eficacia y seguridad con estudios a largo plazo han sido comparables entre ambas técnicas (24).

3. Procedimiento quirúrgico

El paciente con el arco de estereotaxia *in situ* se coloca en posición supina en la mesa de operaciones con elevación de la cabeza 30 grados; un arco en C es posicionado alrededor de su cabeza. A continuación, se limpia con yodopovidona toda la cabeza del enfermo y el arco. Los pacientes entran al procedimiento con anestésicos locales y sedación leve para que puedan participar en la valoración de cambios de síntomas mientras se explora el núcleo seleccionado (25, 26). La anestesia general interfiere con la valoración clínica y el registro fisiológico por lo que su uso se reserva para situaciones especiales como movimientos incontrollables, ansiedad severa o en niños. El neurocirujano de nuestro equipo prefiere realizar una incisión lineal en el cuero cabelludo de aproximadamente 10 cm por delante de la cisura coronal, preservando el cabello (otros realizan incisiones verticales de aproximadamente 3 cm por cada lado). Luego, se hace un agujero que se extiende hasta la duramadre con una broca perforadora de 14 mm de diámetro conectada a un taladro eléctrico. A continuación, entra por puntos preseleccionados en ángulos de inclinación que suelen ser de 15-30 grados en plano sagital y de 50-70 grados en dirección anteroposterior para el NST; este punto de entrada puede modificarse, de tal forma que la trayectoria pase por la convexidad de un giro más que por un surco para evitar vasos sanguíneos (23, 26).

4. Registro fisiológico y valoración clínica intraoperatoria: el papel del neurólogo en el quirófano

El adecuado posicionamiento de los electrodos para estimulación crónica en el núcleo diana y, consecuentemente, el éxito de la operación requiere idealmente del registro electrofisiológico de la actividad neuronal, así como la valoración intraoperatoria de un neurólogo subespecialista en trastornos del movimiento que conozca la técnica. La exploración electrofisiológica se realiza usando microelectrodos y permite determinar la certeza de colocación del electrodo al hacer un mapeo y definir los bordes y la extensión del núcleo, ya que cada núcleo tiene patrones típicos de descarga neuronal (27). Una vez que la duramadre es abierta, el neurocirujano introduce una cánula con los microelectrodos (uno a tres microelectrodos con separación de 2 mm entre ellos), haciéndola avanzar en movimientos submilimétricos. La cánula va conectada a un amplificador de sonido y a una computadora por medio de la cual el neurólogo identifica patrones típicos de descarga neuronal a medida que se avanza por el tejido, es decir, escucha y observa la neurofisiología. En el caso de la ECP del NST es característica la presencia de puntas asimétricas de alta frecuencia con ráfagas de descarga y respuestas propioceptivas a los movimientos pasivos (28). Durante esta fase el neurólogo evalúa la respuesta a movimientos de las extremidades para corroborar la localización en el territorio motor del núcleo. La estimulación se usa también para informar la proximidad del microelectrodo con otras estructuras y estimar el rango de amplitud del estímulo eléctrico que puede aplicarse sin producir efectos secundarios.

5. Colocación del electrodo definitivo e inserción del generador de impulsos

Una vez terminado el microregistro se elige la mejor trayectoria para la colocación del electrodo definitivo, esto es donde: a) se detectó mayor densidad de neuronas sensoriomotoras del núcleo, b) los efectos adversos típicos se generaron a voltajes más altos y c) se observó mejoría clínica

importante en respuesta a la estimulación. Una vez que el electrodo se coloca en su destino, temporalmente se engancha a la hendidura del anillo del agujero del trépano y se fija con una tapa de silicona; luego, el resto del cable se enrolla por debajo del cuero cabelludo para prevenir que se jale accidentalmente durante el resto de la cirugía (23, 27). Después, si se decidió implantación bilateral de electrodos, se repite el mismo procedimiento en el otro hemisferio y se corrobora la adecuada posición por fluoroscopia. El siguiente paso es la colocación del generador de impulsos, que se realiza bajo anestesia general; se crea una “bolsa” subcutánea en la región infraclavicular izquierda, se tunelizan las conexiones del electrodo por el cuello y se enchufan al neuroestimulador (23). En la mayoría de los equipos, incluyendo el nuestro, se deja apagado el estimulador durante 2-4 semanas porque existe un efecto transitorio de beneficio clínico por la microlesión del núcleo producida por la colocación del electrodo, así como edema cerebral que debe reabsorberse.

Manejo postoperatorio

1. Aspectos generales

Se realiza una TC postquirúrgica para observar el sitio del cable y descartar hemorragia. Se recomienda que el paciente pase a una terapia intermedia para monitoreo durante 24 horas y se enfatiza el control de la presión arterial para evitar sangrados. El régimen farmacológico habitual del paciente se reinicia. Habitualmente se regresa a casa a las 24-48 horas después del procedimiento.

2. Efectos secundarios

En general, la ECP es un procedimiento seguro en manos expertas, pero aun así no está libre de complicaciones significativas. Durante la cirugía la complicación más grave y temida es la hemorragia cerebral. En el postoperatorio las complicaciones pueden relacionarse con la intervención quirúrgica, con la estimulación eléctrica, con el sistema implantado o con cambios conductuales provocados por la modificación de medicamentos (29). En la tabla 1 se resumen las complicaciones de la ECP,

sin embargo, la descripción detallada de los efectos secundarios de la ECP está fuera del objetivo de esta revisión.

Tabla 1. Efectos secundarios posibles de la ECP en la EP

Relacionados con la cirugía	Relacionados con el hardware	Relacionados con la estimulación
Hemorragia intracerebral	Mala función del aparato	Parestesias
Infección	Fractura del electrodo	Contracciones musculares (efecto piramidal)
Convulsiones	Migración del electrodo	Disartria
Mal posicionamiento de electrodo	Erosión del electrodo	Diplopía
Embolismo pulmonar	Infección	Inestabilidad de la marcha y postura
Neumonía	Erosión de la piel	Discinesias
Seroma	Migración del neuroestimulador	Fenómenos visuales
	Dolor en la región del neuroestimulador	Trastornos neuropsiquiátricos: manía, confusión, psicosis, depreión

3. Principios de programación

No existe un algoritmo universal para la programación del neuroestimulador, sino que se siguen reglas generales y hay variaciones entre centros donde se realiza la ECP. En general, se realiza de la siguiente forma: el encendido del estimulador y la programación inicial suele retrasarse de días a semanas (en promedio un mes) para dejar que pase la inflamación cerebral y el beneficio transitorio por la microlesión del núcleo al introducir el electrodo. En la programación inicial el paciente debe llegar sin haber tomado medicamentos en las 12 horas previas, para poder valorar exclusivamente el efecto de la terapia eléctrica. Cada contacto del electrodo se valora en modalidad monopolar (el ánodo es el generador de impulsos, el cátodo es uno de los cuatro contactos) con amplitud de pulso y frecuencia predefinidas (típicamente 60-90 microsegundos y 130 Hertz, respectivamente). Se comienza con el contacto más ventral y se avanza hacia el más dorsal. En cada uno de los contactos se valora el

impacto de la estimulación con valores en voltios (V) o de corriente (mA) progresivamente mayores, determinando dos umbrales importantes: el umbral terapéutico en el que hay mejoría clínica con menor rigidez, bradicinesia, temblor, y el umbral en que aparecen y persisten efectos adversos (30). La diferencia de voltaje entre el umbral terapéutico y el de efectos secundarios constituye el intervalo terapéutico. La configuración con el intervalo más grande se selecciona para estimulación crónica (31). Las siguientes visitas se programan mensualmente y en ellas se aumenta el voltaje de acuerdo con las necesidades de cada paciente, habitualmente no mayores a 0.4 V por lado. En la mayoría de los pacientes se alcanza la estimulación óptima en 4-6 meses. Dependiendo del éxito alcanzado con la estimulación monopolar, la ECP puede programarse en otras modalidades para optimización de la terapia, incluyendo la estimulación bipolar, la doble monopolar, la tripolar, la direccional y la entrelazada (30, 31).

4. Ajuste de medicamentos

De forma paralela al ajuste del neuroestimulador, a manera analógica de acelerador y *clutch* de un automóvil, se va aumentando el estímulo eléctrico y reduciendo los fármacos. Sin embargo, el objetivo de la ECP de la EP no es el retiro de fármacos. La reducción suele hacerse especialmente con la estimulación del NST ya que es común la aparición de discinesias. En la ECP del GPi no suele haber retiro de fármacos. En ningún caso es recomendado retirar por completo todos los medicamentos dopaminérgicos ya que puede inducir un estado hipodopaminérgico incluyendo apatía y depresión. Se recomienda siempre que se hagan incrementos al estímulo eléctrico, vigilar a los pacientes unas horas después de haber tomado los medicamentos para ver la interacción y posibles efectos secundarios de la terapia eléctrica y farmacológica (32).

Aspectos controversiales

En estudios aleatorizados, la ECP ha demostrado ser superior comparada con el mejor tratamiento médico para la EP avanzada (33). A pesar del

éxito consistente a lo largo del tiempo aún existen controversias. El avance continuo en la investigación seguramente resolverá muchos de estos aspectos en los siguientes años.

1. ¿Qué núcleo es mejor para la ECP en EP?

La heterogeneidad clínica de los pacientes con EP puede complicar la selección de la diana más apropiada para ECP. Pueden influir en la decisión factores como la experiencia en el centro quirúrgico, el predominio de discinesias o distonía, el riesgo futuro de deterioro cognitivo y las comorbilidades psiquiátricas (34). El núcleo más utilizado para ECP en EP es el NST; sin embargo, existen datos debatibles si éste es mejor o lo es el GPi. Hay cuatro estudios aleatorizados comparando el efecto de ambas dianas en EP avanzada y todos dieron resultados similares. En total, estos estudios incluyeron 502 pacientes con media de seguimiento de 21 meses, concluyéndose que el beneficio en el estado de encendido y las mediciones de calidad de vida parecen ser similares entre ambos núcleos (35). La decisión final de qué núcleo estimular es individualizada. En la tabla 2 se resumen los pros y contras de las dos dianas más utilizadas en ECP para EP.

Tabla 2. Comparación de las dianas más usadas para ECP en EP

	<i>Núcleo subtalámico</i>	<i>Globo pálido pars interna</i>
Mejoría motora	50-60%	27-50%; mejor efecto en discinesias
Efectos adversos	56% general; cambios negativos en estado de ánimo y cognición	51% general; sin cambios en estado de ánimo y cognición
Reducción de dosis equivalente diaria de levodopa	Mayor (30-50%)	Menor (17.8%) o sin cambio
Costos	Menor consumo de batería	Mayor consumo de batería
Otros	Programación más compleja, posible riesgo aumentado de caídas	Programación más fácil, posible efecto benéfico en marcha

2. Tiempo para la cirugía

El tiempo de evolución óptimo para realizar ECP en EP continúa debatiéndose. Tradicionalmente se ofrece ECP a pacientes con enfermedad avanzada complicada, pero en años recientes se ha postulado y aprobado el uso de ECP en etapas más tempranas de la enfermedad que comienzan a presentar complicaciones motoras (36). Entre los temores más comunes que existen al operar pacientes en etapas más tempranas están el riesgo de operar parkinsonismos atípicos, los riesgos físicos y económicos por recambios de materiales por el tiempo prolongado esperado que pasen con dispositivos implantados, así como la falta de percibir la discapacidad significativa de la enfermedad, si se operan tempranamente. Recientemente, se reportaron los resultados de un estudio piloto prospectivo, doble ciego que aleatorizó pacientes con EP en etapa temprana para recibir ECP del NST más terapia farmacológica óptima vs. terapia farmacológica óptima sola, seguidos por 5 años; los autores encontraron que la ECP temprana reduce la necesidad de terapia medicamentosa compleja y provee beneficio motor a largo plazo cuando se compara con el uso de fármacos solamente (37). Más que el momento de la cirugía, parece ser más importante justificar que los síntomas y la calidad de vida puedan mejorar con la ECP para ofrecer ésta más tempranamente.

3. Los pros y contras de registro con microelectrodos para neuro navegación precisa

El uso de microelectrodos optimiza la colocación final del electrodo de ECP, involucra al neurólogo tratante y ayuda a estudiar la fisiología neuronal. Se usa de rutina en muchos grupos, incluyendo el nuestro, pero su uso genera controversia ante el advenimiento de técnicas de neuroimagen capaces de ver con mucha mayor precisión las estructuras para estimular, así como el riesgo reportado en algunos estudios de sangrado intracerebral, en especial con múltiples penetraciones (38). Actualmente no todos los centros de ECP cuentan con máquinas de resonancia magnética lo suficientemente avanzadas para obviar el uso del microregistro por lo que, hasta

no contar con estas tecnologías y los estudios que demuestren su superioridad, nuestra recomendación es usar microelectrodos de registro.

4. Protocolos perioperatorios de anestesia

Tradicionalmente, la ECP se hace con el paciente despierto ya que permite la interacción con éste y la colocación más precisa del electrodo. Sin embargo, una cirugía cerebral despierto puede ser traumática y cansada para el paciente (39). En tales casos, la anestesia general es considerada por algunos grupos como alternativa, incluso si se afecta el microregistro, siempre que haya técnica de imagen avanzada que permita visualizar bien las estructuras (40). Aun así, la cirugía con el paciente despierto parece tener mayores ventajas y la opción de anestesia general puede considerarse en quienes no son adecuados para la primera (41).

5. ECP unilateral versus bilateral

La mayoría de los centros implantan simultáneamente ambos lados en un tiempo quirúrgico asumiendo que la enfermedad se torna bilateral en todos los enfermos, sin embargo, los procedimientos son más largos y pueden tener más complicaciones. Un estudio retrospectivo que analizó 713 pacientes que se sometieron al procedimiento ya sea bilateral simultáneo en un tiempo quirúrgico o unilateral en dos tiempos quirúrgicos, no encontró diferencia significativa entre las tasas de complicaciones a 90 días ni el costo anual entre las cohortes (42).

Direcciones futuras

En México, se usa esta terapia exitosamente en centros especializados públicos y privados localizados principalmente en la ciudad de México, Guadalajara y Monterrey. En el sureste del país solamente en Mérida se está empleando, se considera que es una opción poco usada por varias limitaciones: desconocimiento de la terapia por parte de los pacientes y de los médicos, temor a la cirugía, falta de equipos especializados en ECP y costo elevado cuando se practica en medio privado. Estas limitaciones las refieren especialistas en todo el país

(comunicación verbal) y no existen publicaciones al respecto. Es necesario que la ECP se utilice de manera más extensa en el territorio nacional. El éxito de la ECP ha abierto el camino para otras formas de neuromodulación, incluyendo la estimulación magnética transcraneal y el ultrasonido focalizado para tratar la EP. En los últimos 40 años las técnicas de ECP se han refinado y su uso se extiende más allá de la EP y otros movimientos anormales, incluyendo dolor, cognición y trastornos psiquiátricos (43, 44). Los avances tecnológicos y el entendimiento de la fisiopatología de las enfermedades han permitido en años recientes la innovación en varios aspectos del campo: a) desde 2015, la disponibilidad de electrodos direccionales ha permitido darle forma más versátil al campo eléctrico, mejorando la ventana terapéutica y reduciendo los efectos secundarios (44); b) los generadores de impulsos implantables han mejorado en su capacidad para entregar el estímulo eléctrico, por ejemplo, el control de corriente múltiple independiente; han disminuido su peso y tamaño haciéndolos más cómodos y han incrementado su tiempo de vida (45); c) la posibilidad de regular la ECP dependiendo de una o varias señales de retroalimentación, es decir, la “ECP adaptada”, ha sido estudiada en EP especialmente el rango de frecuencia beta como correlación de la bradicinesia y rigidez, habiendo resultados prometedores (46, 47); d) avances en neuroimagen, lo que mejora la visualización de la diana y la colocación del electrodo, especialmente con el uso de resonancia magnética de 7 T (48) y e) se está explorando la posibilidad de estimular simultáneamente diferentes dianas, para así “atacar” distintos circuitos anormales implicados en la EP y otras patologías (49).

CONCLUSIONES

Desde hace más de 30 años la estimulación cerebral profunda se ha convertido en una sólida terapia para tratar la enfermedad de Parkinson en todo el mundo. El éxito de la cirugía depende de la minuciosa selección del candidato por un equipo especializado. Es una modalidad muy segura en manos de subespecialistas expertos. En Yucatán se

realiza desde 2016 con excelentes resultados. En un futuro las técnicas de neuroestimulación para la enfermedad de Parkinson y otros trastornos del movimiento prometen ser más eficaces y con menos efectos secundarios. Esta terapia debe continuar implementándose y tener mayor alcance para nuestra población.

REFERENCIAS

1. Poewe W, Seppi K, Tanner CM, Halliday GM, Brundin P, Volkman J, *et al.* Parkinson disease. *Nat Rev Dis Primers.* 2017 Mar 23; 3:17013. doi: 10.1038/nrdp.2017.13.
2. GBD 2016 Neurology Collaborators. Global, regional, and national burden of neurological disorders, 1990-2016: a systematic analysis for the Global Burden of Disease Study 2016. *Lancet Neurol.* 2019 May;18(5):459-480. doi: 10.1016/S1474-4422(18)30499-X.
3. Marras C, Beck JC, Bower JH, Roberts E, Ritz B, Ross GW, *et al.* Parkinson's Foundation P4 Group. Prevalence of Parkinson's disease across North America. *NPJ Parkinsons Dis.* 2018 Jul 10;4:21. doi: 10.1038/s41531-018-0058-0.
4. Velazquez-Avila E, Martinez-Ramirez D, Banegas-Lagos A, Cervantes-Arriaga A, Salinas-Barbosa K, Millan SI, *et al.* Annual incidence of Parkinson's disease in Mexico: a report of National Public Health Institutions. Poster session presented at: 2019 International Congress International Parkinson and Movement Disorders Society; 2019 Sep 22-26; Nice France.
5. Mukul-Alcocer JJ. Síntomas no motores en la enfermedad de Parkinson y su relación con los factores clínicos asociados, estudio en pacientes que acuden al grupo de apoyo Unidos en Movimiento con Parkinson (UMPAC) en la ciudad de Mérida, Yucatán. Tesis para obtener el título de Médico Cirujano. Universidad Autónoma de Yucatán. Mérida, México. 2018.
6. Armstrong MJ, Okun MS. Diagnosis and Treatment of Parkinson Disease: A Review. *JAMA.* 2020 Feb 11;323(6):548-560. doi: 10.1001/jama.2019.22360.
7. Obeso JA, Stamelou M, Goetz CG, Poewe W, Lang AE, Weintraub D, *et al.* Past, present, and future of Parkinson's disease: A special essay on the 200th Anniversary of the Shaking Palsy. *Mov Disord.* 2017 Sep;32(9):1264-1310. doi: 10.1002/mds.27115.
8. Benabid AL, Pollak P, Louveau A, Henry S, de Rougemont J. Combined (thalamotomy and stimulation) stereotactic surgery of the VIM thalamic nucleus for bilateral Parkinson disease. *Appl Neurophysiol.* 1987;50(1-6):344-6. doi: 10.1159/000100803.
9. Lozano AM, Lipsman N, Bergman H, Brown P, Chabardes S, Chang JW, *et al.* Deep brain stimulation:

- current challenges and future directions. *Nat Rev Neurol*. 2019 Mar;15(3):148-160. doi: 10.1038/s41582-018-0128-2.
10. Martinez-Ramirez, Peng-Chen Z, Okun MS. Surgery for Parkinson's disease. In Tolosa E and Jankovic J (Ed). *Parkinson's disease and movement disorders*, 6th edition. Philadelphia: Wolters Kluwer 2015. P.496-509
 11. Herrington TM, Cheng JJ, Eskandar EN. Mechanisms of deep brain stimulation. *J Neurophysiol*. 2016 Jan 1;115(1):19-38. doi: 10.1152/jn.00281.2015.
 12. Wichmann T, DeLong MR. Deep Brain Stimulation for Movement Disorders of Basal Ganglia Origin: Restoring Function or Functionality? *Neurotherapeutics*. 2016 Apr;13(2):264-83. doi: 10.1007/s13311-016-0426-6
 13. Chiken S, Nambu A. Mechanism of Deep Brain Stimulation: Inhibition, Excitation, or Disruption? *Neuroscientist*. 2016 Jun;22(3):313-22. doi: 10.1177/1073858415581986.
 14. Hughes AJ, Daniel SE, Kilford L, Lees AJ. Accuracy of clinical diagnosis of idiopathic Parkinson's disease: a clinico-pathological study of 100 cases. *J Neurol Neurosurg Psychiatry*. 1992 Mar;55(3):181-4. doi: 10.1136/jnnp.55.3.181.
 15. Postuma RB, Berg D, Stern M, Poewe W, Olanow CW, Oertel W, et al. MDS clinical diagnostic criteria for Parkinson's disease. *Mov Disord*. 2015 Oct;30(12):1591-601. doi: 10.1002/mds.26424.
 16. Fukaya C, Yamamoto T. Deep brain stimulation for Parkinson's disease: recent trends and future direction. *Neurol Med Chir (Tokyo)*. 2015;55(5):422-31. doi: 10.2176/nmc.ra.2014-0446.
 17. Smith KA, Pahwa R, Lyons KE, Nazzaro JM. Deep brain stimulation for Parkinson's disease: current status and future outlook. *Neurodegener Dis Manag* 2016 Aug;6(4):299-317. doi: 10.2217/nmt-2016-0012.
 18. Munhoz RP, Picillo M, Fox SH, Bruno V, Panisset M, Honey CR, et al. Eligibility criteria for deep brain stimulation in Parkinson's disease, tremor, and dystonia. *Can J Neurol Sci*. 2016 Jul; Jul;43(4):462-71. doi: 10.1017/cjn.2016.35
 19. Milosevic L, Kalia SK, Hodaie M, Lozano AM, Popovic MR, Hutchinson WD. Physiological mechanisms of thalamic ventral intermediate nucleus stimulation for tremor suppression. *Brain* 2018 Jul 1;141(7):2142-2155. doi: 10.1093/brain/awy139.
 20. Dallapiazza RF, De Vloot P, Fomenko A, Lee DJ, Hamani C, Munhoz RP, et al. Considerations for Patient and Target Selection in Deep Brain Stimulation Surgery for Parkinson's Disease. In Stoker TB and Greenland JC (Ed). *Parkinson's Disease pathogenesis and clinical aspects*. Brisbane, Australia. Codon Publications. 2018. P. 145-160.
 21. Surillo LS, O'Suilleabhain P, Dadhich H, Elkurd M, Chitnis S, Dewey RB. Patient selection criteria for Deep Brain Stimulation for Parkinson Disease. In Chitnis S, Khemani P and Okun MS (Ed) *Deep Brain Stimulation A case-based approach*. 1st Edition. New York, USA. Oxford University Press 2020. P.43-48
 22. Rabin SM, Kumar R. Managing Parkinson's disease patients treated with deep brain stimulation. In Marks Jr WR (Ed) *Deep brain stimulation management 2nd Edition*. Cambridge, UK. Cambridge University Press 2015. P. 186-228
 23. Singh M, Girishan KVS, Bajaj J, Garg K. Deep brain stimulation for movement disorders: surgical nuances. *Neurol India*. 2018 Mar-Apr. 66(Supplement):S122-S130. doi: 10.4103/0028-3886.226461
 24. Piano C, Bove F, Mulas D, Bentivoglio AR, Cioni B, Tufo T. Frameless stereotaxy in subthalamic deep brain stimulation: 3-year clinical outcome. *Neurol Sci*. 2020 Jul 7. doi: 10.1007/s10072-020-04561-9. Epub ahead of print. PMID: 32638134.
 25. Grant R, Gruenbaum SE, Gerrard J. Anaesthesia for deep brain stimulation: a review. *Curr Opin Anaesthesiol*. 2015 Oct;28(5):505-10. doi: 10.1097/ACO.0000000000000230.
 26. Pandey S, Sarma N. Deep brain stimulation: current status. *Neurol India*. 2015 Jan-Feb;63(1):9-18. doi: 10.4103/0028-3886.152623
 27. Lee PS, Crammond DJ, Richardson RM. Deep Brain Stimulation of the Subthalamic Nucleus and Globus Pallidus for Parkinson's Disease. *Prog Neurol Surg*. 2018;33:207-221. doi: 10.1159/000481105
 28. Amirnovin R, Williams ZM, Cosgrove GR, Eskandar EN. Experience with microelectrode guided subthalamic nucleus deep brain stimulation. *Neurosurgery*. 2006 Feb;58(1 Suppl): ONS96-102; discussion ONS96-102. doi: 10.1227/01.NEU.0000192690.45680.C2.
 29. Sevillano-García MD, Manso-Calderón R. Complicaciones de la estimulación cerebral profunda en la enfermedad de Parkinson. *Rev Neurol* 2012; 54 (Supl 5): S41-9.
 30. Mehanna R. Deep brain stimulation in Parkinson Disease. Basic programming pearls. In Chitnis S, Khemani P and Okun MS (Ed) *Deep Brain Stimulation A case-based approach*. 1st Edition. New York, USA. Oxford University Press 2020. P.49-54
 31. Koeglsperger T, Palleis C, Hell F, Mehrkens JH, Bötzel K. Deep Brain Stimulation Programming for Movement Disorders: Current Concepts and Evidence-Based Strategies. *Front Neurol*. 2019 May 21;10:410. doi: 10.3389/fneur.2019.00410.
 32. Gupta F., Agrawal P. Optimizing Deep Brain Stimulation Programming in Parkinson's Disease. In: Goodman R. (Ed) *Surgery for Parkinson's Disease*. Springer, Cham. 2019. https://doi.org/10.1007/978-3-319-23693-3_7

33. Ramírez-Zamora A, Ostrem JL. Globus Pallidus Interna or Subthalamic Nucleus Deep Brain Stimulation for Parkinson Disease: A Review. *JAMA Neurol.* 2018 Mar 1;75(3):367-372. doi: 10.1001/jamaneurol.2017.4321.
34. Kogan M, McGuire M, Riley J. Deep Brain Stimulation for Parkinson Disease. *Neurosurg Clin N Am.* 2019 Apr;30(2):137-146. doi: 10.1016/j.nec.2019.01.001.
35. Martínez-Ramírez D, Hu W, Bona AR, Okun MS, Wagle Shukla A. Update on deep brain stimulation in Parkinson's disease. *Trans Neurodegener.* 2015 Jun 27;4:12. doi: 10.1186/s40035-015-0034-0.
36. Paschen S, Deuschl G. Patient Evaluation and Selection for Movement Disorders Surgery: The Changing Spectrum of Indications. *Prog Neurol Surg.* 2018;33:80-93. doi: 10.1159/000480910.
37. Hacker ML, Turchan M, Heusinkveld LE, Currie AD, Millan SH, Molinari AL, et al. Deep brain stimulation in early-stage Parkinson disease: Five-year outcomes. *Neurology.* 2020 Jul 28;95(4):e393-e401. doi: 10.1212/WNL.00000000000009946
38. Mikell C.B., Neimat J.S. Microelectrode Recording-Based Targeting for Parkinson's Disease Surgery. In: Goodman R. (eds) *Surgery for Parkinson's Disease.* Springer, Cham. 2019. http://doi-org-443.webvpn.fjmu.edu.cn/10.1007/978-3-319-23693-3_5
39. Hartmann CJ, Fliegen S, Groiss SJ, Wojtecki L, Schnitzler A. An update on best practice of deep brain stimulation in Parkinson's disease. *Ther Adv Neurol Disord.* 2019 Mar 28;12:1756286419838096. doi: 10.1177/1756286419838096.
40. Kochanski RB, Sani S. Awake versus Asleep Deep Brain Stimulation Surgery: Technical Considerations and Critical Review of the Literature. *Brain Sci.* 2018 Jan 19;8(1):17. doi: 10.3390/brainsci8010017.
41. Blasberg F, Wojtecki L, Elben S, Sloty PJ, Vesper J, Schnitzler A, Groiss SJ. Comparison of Awake vs. Asleep Surgery for Subthalamic Deep Brain Stimulation in Parkinson's Disease. *Neuromodulation.* 2018 Aug;21(6):541-547. doi: 10.1111/ner.12766. 2018;21:541-547.
42. Petraglia FW 3rd, Farber SH, Han JL, Verla T, Gallis J, Lokhnygina Y, et al. Comparison of Bilateral vs. Staged Unilateral Deep Brain Stimulation (DBS) in Parkinson's Disease in Patients Under 70 Years of Age. *Neuromodulation.* 2016 Jan;19(1):31-7. doi: 10.1111/ner.12351.
43. Lee DJ, Lozano CS, Dallapiazza RF, Lozano AM. Current and future directions of deep brain stimulation for neurological and psychiatric disorders. *J Neurosurg.* 2019 Aug 1;131(2):333-342. doi: 10.3171/2019.4.JNS181761.
44. Steigerwald F, Müller L, Johannes S, Matthies C, Volkmann J. Directional deep brain stimulation of the subthalamic nucleus: A pilot study using a novel neurostimulation device. *Mov Disord.* 2016 Aug;31(8):1240-3. doi: 10.1002/mds.26669.
45. Krauss JK, Lipsman N, Aziz T, Boutet A, Brown P, Chang JW, et al. Technology of deep brain stimulation: current status and future directions. *Nat Rev Neurol.* 2020 Nov 26. doi: 10.1038/s41582-020-00426-z.
46. Deffains M, Iskhakova L, Katabi S, Israel Z, Bergman H. Longer β oscillatory episodes reliably identify pathological subthalamic activity in Parkinsonism. *Mov Disord.* 2018 Oct;33(10):1609-1618. doi: 10.1002/mds.27418.
47. Little S, Beudel M, Zrinzo L, Foltynie T, Limousin P, Hariz M, et al. Bilateral adaptive deep brain stimulation is effective in Parkinson's disease. *J Neurol Neurosurg Psychiatry.* 2016 Jul;87(7):717-21. doi: 10.1136/jnnp-2015-310972.
48. Duchin Y, Shamir RR, Patriat R, Kim J, Vitek JL, Sapiro G, Harel N. Patient-specific anatomical model for deep brain stimulation based on 7 Tesla MRI. *PLoS One.* 2018 Aug 22;13(8):e0201469. doi: 10.1371/journal.pone.0201469.
49. Chen T, Ponce FA. Future Directions in Deep Brain Stimulation, In Pearson CP, Ecklund-Johnson E, Gale SD (Ed) *Neurosurgical Neuropsychology,* Academic Press, 2019 P. 229-253.