

Lesión miocárdica aguda inducida por COVID 19, caso clínico

Ibzan Jahzeel Salvador-Ibarra^{1*}, Nancy Verónica Alva-Arroyo¹, Fernando Flores-Puente²

¹Grupo Ángeles Servicios de Salud, Hospital Ángeles Mocel, Unidad de Cuidados Intensivos, Ciudad de México, México.

²Centro Médico Nacional 20 de noviembre ISSSTE, Ciudad de México, México

ABSTRACT

Acute myocardial injury induced by COVID 19, case report.

Introduction. Up to 12% of hospitalised patients with SARS-CoV-2 infection may present with acute myocardial injury such as acute coronary syndrome (ACS), myocarditis, heart failure, hypotension, shock and/or sepsis.

Case report. A 47-year-old male presented with dyspnea, non-specific chest pain, cough, pulse oximetry oxygen saturation (SpO₂): 84%. With arterial oxygen pressure/inspired oxygen fraction index (PaO₂/FiO₂): 67 mmHg, high-sensitivity cardiac troponin (hs cTn): 5.10 pg/ml. The patient presented with arterial hypotension: 80/40 mmHg, with control hs cTn 1123 pg/ml. It was decided to perform coronary intervention, finding ectasia of the proximal segment of the anterior descending artery, first diagonal with 50% lesion, 20% lesion of the proximal segment of the right coronary artery.

Discussion. Acute myocardial infarction in patients with COVID-19 should be suspected in the presence of a suggestive clinical picture and an acute increase in hs-cTn greater than the 99th percentile or 5 times its baseline value.

RESUMEN

Introducción. Hasta un 12% de los pacientes hospitalizados con infección por SARS-CoV-2 pueden presentar una lesión miocárdica aguda como: síndrome coronario agudo (SICA), miocarditis, insuficiencia cardíaca, hipotensión, shock y/o sepsis.

Reporte de caso. Masculino de 47 años de edad, presentó cuadro de disnea, dolor torácico inespecífico, tos, saturación por pulsioximetría de oxígeno (SpO₂): 84%. Con índice presión arterial de oxígeno/fracción inspirada de oxígeno (PaO₂/FiO₂):67 mmHg, troponina

Historial del artículo

Recibido: 18 nov 2021

Aceptado: 18 ago 2022

Disponible en línea: 1 sep 2022

Palabras clave

COVID-19, SARS-CoV-2, síndrome de dificultad respiratoria aguda, infarto de miocardio.

Keywords

COVID-19, SARS-CoV-2, Acute Respiratory Distress Syndrome, Myocardial Infarction.

Copyright © 2022 por autores y Revista Biomédica.

Este trabajo está licenciado bajo las atribuciones de la *Creative Commons* (CC BY).

<http://creativecommons.org/licenses/by/4.0/>

*Autor para correspondencia:

Ibzan Jahzeel Salvador Ibarra, Calle Gobernador Gregorio V. Gelati 29, San Miguel Chapultepec I Sección, Miguel Hidalgo, 11850 Ciudad de México. México. Teléfono: (951) 3641412
E-mail: ibzjah@gmail.com
<https://revistabiomedica.mx>.

cardíaca de alta sensibilidad (hs cTn): 5.10 pg/ml. Cursó con hipotensión arterial: 80/40 mmHg, con hs cTn de control 1123 pg/ml. Se decidió realizar intervencionismo coronario encontrando ectasia del segmento proximal de la descendente anterior, primera diagonal con lesión 50%, lesión del 20% del segmento proximal coronaria derecha.

Discusión. El infarto agudo al miocardio en pacientes con COVID-19 debe sospecharse ante un cuadro clínico sugerente e incremento agudo de la hs-cTn mayor al percentil 99 o 5 veces su valor basal.

INTRODUCCIÓN

La infección pandémica conocida como enfermedad por coronavirus 2019 (COVID-19), provocada por el coronavirus tipo 2 causante del síndrome respiratorio agudo severo (SARS-CoV-2) (1), presenta una transmisibilidad más poderosa que el SARS-CoV (2). Hasta el 15% de los pacientes infectados por SARS-CoV-2 presentan un tipo de neumonía grave inicial que progresa hacia síndrome de insuficiencia respiratoria aguda (SIRA) y disfunción multiorgánica (DMO) (3). La infección por SARS-CoV-2 se produce mediante el acoplamiento de la proteína S ubicada en la superficie del virus con la enzima convertidora de angiotensina 2 (ECA2) que actúa como receptor del virus. La ECA2 está presente principalmente en los pulmones y parece ser la principal puerta de entrada del virus, también está presente en grandes cantidades en el corazón, lo que puede provocar complicaciones cardiovasculares (CV) (4). Aunque la mayoría de las complicaciones son respiratorias, hasta un 12% de los pacientes hospitalizados con infección por SARS-CoV-2 pueden presentar una lesión miocárdica aguda como: síndrome coronario agudo (SICA), miocarditis, insuficiencia cardíaca, hipotensión, shock y/o sepsis (1, 2). A continuación, presentamos un paciente, que ingresó por cuadro de SIRA, el cual presentó crisis hipertensiva y elevación de enzimas cardíacas con progreso a choque cardiogénico con evolución satisfactoria.

CASO CLÍNICO

Masculino de 47 años de edad, con antecedentes de diabetes mellitus tipo 2 con tratamiento a base de insulina e hipoglucemiantes orales, hipertensión arterial sistémica tratado con inhibidor de la enzima convertidora de angiotensina, SICA sin elevación del ST de tres meses de evolución; con cateterismo cardíaco sin ameritar colocación de stent y uso de aspirina 100 mg cada 24 horas; sin síntomas cardiovasculares hasta la fecha. Presentó cuadro progresivo de astenia, adinamia, fiebre de 38.3°C, agregándose disnea New York Heart Association (NYHA, por sus siglas en inglés) clase funcional II, dolor torácico inespecífico, tos, con saturación por pulsioximetría de oxígeno (SpO₂): 84% y progresión a disnea NYHA clase funcional IV. Ingresó a triage respiratorio con frecuencia respiratoria: 32 respiraciones por minuto (rpm), frecuencia cardíaca: 78 latidos por minuto (lpm), presión arterial (PA): 135/78 mmHg. Se realizó tomografía simple de tórax (Figura 1) compatible con CORADS 5 (muy alta sospecha de enfermedad COVID-19), reacción de cadena de polimerasa retrotranscriptasa (PCR-RT) positiva, gasometría arterial (GA) con índice presión arterial de oxígeno/fracción inspirada de oxígeno (PaO₂/FiO₂): 67mmHg, TGO: 40.4u/l, DHL: 507u/l, Dímero D: 534 ng/ml, troponina cardíaca de alta sensibilidad (hs cTn, por sus siglas en inglés): 5.10pg/ml. Ante datos de SIRA grave, se decidió iniciar con ventilación mecánica invasiva (VMI), posteriormente el paciente cursó con crisis hipertensiva con PA: 257/143 mmHg, taquicardia sinusal con frecuencia cardíaca: 93 lpm, diaforesis e hipotensión con PA: 80/40 mmHg requiriendo infusión de vasopresor, presentó elevación de hs cTn con pico de 1123 pg/ml, electrocardiograma (ECG) en reposo sin observar datos de elevación del segmento ST o inversión de onda T (Figura 2). Ante la elevación de hs cTn mayor al percentil 99, más de cinco veces el valor basal, el deterioro clínico y el antecedente de SICA, sin elevación del ST tres meses previos, se consideró nuevo evento de SICA. Se realizó ecocardiograma transtorácico (Figura 3) observando cardiopatía isquémica e hipertensiva, con fracción de expulsión del ventrículo izquierdo (FEVI): 59%, hipocinesia anteroseptal, inferoseptal

basal y medial. Ante estos hallazgos se procedió a intervencionismo coronario (Figura 4) encontrando ectasia del segmento proximal de la descendente anterior, primera diagonal con lesión del 50%, lesión del 20% del segmento proximal coronaria derecha, lesiones no susceptibles de angioplastia. Por lo cual se decidió iniciar doble terapia antiagregante plaquetaria, estatinas, se incrementó la dosis de anticoagulación y se colocó en decúbito prono por 48 horas. El paciente ameritó apoyo vasopresor

e inotrópico por 24 horas por estado de choque cardiogénico, logrando resolución de estado de choque y retiro gradual de vasopresor e inotrópico, así mismo se observó descenso de enzimas cardíacas. Se lograron retirar los vasopresores y el destete ventilatorio progresivo hasta extubación y egreso de la unidad de cuidados intensivos a los cinco días y egresó del hospital doce días posteriores a su ingreso.

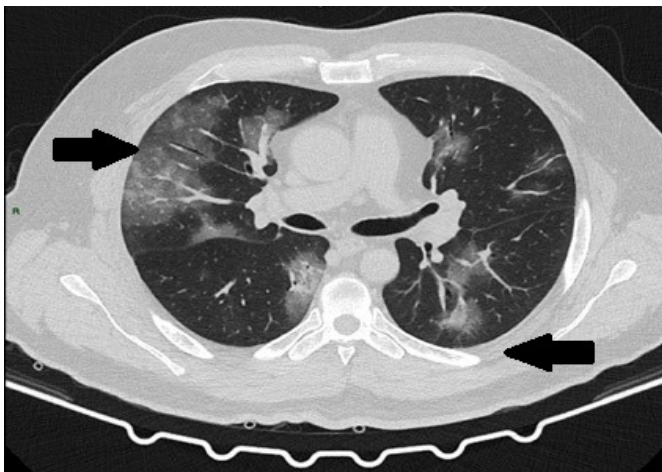


Figura 1. Tomografía simple de tórax, ventana pulmonar, parénquima pulmonar con áreas en vidrio despulido de distribución periférica generalizada, bilaterales, asociadas a engrosamiento septal y bronquiectasias cilíndricas, (flechas negras).

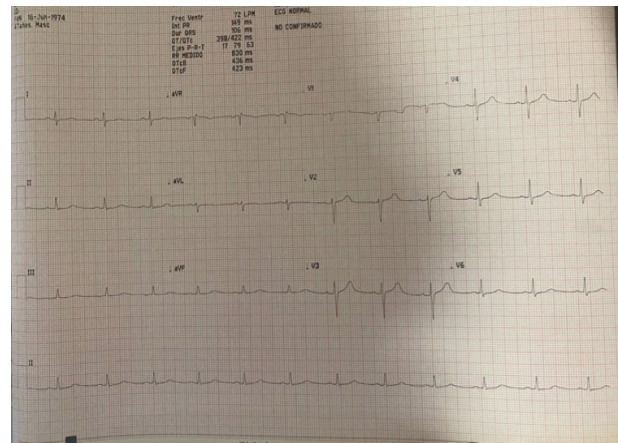


Figura 2. Electrocardiograma de 12 derivaciones: ritmo sinusal, eje eléctrico +90°, PR constante 160 milisegundos, QRS 80 milisegundos, sin desnivel del ST o inversión de onda T.

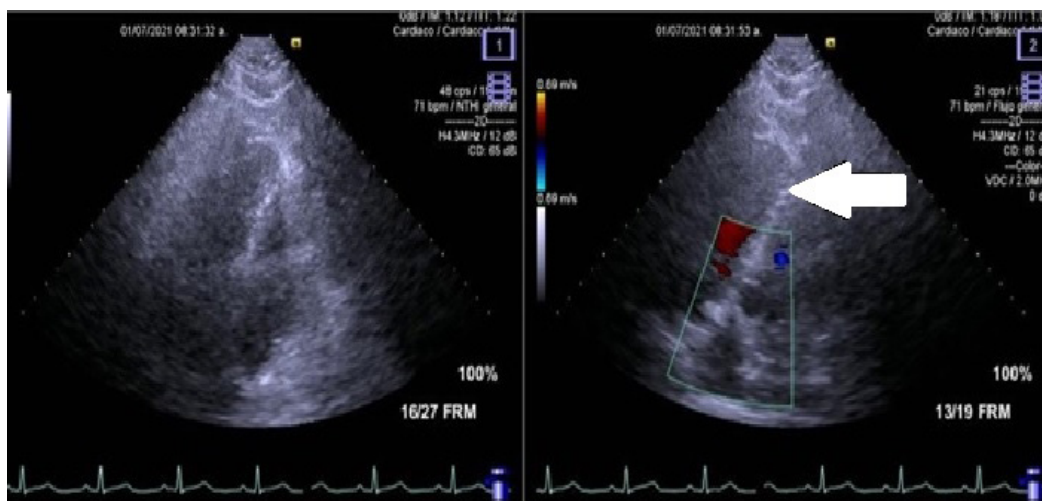


Figura 3. Ecocardiograma transtorácico, cardiopatía isquémica e hipertensiva, ventrículo izquierdo con hipertrofia concéntrica, FEVI: 59% por método de SIMPSON. Hipocinesia en cara anteroseptal e inferoseptal, (flecha blanca).

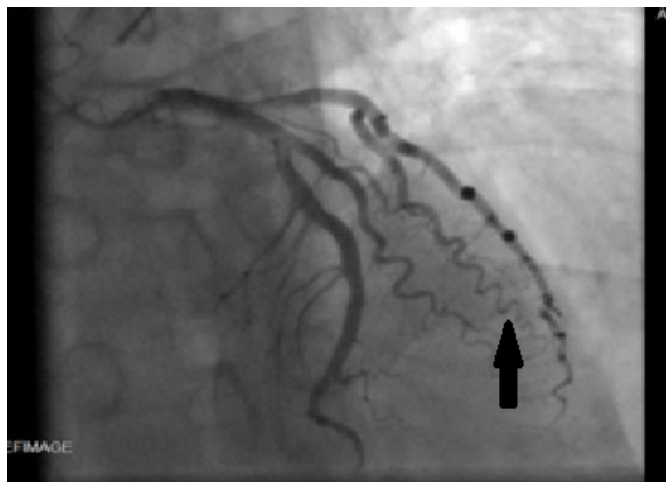


Figura 4. Coronariografía: ectasia del segmento proximal de la arteria descendente anterior. Arteria coronaria derecha con lesión del 20%, flujo TIMI 2, (flecha negra).

DISCUSIÓN

Para comprender el curso de la enfermedad, se han propuesto tres estadios clínicos de COVID-19. El estadio clínico I de la infección temprana del paciente, son síntomas respiratorios y sistémicos leves. El clínico II es la fase pulmonar, caracterizada por la multiplicación viral e inflamación localizada de los pulmones. La tos, la fiebre y la hipoxia son los síntomas principales. Los hallazgos de laboratorio en esta etapa pueden incluir linfopenia, aumento de las enzimas hepáticas y procalcitonina baja. El III se denomina fase de hiperinflamación presente en hasta el 5% de los pacientes que evoluciona a neumonía grave, con empeoramiento de la afección respiratoria, hipoxemia y fiebre; durante esta fase se elevan los marcadores de inflamación sistémica, en particular las citocinas inflamatorias, la proteína C reactiva y el dímero D. La afectación sistémica de órganos, como insuficiencia renal y lesión del miocardio, se manifiesta durante esta etapa (5, 6).

Existen tres mecanismos descritos de lesión miocárdica en los pacientes con COVID-19, sobre todo en los pacientes críticos. Una activación del sistema inmunológico desencadena una respuesta inflamatoria exagerada con tormenta de citocinas, síndrome de activación de macrófagos y posterior agotamiento inmunológico. Esta

respuesta hiperinflamatoria sobreexpresada por interleucinas (IL) -1, IL-6, IL-2, factor de necrosis tumoral- α , patrones moleculares asociados a daños y a patógenos, ejerce efectos deletéreos sobre el endotelio vascular con la consiguiente disfunción de las células endoteliales, generando un estado de hipercoagulabilidad, eventos tromboembólicos precipitando un infarto al miocardio (IM) tipo 1 (7, 8).

Las infecciones virales respiratorias graves también pueden provocar una disminución del aporte de oxígeno al miocardio, afectando el intercambio de gases, provocando hipoxemia y vasoconstricción, así como los efectos hemodinámicos de la sepsis con una mayor demanda de oxígeno del miocardio. Este desajuste entre la oferta y la demanda puede conducir a una isquemia miocárdica sostenida en pacientes con enfermedad arterial coronaria subyacente, generando un IM tipo 2 (9). Otro posible mecanismo descrito en los pacientes previamente sometidos a angioplastia, se debe al estado de hipercoagulabilidad inducido por la infección, y una mayor incidencia de IM tipo 4b debido a la oclusión trombótica del stent (10).

Nuestro paciente presentó elevación de la hs cTn por arriba del percentil 99 del límite normal y 220 veces más allá del valor basal. Ante este hallazgo se decidió realizar ecocardiograma transtorácico para descartar miocarditis como primera posibilidad diagnóstica y posteriormente se realizó angiografía coronaria. Se ha reportado que hasta en el 10% de las angiografías coronarias el grado de estenosis es $<50\%$ y se denomina infarto de miocardio arterial coronario no obstructivo (MINOCA por sus siglas en inglés) (11).

La Cuarta Definición Universal de Infarto al Miocardio establece que el diagnóstico de MINOCA debe cumplir tres criterios: primero, se debe hacer un diagnóstico definitivo de IM; segundo, la angiografía coronaria debe mostrar enfermedad coronaria no obstructiva, es decir, sin estenosis coronaria $\geq 50\%$ incluidas arterias coronarias normales (sin estenosis $<30\%$) y aterosclerosis coronaria leve (estenosis $>30\%$ y $<50\%$) y tercero, que no haya hallazgos clínicos

de otras enfermedades específicas que causen IM, por ejemplo, miocarditis y embolia pulmonar (11).

Los pacientes con infección por COVID-19 pueden presentar lesión cardíaca aguda definida como hs cTn elevada > percentil 99, aunque en su mayoría con valores estables e invariables, o con SICA típico, infarto al miocardio con elevación del segmento ST/infarto agudo al miocardio sin elevación del segmento ST (STEMI /NSTEMI por sus siglas en inglés) o angina inestable por disrupción de la placa coronaria aterosclerótica (rotura o erosión) con un aumento y disminución de hs cTn en el caso de STEMI/NSTEMI, ya sea en el contexto de enfermedad arterial coronaria obstructiva o no obstructiva; el último grupo de pacientes puede tener arterias coronarias de apariencia angiográficamente normal o lesiones coronarias no obstructivas (<50%) (12).

Aunque existen algunos hallazgos patognomónicos, algunos signos de miocarditis en la ecocardiografía transtorácica no son específicos de la miocarditis por COVID-19, que incluyen: aumento del grosor de la pared, dilatación ventricular y derrame pericárdico con empeoramiento de la función sistólica. Sin embargo, el diagnóstico definitivo de miocarditis por COVID-19 se establece con biopsia endomiocárdica, pero rara vez se emplea debido a que es invasiva (13). Por lo que, en nuestro caso, ante el deterioro clínico súbito, el incremento de hs cTn, y los hallazgos ecocardiográficos donde no se observaron datos indirectos de miocarditis, se optó por la angiografía coronaria y se estableció el diagnóstico de IM tipo 2.

CONCLUSIÓN

El infarto agudo al miocardio en pacientes con COVID-19 debe sospecharse ante un cuadro clínico sugerente e incremento agudo de la hs cTn mayor al percentil 99 o cinco veces su valor basal, ecocardiograma transtorácico sin datos indirectos de miocarditis, para poder ofrecer coronariografía invasiva en pacientes candidatos, logrando obtener buenos resultados.

REFERENCIAS

1. Clerkin KJ, Fried JA, Raikhelkar J, Sayer G, Griffin JM, Masoumi A, et al. Coronavirus disease 2019 (COVID-19) and cardiovascular disease. *Circulation* 2020; 141:1648–55. doi: 10.1161/CIRCULATIONAHA.120.046941.
2. Huang C, Wang Y, Li X, Ren L, Zhao J, Hu Yi, et al. Clinical features of patients infected with 2019 novel coronavirus in Wuhan, China. *Lancet*. 2020;395(10223):497–506. doi: 10.1016/S0140-6736(20)30183-5.
3. Mattiuzzi C, Lippi G. Which lessons shall we learn from the 2019 novel coronavirus outbreak? *Ann Transl Med*. 2020;8(3):48. doi: 10.21037/atm.2020.02.06.
4. Hoffmann M, Kleine-Weber H, Schroeder S, Krüger N, Herrler T, Erichsen S, et al. SARS-CoV-2 cell entry depends on ACE2 and TMPRSS2 and is blocked by a clinically proven protease inhibitor. *Cell*. 2020; 181:271–280. doi: 10.1016/j.cell.2020.02.052.
5. Kurz DJ, Eberli FR. Cardiovascular aspects of COVID-19. *Swiss Med Wkly*. 2020.31;150:w20417. DOI: <https://doi.org/10.4414/smw.2020.20417>.
6. Wu Z, McGoogan JM. Characteristics of and important lessons from the coronavirus disease 2019 (COVID-19) outbreak in China. *JAMA*.2020;323:1239–42. doi:10.1001/jama.2020.2648.
7. Siddiqi HK, Libby P, Ridkera PM. COVID-19 – A vascular disease. *Trends Cardiovasc Med*. 2021;31(1):1–5. doi: 10.1016/j.tcm.2020.10.005.
8. Ye Q, Wang B, Mao J. The pathogenesis and treatment of the ‘Cytokine Storm’ in COVID-19. *J Infect*. 2020;80:607–613. doi: 10.1016/j.jinf.2020.03.037.
9. Kang Y, Chen T, Mui D, Ferrari V, Jagasia D, Scherrer-Crosbie M, et al. Cardiovascular manifestations and treatment considerations in COVID-19. *Heart*. 2020;106(15):1132-141. doi: 10.1136/heartjnl-2020-317056.
10. Klok FA, Kruip MJHA, van der Meer NJM, Arbous MS, Gommers DAMPJ, Kant KM, et al. Incidence of thrombotic complications in critically ill ICU patients with COVID-19. *Thromb Res* 2020;191:145–47. doi: 10.1016/j.thromres.2020.04.013.
11. Abdu FA, Mohammed AQ, Liu L, Xu Y, Che W. Myocardial Infarction with Nonobstructive Coronary Arteries (MINOCA): A Review of the Current Position. *Cardiology*. 2020;145(9):543-552. doi: 10.1159/000509100.
12. Manolis AS, Manolis AA, Manolis TA, Melita H. COVID-19 and Acute Myocardial Injury and Infarction: Related Mechanisms and Emerging Challenges. *Journal of Cardiovascular Pharmacology and Therapeutics*. 2021:399-414. doi:10.1177/10742484211011026
13. Fatmi SS, Basso R, Liaqat A, Tariq F, Swamiappan R. COVID-19 Myocarditis: Rationale for Early Diagnosis and Intervention. *Cureus*. 2021;13(7):e16494. doi: 10.7759/cureus.16494.