

Quiste simple del epidídimo

Epididymis simple cyst

Javier Martínez Navarro,^I Lisanka Fumero Roldan.^{II}

^IEspecialista de I Grado en Anatomía Patológica. Hospital General Universitario Dr. Gustavo Aldereguía Lima. Cienfuegos, Cuba. Correo electrónico: javier.martinez@gal.sld.cu

^{II}Especialista de I Grado en Medicina General Integral Hospital General Universitario Dr. Gustavo Aldereguía Lima. Cienfuegos, Cuba. Correo electrónico: javiermn@jagua.cfg.sld.cu

RESUMEN

Los quistes simples del epidídimo suelen ser de origen congénito, presentándose con más frecuencia en la adolescencia. Generalmente son asintomáticos y muchas veces se detectan por el médico durante el examen físico de los genitales por otros motivos. Se presenta a la comunidad médica un caso con quiste simple del epidídimo diagnosticado en un hombre de 54 años de edad, que inicialmente se comportó de forma asintomática y que posteriormente a un trauma comienza con dolor intenso y espontáneo en testículo izquierdo. Se realiza orquiectomía total izquierda y se comprueba por el Departamento de Anatomía Patológica del Hospital General Universitario Dr. Gustavo Aldereguía Lima de Cienfuegos la presencia de esta entidad, de la cual no existen reportes conocidos en la provincia.

Palabras clave: espermatocele/diagnóstico; orquiectomía: masculino; mediana edad.

ABSTRACT

The epididymis cysts of simple recreation are congenital, and they are more frequent presented in adolescence. Generally they are asymptomatic and many times they are detected by the physicians on the physical examination of the genitals because of other reasons. A case was presented to the medical community with an epididymis simple cyst diagnosed in a 54-year-old man, that initially was asymptomatic and later it begins with a trauma of intense and spontaneous pain in the left testicle. Total left orchiectomy was performed and it was shown by the Pathologic Anatomy Department from Dr. Gustavo Aldereguía Lima General University Hospital in Cienfuegos the presence of this entity, in which there are no known reports in this province.

Key words: spermatocele /diagnosis; orchiectomy; male; middle aged.

INTRODUCCIÓN

Los tumores paratesticulares son infrecuentes y representan menos del 5 % de los tumores intraescrotales.¹ Entre el 75 y el 90 % de estos tumores se originan en el cordón espermático, le siguen en orden de frecuencia los del epidídimo, que representan menos del 5 % del total.² En este contexto; los tumores epididimarios son raros, siendo los 85% benignos, y es el quiste de la cabeza del epidídimo la lesión más habitual, siendo indistinguible ecográficamente del espermatocoele.³

Los quistes simples del epidídimo (QSE) suelen ser de origen congénito, pero se detectan con más frecuencia en la adolescencia. Están rellenos de líquido seroso y pueden asentar en cualquier porción del epidídimo.⁴

La cantidad de informes existentes sobre tumores epididimarios en publicaciones médicas, es muy limitada. Por tal motivo, se decidió presentar el siguiente caso a la comunidad médica, a la vez que se trata de una lesión infrecuente de la que no existen reportes en la provincia de Cienfuegos.

PRESENTACIÓN DEL CASO:

Paciente masculino, blanco, de 54 años de edad. Natural de la provincia de Cienfuegos y campesino, con antecedentes patológicos personales de hipertensión arterial esencial para lo cual consume Enalapril 20 miligramos al día. Acude al médico por presentar abultamiento no doloroso en el testículo izquierdo (TI), por tal motivo es remitido a la consulta especializada de Urología en el Hospital General Universitario Dr. Gustavo Aldereguía Lima de Cienfuegos.

Al examen físico urológico se constató como positivo una masa redondeada, extratesticular, no dolorosa. El testículo derecho es de características normales. El resto del examen físico resultó normal.

Se indican estudios analíticos y ultrasonido (UTS) escrotal. Los estudios analíticos realizados resultaron normales.

UTS escrotal: se observa parénquima testicular de tamaño y estructura normal en ambos testículos. Próximo al polo inferior del TI se observó una imagen anecoica redondeada y de bordes bien definidos, con sombra acústica posterior, que mide 3,4 cm de diámetro sin flujo sanguíneo en el eco-Doppler. Esta lesión sonográfica es compatible con quiste simple del epidídimo o espermatocoele.

Con estos hallazgos sonográficos se le explica al paciente la benignidad de estas lesiones ya que tanto el QSE y el espermatocoele suelen evolucionar de manera asintomática sin complicaciones, con lo cual el paciente estuvo de acuerdo.

A los 5 meses, el paciente vuelve a acudir a la consulta especializada de Urología, refiriendo que accidentalmente mientras trabajaba en el campo sufrió un trauma intenso en el testículo afectado y que desde entonces (2 meses previos) aqueja dolor testicular continuo que aumenta a la palpación que aliviaba con analgésicos comunes. Se repite el UTS escrotal donde no se informan nuevos elementos en relación al estudio anterior. Ante la persistencia del cuadro doloroso se decide intervenir quirúrgicamente al paciente, previo consentimiento informado

proponiéndose la realización de quistectomía pero el paciente solicita le realicen orquiectomía radical izquierda.

Se realiza el proceder quirúrgico sin complicaciones y se envía la pieza al Departamento de Anatomía Patológica (AP) para su estudio.

Informe de AP.

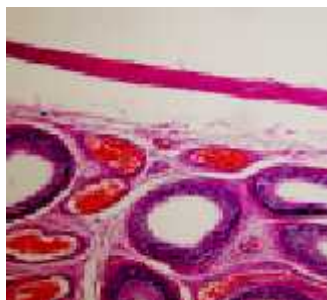
Descripción macroscópica: espécimen quirúrgico compuesto por testículo izquierdo y su cordón. TI que midió 9 x 8 x 5 cm, de consistencia blanda y superficie blanco gris. Próximo al mismo y en relación con su polo inferior se observa formación redondeada y renitente de 3 cm de diámetro que involucra la cola del epidídimo. Al corte dicha formación correspondió a lesión quística con contenido seroso transparente y de superficie interna lisa. El parénquima testicular sin alteraciones macroscópicas. Cordón espermático que midió 11 x 1 cm y que no mostro alteraciones superficiales ni al corte (Fig. 1).

Diagnóstico microscópico: quiste simple del epidídimo. Epididimitis crónica no especifica. Parénquima testicular y componentes del cordón espermático dentro de límites histológicos normales (Fig. 2).

Figura 1. Aspecto macroscópico del QSE.

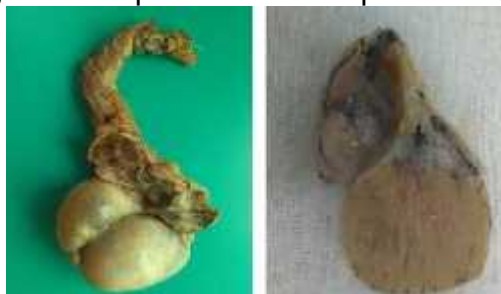

Figura 2. Aspecto microscópico del QSE. Nótese en la porción superior la pared fibrosa del quiste revestida por epitelio simple plano.



DISCUSIÓN

El QSE es una enfermedad de origen congénito y de causa desconocida. La gran mayoría se diagnostica en niños púberes o pre púberes, de forma incidental. Sin

embargo, algunos autores plantean que es más frecuente en hombres de mediana edad. Generalmente es asintomático y muchas veces se detecta por el médico durante el examen físico de los genitales por otros motivos. Se asienta en cualquier porción del epidídimo y su contenido es un líquido seroso.⁵ Se presenta en este caso un QSE localizado en la cola del epidídimo en un hombre de 54 años de edad que notó un aumento de volumen no doloroso en TI.

Los estudios imagenológicos son fundamentales para el diagnóstico de estas entidades, siendo la ecografía la base para lograr identificar las lesiones. Se considera que el estudio ecográfico Doppler debe ser primordial. La ecografía mostró una imagen anecoica, quística, redondeada, bien delimitada, a veces tabicada; sin embargo, esta imagen no es específica, sino que puede ser también observada en casos de hematomas, abscesos e incluso tumores sólidos. También debe hacerse el diagnóstico diferencial con masas anecoicas, extratesticulares como hidroceles, colecciones de líquido como hematomas o absceso.^{6,7} Sonográficamente en el caso, la lesión se presentó anecoica, bien definida y sin vascularización en el estudio Doppler, planteándose la posibilidad de tratarse de un quiste o espermatocelo, aunque pudieron existir otras posibilidades. Generalmente son unilaterales, con un leve predominio en el lado derecho, aunque se han reportado casos de bilateralidad, pero muy infrecuentes.⁸ En este caso se presenta en el lado izquierdo.

La definición de QSE es histológica, sirve para etiquetar un quiste que no se pueden precisar con exactitud cuál es su origen. Histológicamente están recubiertos por un epitelio variable desde un epitelio cilíndrico ciliado a un epitelio aplanado, dependiendo de la tensión a la que está sometido el líquido en su interior.⁹ En el caso que se presenta, se comprueba histológicamente la presencia de un epitelio simple plano en un QSE lleno a tensión.

En casos de complicaciones como torsión o hemorragia, pueden manifestarse como un cuadro escrotal agudo equiparable a un episodio de torsión testicular. Los quistes asintomáticos son posiblemente los más frecuentes.¹⁰ Inicialmente en este caso el comportamiento de la lesión fue de manera asintomática. El dolor apareció de manera continua secundario a un traumatismo testicular. En la literatura revisada no se reconoce el trauma como causa de complicación de estas lesiones.

En cuanto al tratamiento, el paciente puede someterse a cirugía, realizando quistectomía o tratamiento conservador con controles sonográficos periódicos ya que se ha visto que en los quistes de gran tamaño, al comparar la evolución de estos frente a los pacientes no sometidos a cirugía la evolución de los mismos con tratamiento conservador ha sido totalmente benigna sin presentar grandes cambios en el tamaño del quiste ni complicaciones.¹¹ Tiempo atrás, el tratamiento más practicado era la punción aspirativa e inyección con diferentes tipos de sustancias y la epididimectomía parcial en los casos complicados, secundarios a torsión y que se acompañan de necrosis parcial del epidídimo.⁹ La operación propuesta por el equipo básico de salud es quistectomía, acorde al cuadro presentado por el paciente, el que solicitó le fuera practicada una orquiectomía

radical, teniendo en cuenta su edad, paternidad satisfecha y apoyo familiar. No se reporta en la literatura un caso con similares características terapéuticas.

En conclusión;este es un caso único en la provincia Cienfuegos de diagnóstico oportuno de un QSE en un adulto de 54 años con síntomas agravados secundarios de un trauma testicular que se trató quirúrgicamente realizando orquiectomía radical izquierda por petición personal del paciente, a pesar de no ser el proceder de elección según la entidad presentada por el mismo.

Conflictos de intereses

Los autores declaran que no existen conflictos de intereses para la publicación del artículo.

REFERENCIAS BIBLIOGRÁFICAS

1. Cordeiro González P, Pérez Fentes DA, Carrera Álvarez JJ, Puñal Pereira A. Tumor adenomatoide de epidídimo: aportación de 5 casos y revisión de la literatura. ArchEspUrol [Internet]. 2014 [citado 3 Nov 2017]; 67(8). Disponible en: <http://www.redalyc.org/articulo.oa?id=181048187013>.
2. Gupta A, Livingston M, Singh R, Tansey D, Solomon L. Infarcted adenomatoid tumour of epididymis: a rare case report. Case Reports in Urology [Internet]. 2013 [citado 3 Nov 2017]. Disponible en: <https://www.hindawi.com/journals/criu/2013/937689/>
3. Fernández Crehuet Serrano C, Eugenia Rojo Carmona LE, Márquez Moreno AJ, Sáez Barranquero F, Machan K, Ruíz Escalante JF. Seudohermia inguinal ascendente por quiste gigante de epidídimo: diagnóstico ecográfico. ArchEspUrol [Internet]. 2014 [citado 26 Oct 2017];67(8). Disponible en: <http://www.redalyc.org/pdf/1810/181048187014.pdf>
4. Maya Andrade R. Bulto en el testículo izquierdo. Euro Eco [Internet]. 2013 [citado 3 Nov 2017];4(2). Disponible en: http://www.euroeco.org/vol4_num2_junio2013/pdf/38_39.pdf.
5. Rodríguez Collar TL. Diagnosis and treatment of epididymal tumors. RevCubMed Mil [Internet]. 2014 [citado 18 Dic 2017];43(3). Disponible en: http://scielo.sld.cu/scielo.php?script=sci_arttext&pid=S0138-65572014000300009&lng=es.
6. García Yáñez AR, Arboleda MS. Espermatocelo como causa de dolor abdominal y diagnóstico ecográfico de microlitiasis testicular. El Residente [Internet]. 2017 [citado 3 Nov 2017];12(1). Disponible en: <http://www.medigraphic.com/pdfs/residente/rr-2017/rr171d.pdf>.
7. Velazco Ruiz M, Parra Gordo ML, Pena Fernández I, Bandres Carballo B, González Sendra FJ, Caba Cuevas M, et al. Evaluación sonográfica de la patología escrotal más frecuente. Euro Eco [Internet]. 2010 [citado 15 Dic 2013];1(3). Disponible en: http://www.euroeco.org/vol1_num3_septb2010/pdf/49_54.pdf.
8. Canedo García NA, Morales Gonzales JM, Ulloa Gómez OA. Leiomioma Pparatesticular. RevCientCienC Méd [Internet]. 2015 [citado 3 Nov 2017];18(2). Disponible en: http://www.scielo.org.bo/scielo.php?pid=S1817-74332015000200008&script=sci_arttext&lng=es.

9. Sanjuán Rodríguez S, Pimentel Leo JJ, Pedrero Campos C, Morán Penco JM. Quistes simples de epidídimo en la pubertad. AnEspPediater [Internet]. 1996 [citado 03 Nov 2017];45(3). Disponible en: <https://www.aeped.es/sites/default/files/anales/45-3-19.pdf>.
10. Padrón Arredondo G, Martínez García C, Flores Álvarez Y. Quiste gigante de epidídimo izquierdo: informe de un caso. Revista Salud Quintana Roo [Internet]. 2013 [citado 14 Nov 2017];6(24). Disponible en: <http://www.salud.qroo.gob.mx/revista/revistas/24/5.pdf>.
11. Chillón Sempere FS, Domínguez Hinarejos C, Serrano Durbá A, EstornellMoragues F, Martínez Verduch M, García Ibarra F. Quistes epididimarios en la infancia. ArchEspUrol [Internet]. 2005 [citado 6 Ene 2018];58(4). Disponible en: http://scielo.isciii.es/scielo.php?script=sci_arttext&pid=S0004-06142005000400007&lng=es

Recibido: 17 de diciembre del 2017

Aprobado: 7 de febrero del 2018

MSc. Javier Martínez Navarro. Especialista de I Grado en Anatomía Patológica. Hospital General Universitario Dr. Gustavo Aldereguía Lima, Cienfuegos, Cuba. Correo electrónico: javier.martinez@gal.sld.cu