



TEMA 9-2019:

Oclusión Intestinal por *Angiostrongylus costaricensis*. Revisión Bibliográfica y Reporte de un caso.

Recibido: 16/08/2018

Aceptado: 20/11/2018

¹ José Francisco Navarro Coto

² Andrea Ledezma Cabezas

¹ Especialista Cirugía General, Hospital de Golfito MMV, CENDEISSS, Universidad de Costa Rica, Costa Rica.

² Licenciada en Enfermería, Hospital de Golfito MMV, Universidad Autónoma de Centro América, Costa Rica

Resumen

Se presenta el caso clínico de un paciente masculino de 36 años, el cual fue llevado a sala de operaciones con el diagnóstico de oclusión intestinal y eosinofilia. Los hallazgos intraoperatorios fueron inespecíficos por lo que se realizó test de Morera dando positivo para *Angiostrongylus costaricensis*. Siendo esta parasitosis, una de las causas de oclusión intestinal de baja frecuencia. En nuestro país, debe ser incluido en la lista de dolor abdominal, tanto agudo como crónico, más aún, si asocia eosinofilia marcada.

Abstract

We present the clinical case of a 36-year-old male patient, who was taken to the operating room with the diagnosis of intestinal occlusion and eosinophilia. The intraoperative findings were nonspecific, so a positive test for Morera was performed for *Angiostrongylus costaricensis*. This parasitosis causes intestinal occlusion with low frequency. In our country, it must be included in the list of abdominal pain, both acute and chronic, moreover, if it associates marked eosinophilia.

Palabras clave

Angiostrongylus costaricensis; dolor abdominal; oclusión intestinal; eosinofilia; test de Morera

Key words

Angiostrongylus costaricensis; abdominal pain; intestinal occlusion; eosinophilia; Morera blood test

Caso

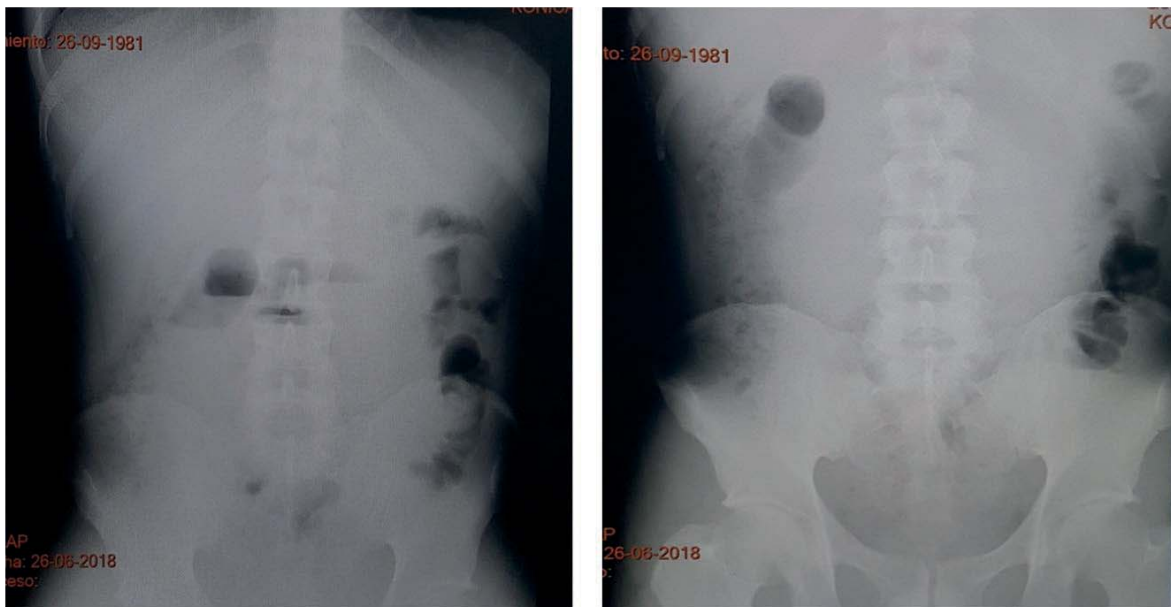
Paciente masculino de 36 años de edad, sin antecedentes patológicos ni quirúrgicos, no hay antecedentes de consumo de drogas lícitas ni ilícitas. Ingresa al servicio de emergencias con historia de 24 horas de dolor abdominal, distensión y constipación. Al examen físico, con resistencia voluntaria y de difícil exploración por dolor. Se cataloga inicialmente como gastroenteritis, se da tratamiento sintomático y se indican estudios complementarios.

Posteriormente con evolución tórpida, distensión y vómitos de contenido alimentario.

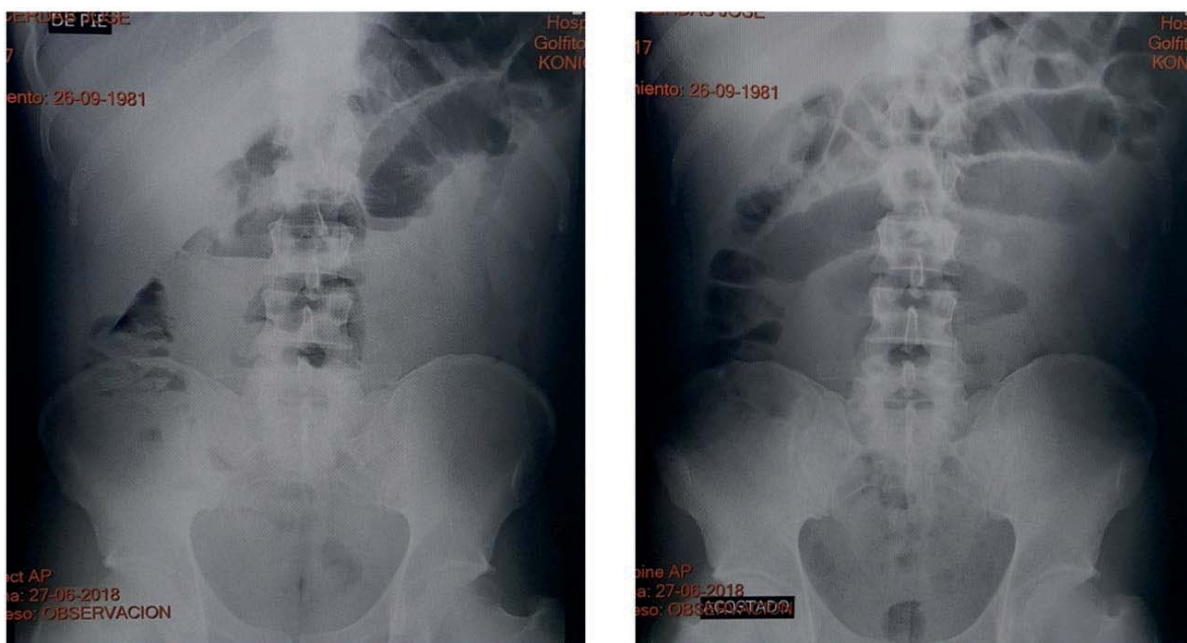
Laboratorio día 1: Leucocitos 23000, Neutrófilos 23%, Eosinófilos 66%, Linfocitos 7,5%. Creatinina 1,04 mg/dl, UN 15, BT 0,7 mg/dl, BD 0,1 mg/dl, AST 26 UI/L, ALT 53 UI/L, DHL 239 UI/L.

Radiografías simples de abdomen: asas con distensión, con un asa fija hacia línea media, engrosada, niveles hidroaéreos (**Imagen 1 y 2**).

■ **Imagen 1.** Radiografías simples de abdomen al ingreso. Asa fija en línea media



■ **Imagen 2.** Radiografías simples de abdomen a las 24 horas del ingreso. Hay niveles hidroaéreos, asas engrosadas y asa fija en línea media.



Ultrasonido de abdomen:

1-dilatación difusa de asas intestinales con ligero aumento de la peristalsis hacia el hemiabdomen superior izquierdo.

2- leve cantidad de líquido libre intrabdominal.

El paciente deteriora su estado general, aumenta distensión, dolor se localiza en hemiabdomen inferior; nuevo control de laboratorio con leucocitosis y aumento de eosinófilos.

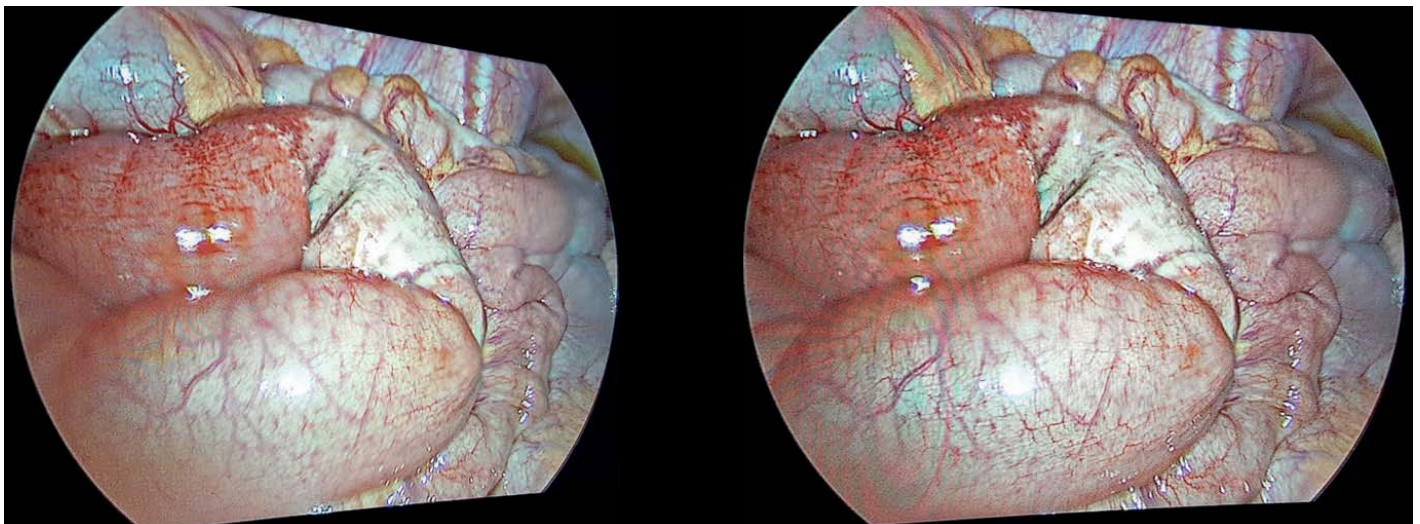
Laboratorio día 2: Leucocitos 17000, Neutrófilos 9,5%, Eosinófilos 71,1%, Linfocitos 715,2%. Cr 1,08 mg/dl, UN 21,6, BT 0,9 mg/dl, BD 0,2 mg/dl, AST 23 UI/L, ALT 26 UI/L, DHL 207 UI/L.

El hospital con tomografía más cercado se encuentra a 3 horas de distancia, lo que implica, al menos, de 5 a 6 horas de viaje. Se decide llevar a sala de operaciones y realizar abordaje laparoscópico.

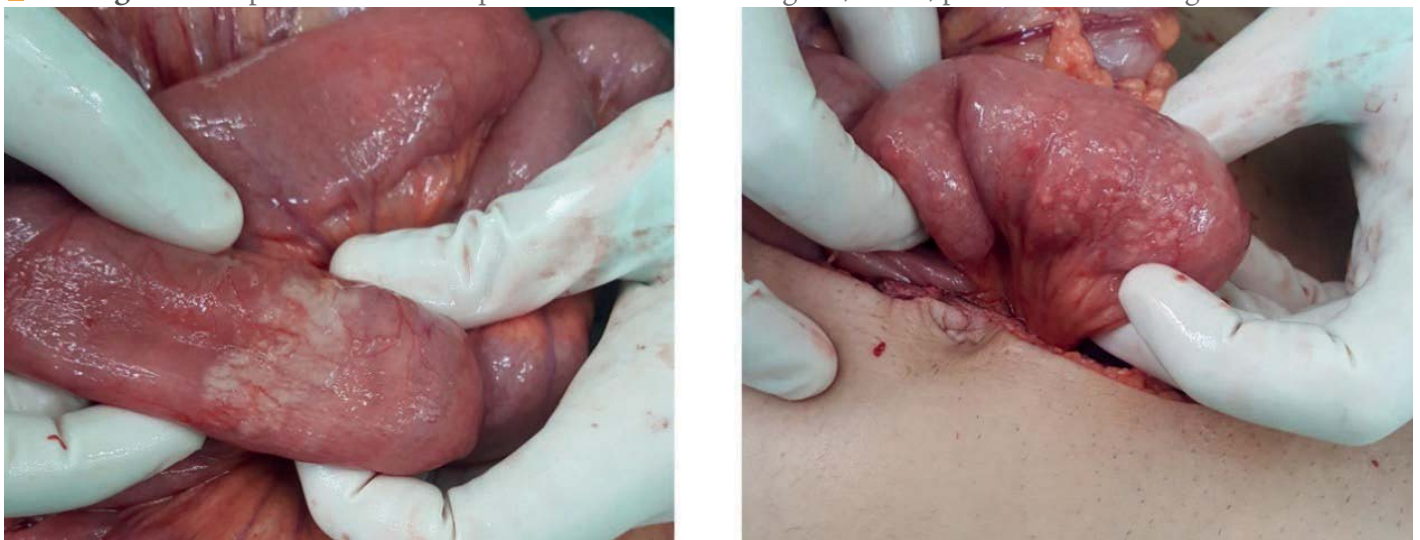Se documentan placas blanquecinas en la serosa del Intestino delgado y colon ascendente (**Imagen 3**).

Se convierte a cirugía abierta para exploración manual. Hay escaso líquido libre café. Dichas lesiones abarcan el intestino delgado, yeyuno, íleon y colon ascendente al igual que el apéndice cecal. Son placas puntiformes, pétreas, las cuales deprimen la serosa intestinal, sin llegar a ulcerarlas con implantaciones como grano de arroz. Se palpan tumoraciones en íleon distal y base del apéndice, la cual, además, esta engrosada con implantes puntiformes. No se logra definir si las masas descritas se localizan intra o extra luminal, sin llegar a ocluir el lumen de las asas, no obstante, estas porciones no presentan peristalsis (**Imagen 4 y 5**). El meso intestinal presenta múltiples adenopatías duro elásticas. No se cuenta con patólogo en nuestro centro de salud, es decir, no podemos realizar biopsia por congelación en el transcurso de la cirugía.

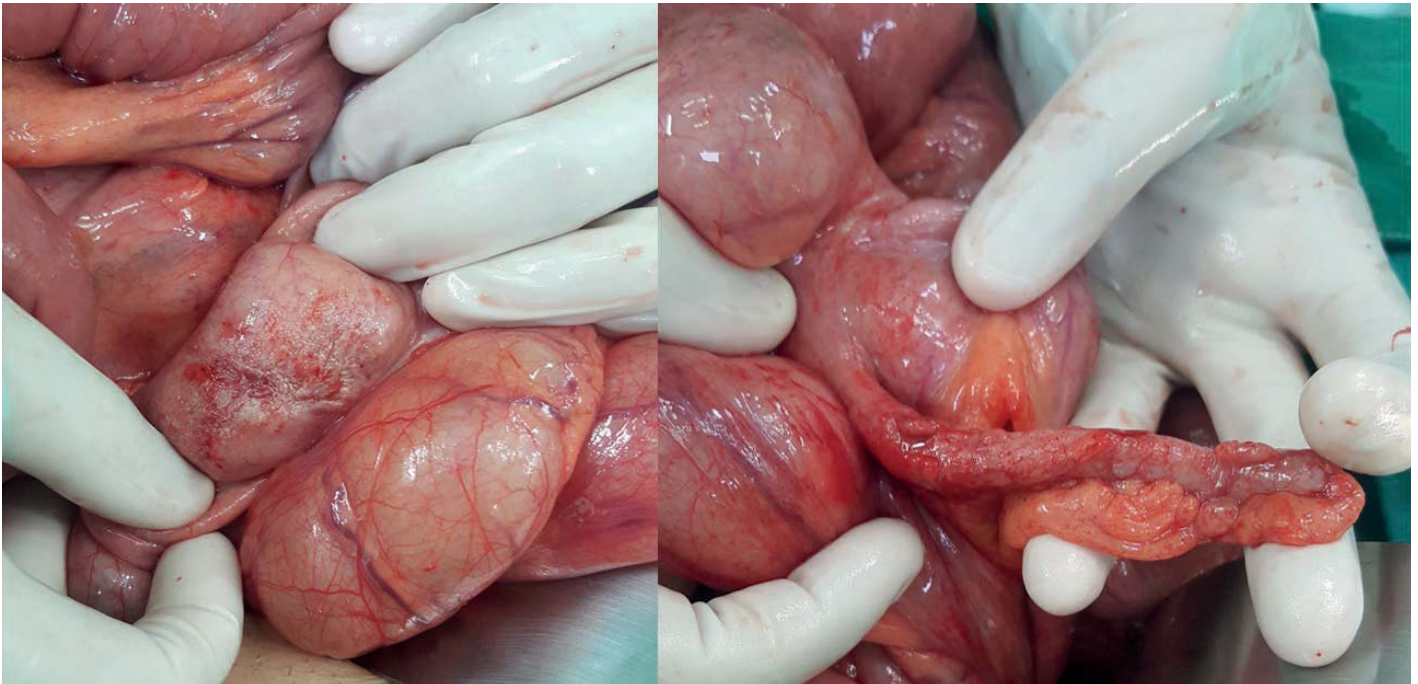■ **Imagen 3.** Hallazgos en la exploración laparoscópica. Se aprecian placas blanquecinas en intestino delgado.



■ **Imagen 4.** Implantaciones blanquecinas en intestino delgado, duras, puntiformes como grano de arroz.



■ **Imagen 5.** Placas endurecidas en ciego. Apéndice cecal indurada con implantes puntiformes.



Se deriva con bolsa de Bogotá a Hospital de referencia San Juan de Dios, para toma de muestras histopatológicas y estudios complementarios.

Se lleva nuevamente a sala de operaciones, no se identifica causa mecánica evidente que cause obstrucción, se toman biopsias, citología y se finaliza el procedimiento.

Dentro de los diagnósticos diferenciales por las características macroscópicas se deben descartar: tuberculosis intestinal, isquemia, gastroenteritis eosinofílica, enfermedad de Crohn, otras parasitosis, entre otros.

Resultados de los estudios realizados en el Hospital San Juan de Dios

Biopsia epiplón: peritonitis eosinofílica de causa a determinar, primera posibilidad infección por parásitos (*Angiostrongylus costaricensis*) y de segunda gastroenteritis eosinofílica.

Citología: citología benigna, sin células atípicas

Test de Morera: +, reportado por INCIENSA

En la colonoscopia no documentan lesiones intraluminales.

Paciente evoluciona satisfactoriamente y se egresa del hospital.

Discusión

Caracterización Región y Hospital de Golfito

El cantón de Golfito pertenece a la provincia de Puntarenas y se ubica en la zona sur del país, en la frontera con Panamá. En la década de 1930 se dio la llegada de las actividades bananeras de la Región Atlántica al Pacífico Sur ⁽¹⁾.

Cuenta con un aproximado de 44 572 habitantes según las estimaciones del Instituto Nacional de Estadística y Censo. Con 37% de población rural. Hay presencia de población indígena, la cual representa un 4% de la población del Cantón ⁽¹⁾, siendo éstos uno de los territorios más aislados de la región ⁽²⁾. Dentro del Sistema de Salud de la CCSS, se inicia con el 1 nivel de atención, que corresponde al área de salud, posteriormente hospitales periféricos, 2 nivel (divididos en 1, 2 y 3) y detrás el 3 nivel de atención, que son los hospitales nacionales, ubicados en el Valle Central. El Hospital de Golfito es catalogado como periférico 1, siendo este el nivel más bajo dentro de su categoría, contando con 75 camas y atiende la población del cantón de Golfito, parte de la de Corredores y Osa, por accesibilidad geográfica.

Dentro de sus limitaciones se encuentran, no contar con servicio de patología, Tomografía (sólo Ecografía), exámenes de laboratorio especializado ni disponibilidades médicas los 30 días del mes.

El centro médico de referencia es el Hospital Escalante Pradilla ubicado a 200 Km, y 3 horas, 30 minutos de transporte.

En la actualidad, el Hospital de Golfito cuenta con 75 años de construido y ha mantenido desde entonces su estructura física interna y externa con lo que lleva un deterioro progresivo importante del mismo, a pesar de que se han realizado algunas mejoras que han venido a descongestionar un poco el tránsito de clientes externos e internos (página informativa de la CCSS ^(2,3)).

Existe una afluencia constante y transitoria de habitantes del resto del país, al visitar el Depósito Libre, el cual es un centro comercial de productos exentos de impuestos.

Con respecto a la evidencia local de parasitosis, Hernández – Chavarría y Matamoros – Madrigal, describieron en la población Amerindia del Sur del país, la presencia de las siguientes parasitosis: *Ascaris* 36%, *Necator/Ancylostoma* 24%, *Entoameba coli* 27%, *Entoameba histolytica* 11%, *Endolimax nana* 33%, entre otras. No obstante, el método de recolección fue de muestras en heces, por lo que no se incluyó el Test de Morera ⁽⁴⁾. Sin embargo, es un precedente importante en la intención de estudiar la población de la Zona Sur.

En 1998, Morera y Amador, se plantearon la posibilidad que las condiciones ambientales jugaran un papel preponderante en la distribución en el número de casos de la angiostrongilosis abdominal.

Su planteamiento fue que dicha enfermedad tuviera alguna relación con la cantidad anual de lluvia, sin embargo, lo anterior no fue demostrado. En su estudio presentaron limitaciones tales como, periodo breve de tiempo, así como las regiones estudiadas, las cuales fueron el Valle Central y la Zona Norte del país ⁽⁵⁾.

■ **Angiostrongilus costaricensis**

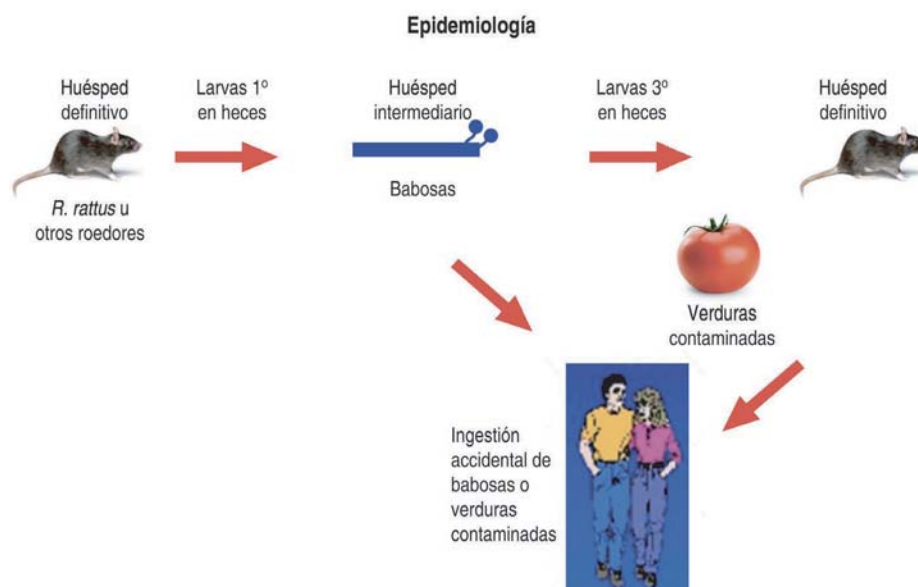
Angiostrongylus costaricensis es un nemátodo parásito de la *superfamilia Metastrongyloidea*, descrito por primera vez en la región ileocecal de un niño costarricense. Se le considera el agente etiológico de la angiostrongilosis abdominal ⁽⁶⁾.

El *A. costaricensis*, es una zoonosis que se presenta como una parasitosis endémica en Centro América y Sur América, reportada por primera vez en Costa Rica ^(7,8) por Morera y Céspedes en 1971 ⁽⁹⁻¹¹⁾.

Ya en 1972, Sierra y Morera reportaron el primer caso humano en Honduras ^(10,12). Los casos reportados han incrementado y ahora forma parte del diagnóstico diferencial de dolor abdominal ⁽⁷⁾. El hospedero definitivo son los roedores y los intermedios los moluscos: babosas, caracoles y otros, en nuestro país de predominio *Sarasinula plebeia*; siendo la variedad *Phyllocaulis variegatus*, la más frecuente. La contaminación de los alimentos ocasiona la inoculación en humanos, en su estado larval. ^(7,11,13-15) Se han logrado identificar estas larvas, en su estadio L3 en hojas de lechuga y chayote ⁽¹⁶⁾.

Ciclo de vida del parásito

■ **Figura 1.** Ciclo vital de la angiostrongilosis. Tomado de la Red de Helmintología de América Latina y El Caribe, catálogo de enfermedades; Universidad Nacional de la Pampa, Argentina Esquema Ciclo de Vida del parásito ⁽¹⁴⁾



Los parásitos presentan 5 estadios previo su madurez. Como se aprecia en la figura 4, el huésped definitivo son roedores; en Costa Rica: *Sigmodon hispidus* y *Rattus rattus* ⁽¹²⁾, en sus heces se encuentran Larvas tipo 1 (L1), de esta manera el huésped intermedio, por lo general babosas, por medio de verduras infectan el ser humano ⁽¹⁴⁾.

En los roedores, el parásito vive en las arterias mesentéricas y sus ramas cercanas a la mucosa intestinal. Los huevos son puestos en tejidos o en los capilares de la pared intestinal. Posteriormente los parásitos son liberados del tubo intestinal en estadio L3. El hombre puede reemplazar al huésped definitivo, al ingerir verduras con residuos de babosas que caminan sobre estas plantas, agua contaminada, e inclusive, las mismas babosas, siendo esto más frecuente en la población infantil. Las heces del hombre no son infectantes para otras babosas, porque los parásitos no llegan a la luz intestinal ^(6,10).

Es interesante remarcar, la posibilidad de contagio de otras especies animales, tales como perros, inclusive presentando cuadros de perforación intestinal, peritonitis y muerte ⁽¹⁷⁾.

Presentación clínica

Al igual del paciente del caso presentado, el dolor abdominal, con predominio en fosa iliaca derecha, parece ser su característica más usual. Sin embargo, la aparición de dolor abdominal, puede ser gradual e inclusive ser catalogado como crónico ⁽¹⁸⁾. Puede asociar, además, náuseas, vómito, fiebre, anorexia, cambios en el hábito intestinal ^(7,10,11,13,14,18).

Al examen físico, se puede palpar, un plastrón o masa hacia la fosa iliaca derecha. Presentando signos de McBurney, Psoas y Obturar positivo, lo cual lo hace difícil de diferenciar de una apendicitis aguda ^(10,14,18,19).

En los hallazgos de laboratorio, leucocitosis, de hasta 35000, con eosinofilia de más de un 10% ^{14,18} En otros reportes, puede alcanzar hasta un 40% ^(6,10,11).

En las radiografías de abdomen, distensión, abundante materia fecal en marco colónico, y niveles hidroaéreos ⁽¹⁸⁾.

El ultrasonido podría o no dirigir el diagnóstico, no obstante, con cierta frecuencia se puede observar una imagen, tipo masa, redondeada hacia cuadrante inferior derecho ⁽¹⁸⁾.

Hallazgos macroscópicos en la cirugía

Una forma de presentación macroscópica es la colitis isquémica, y debe incluirse dentro de las posibilidades diagnósticas cuando se encuentra ante esta entidad, lo anterior, por la ya conocida predilección de los parásitos a los vasos mesentéricos que irrigan ciego y colon ascendente ⁽²⁰⁾.

Se pueden enumerar hallazgos tales como, abundante líquido peritoneal, parches de necrosis intestinal, perforación intestinal, abundantes adenopatías, lesiones pseudoneoplásicas y patrones en isquemia por congestión ^(7,13).

Las lesiones extraintestinales pueden encontrarse en: omento, ganglios, hígado y testículos un síndrome parecido a larva migrans visceral; al igual que obstrucción de la arteria espermática, una enterocolitis isquémica gangrenosa, apendicitis aguda y divertículo de Meckel y una hemorragia gastrointestinal ⁽¹²⁾.

Diagnóstico

Desde los años ochenta, el diagnóstico de esta zoonosis se realiza con el test de Morera, prueba cualitativa, consiste en una aglutinación de látex. Recientemente, en el país se estandarizaron dos nuevas metodologías para el diagnóstico serológico de la agngiostrongilos abdominal. Las pruebas consisten en la determinación de anticuerpos IgG e IgG1 contra huevecillos ⁽¹¹⁾.

En la actualidad existen protocolos que están en etapa estudios, de una prueba múltiple de reacción en cadena de la polimerasa en tiempo real (PCR). La PCR es una técnica rápida, sensible y específica que amplifica el ADN de una sola especie de forma exponencial durante diferentes ciclos y temperaturas a partir de un par de cebadores ⁽²¹⁾ Varela y col, han desarrollado, en Colombia, dicha prueba, e infieren, que una vez validada, la prueba diagnóstica también será útil para determinar zonas con alto riesgo de transmisión por la presencia de varios de los huéspedes de la angiostrongilosis ⁽²¹⁾. Asimismo, Rodríguez y col han reportado la identificación molecular de *A. costaricensis* en series de casos que han sido tratados de forma quirúrgica con AA utilizando una prueba de PCR ⁽²²⁾.

Manejo

Con respecto a la parte quirúrgica, la resección intestinal forma parte de los procedimientos que es necesario realizar ^(12,13). Por su predilección hacia vasos del Ciego, la hemicolectomía derecha es de las maniobras más reportadas en la literatura ^(10,14,18), así como resecciones intestinales aisladas, con sus respectivas anastomosis. En algún momento, se incluyó el tiabendazol como tratamiento farmacológico para esta zoonosis, no obstante, no existe evidencia que respalde esta opción. Otros fármacos antihelmínticos se han propuesto como tratamiento, sin embargo, los resultados obtenidos han sido variables ⁽¹⁸⁾.

Hay publicaciones sobre el empleo del albendazol (15mg/kg/día durante 2 semanas) disminuye de manera significativa la duración de la cefalea en la meningitis eosinofílica ⁽²³⁾.

De manera experimental, hay reportes de posibles beneficios de vacunación intranasal como tratamiento para esta parasitosis en modelos animales ⁽²⁴⁾.

En general, la evidencia en la actualidad ha demostrado que el manejo quirúrgico es la opción a seguir, con resecciones intestinales en zonas necrosadas, con tumoraciones que obstruyan el tránsito normal, etc. Ningún tratamiento médico tiene evidencia de curación o control de la infección. Adicionalmente, en modelos experimentales, se documentó muerte de los sujetos por migración errática una vez concluido el tratamiento ⁽²⁵⁾.

Análisis

Nuestro paciente presento cuadro compatible con oclusión intestinal y un marcado dolor hacia fosa iliaca derecha; asimismo, leucocitosis con eosinofilia de hasta más del 60%. Pese a no contar con hallazgos claros en el ultrasonido realizado, ni contar con tomógrafo cerca de nuestro centro, se decidió llevar a sala con el diagnóstico de abdomen agudo, por sospecha clínica.

La eosinofilia se presenta, con frecuencia, en pacientes de países tropicales en vías de desarrollo, sugiriendo infección por helmintos ⁽⁸⁾. Dentro de los diagnósticos diferenciales se encuentran, asma, reacción de hipersensibilidad a medicamentos o drogas, neoplasias, trastornos del tejido conectivo, síndromes de hipereosinofilia primaria y rechazo de trasplante ⁽⁸⁾. Asimismo, infección por nemátodos, es otra forma de parasitosis que se puede encontrar en zonas tropicales ⁽⁸⁾.

La evolución positiva presentada por el paciente, confirman lo acertadas de las decisiones tomadas por los equipos quirúrgicos del Hospital de Golfito y el Hospital San Juan de Dios. Están indicadas las resecciones intestinales en caso de perforación, isquemia o una tumoración que obstaculice el tránsito intestinal. En ambas revisiones quirúrgicas, al no determinar una causa clara como tal de obstrucción, se decidió ser conservadores y completar estudios. Esta distorsión del tránsito intestinal sugiere más un origen funcional que mecánico y por ende el manejo expectante es el más adecuado.

Retrospectivamente, los hallazgos de laboratorio y la historia de dolor hacían sospecha la presencia de una parasitosis, no obstante; el cuadro oclusivo no es de los síndromes de aparición más frecuentes de la angiostrongilosis abdominal.

Conclusión

Dentro del contexto del dolor abdominal, y conociendo la realidad costarricense desde el punto de vista parasitario, todo caso que se presente al servicio de emergencias o servicios del primer nivel de atención, que en su leucograma sobresalga eosinofilia marcada, de la menos más del 10%, debe ser abordado, como parte de sus posibilidades diagnósticas angiostrongilosis abdominal, independientemente de su tiempo de evolución. El ELISA, para detección del parásito, prueba realizada en el INCIENSA, es el estudio diagnóstico que se cuenta en la actualidad en Costa Rica.

Bibliografía

1. <http://www.inec.go.cr/poblacion/estimaciones-y-proyecciones-de-poblacion>
2. Munguía Y Zúñiga S Caracterización del cantón de golfito, corredor fronterizo zona sur dirección de vivienda y asentamientos humanos Departamento de diagnóstico e incidencia social departamento análisis técnico de vivienda; Ministerio de Vivienda y Asentamientos Humanos 2013
3. <http://www.ccss.sa.cr/hospitales?v=17>
4. Hernández Chavarría F Matamoros Madrigal M Parásitos intestinales en una comunidad Amerindia, Costa Rica Parasitol Latinoam 2005; 60: 182 - 185
5. Morera P Amador J Prevalencia de la Angiostrongilosis Abdominal y la Distribución Estacional de la Precipitación Rev. costarric. salud pública 1998; 7(13): 1- 13

6. Abrahams Sandí E Angiostrongiliasis abdominal: notas sobre el diagnóstico Rev Biomed 2007; 18: 37-45
7. Prata Martins F Orozco Lacombe F Leite Ganc R Ganc A Paulo Ferrari A Colon mass secondary to angiostrongilosis Gastrointestinal endoscopy 2009; 69 (7): 69-71
8. Löscher T Saathoff E Eosinophilia during intestinal infection Best Practice & Research Clinical Gastroenterology 2008; 22 (3): 511-536
9. Morera C Céspedes Angiostrongylus costaricensis n. sp. (Nematoda: Metastrongyloidea), a new lungworm occurring in man in Costa Rica Rev. Biol. Trop 1971; 18 (1, 2): 173-185
10. Zúñiga S Cardona López V Alvarado D Angiostrongilosis Abdominal Rev. Medica Hondur. 1983; (51): 184-192
11. Mesén P Calvo N Diagnóstico serológico de angiostrongilosis abdominal en el Centro Nacional de Referencia de Costa Rica Boletín INCIENSA 2012; 24 (1); 2-7
12. Girand de Kaminsky R Situación actual de Angiostrongylus costaricensis y la infección en humanos y animales en las Américas Revista Médica Hondurena 1996; 64 (4): 139-147
13. Quirós J et al. Abdominal angiostrongyliasis with involvement of liver histopathologically confirmed: a case report Rev. Inst. Med. Trop. Sao Paulo 2011; 53(4):219-222
14. Rivas Méndez D Palmisano E González Q Oliva G Angiostrongilosis Abdominal Cirujano General 2015; 37 (3-4): 105-108
15. Fontoura G Maurer R Oliveira C Graeff Texeira C Abdominal angiostrongyliasis in rodent experimental infection: Evidence for systemic circulation of first stage larvae Parasitology International 2007; 56: 227-229
16. Oliveira Bonetti V Raef-Teixeira C Angiostrongylus costaricensis and the intermediate hosts: observations on elimination of L3 in the mucus and inoculation of L1 through the tegument of molluscs Revista da Sociedade Brasileira de Medicina Tropical 1998; 31(3): 289-294
17. Alfaro Alarcon A et al First report of a naturally patent infection of Angiostrongylus costaricensis in a dog Veterinary Parasitology 2015; 212: 431-434
18. Incani R Caleira E Martín M González C Human infection by Angiostrongylus costaricensis in Venezuela: first report of a confirmed case Rev. Inst. Med. trop. S. Paulo 2007; 49(3):197-200
19. Romero Alegría A et al Angiostrongylus costaricensis: Systematic Review of Case Reports Advances in Infectious Diseases, 2014; 4: 36-41
20. Navid K Gidwani U Pena J Dunn A Ischemic Colitis Hosp Med Clin 2015; 4: 216-229
21. Varela R Arias J Velázquez L Estandarización de una prueba múltiple de reacción en cadena de la polimerasa en tiempo real para la identificación de Angiostrongylus cantonensis, A. costaricensis y A. vasorum Biomédica 2018; 38: 111-119
22. Rodríguez R et al PCR for the Diagnosis of Abdominal Angiostrongyliasis in Formalin-Fixed Paraffin-Embedded Human Tissue PLOS ONE 2014; 9 (4): e93658
23. Pérez Arellano J et al Tratamiento de las enfermedades parasitarias (II): Helmintosis y ectoparasitosis IT del Sistema Nacional de Salud. 2007; 31 (2): 55-64
24. Solano Parada J et al Effectiveness of intranasal vaccination against Angiostrongylus costaricensis using a serine/threonine phosphatase 2 A synthetic peptide and recombinant antigens Vaccine 2010; 28: 5185-5196
25. Morera P Bontempo I Acción de algunos antihelmínticos sobre Angiostrongylus costaricensis Rev. Mod. Hosp. Nal. Niños Costa Rica 1986; 20 (2): 165-174