



## TEMA 6 -2019:

### Diverticulitis: revisión de la literatura en cuanto al manejo actual

Recibido: 02/01/2019

Aceptado: 15/04/2019

<sup>1</sup> Cristina García-Rossi

<sup>2</sup> Dayè Rodríguez Bolaños

<sup>1</sup> Médico General. San José, Costa Rica. Correo electrónico: [cristy.gr18@gmail.com](mailto:cristy.gr18@gmail.com)

<sup>2</sup> Médico Especialista en Cirugía General. Hospital México. San José, Costa Rica.

#### Resumen

La diverticulitis aguda se define como la inflamación activa del divertículo del colon y puede involucrar una perforación o una microperforación. Esta patología puede ser aislada o recurrente, sin complicaciones o complicada. La diverticulitis aguda puede presentarse como leve dolor intermitente o como un dolor abdominal grave, constante y crónico, generalmente en el cuadrante inferior izquierdo. Esta revisión de tema sobre diverticulitis permite orientar a toda la comunidad médica con base en la evidencia más reciente para diagnosticar y así poder manejar esta patología.

#### Abstract

Acute diverticulitis is defined as an active inflammation of the colon's diverticulum and may involve a perforation or a microperforation. This pathology can be isolated or recurrent, uncomplicated or complicated. Acute diverticulitis may present itself as a mild intermittent pain or as a severe, constant and chronic abdominal pain usually in the left lower quadrant. This review of the subject about diverticulitis allows a guide for all of the medical community based on the most recent evidence to diagnose and thus be able to manage this pathology.

#### Palabras clave

Diverticulitis; enfermedad diverticular; diverticulitis aguda; diverticulitis no complicada

#### Key words

Diverticulitis; diverticular disease; acute diverticulitis; uncomplicated diverticulitis

## Introducción

La diverticulitis aguda se define como la inflamación activa del divertículo del colon y puede involucrar una perforación o una microperforación. Esto puede ser aislado o recurrente, sin complicaciones o complicado. En las sociedades occidentales, la mayoría de los divertículos se encuentran en el sigmoidees o en el colon descendente. En cambio, en las sociedades asiáticas es más común encontrarlos en el colon ascendente. La diverticulitis no complicada tiene la inflamación localizada, y la diverticulitis complicada es inflamación asociada a un absceso, flemón, fístula, obstrucción, sangrado, o una perforación <sup>(1,2)</sup>.

Es una afección común con una incidencia estimada del 25% <sup>(3)</sup>. El 80% de los pacientes que presentan diverticulitis tienen 50 años o más <sup>(4)</sup>.

### ■ Etiología

Algunos factores asociados con enfermedad diverticular incluyen alteraciones en la resistencia de la pared colónica, la motilidad colónica y problemas dietéticos, como la falta de fibra. Un factor importante es la susceptibilidad genética, ya que se ha visto que los gemelos monocigóticos tienen el doble de probabilidades que los gemelos dizigóticos de desarrollar diverticulosis. Otros factores de riesgo de diverticulitis son: el tabaquismo, la aspirina, los fármacos antiinflamatorios no esteroideos, los corticoesteroides, los opiáceos, el aumento de la edad, la obesidad, y el estilo de vida sedentario <sup>(1,2)</sup>.

Se ha demostrado que fumar tabaco reduce la producción de moco en el colon, puede alterar la composición del microbioma intestinal y conducir a una isquemia mesentérica relativa <sup>(5)</sup>.

### ■ Anatomía

Existen dos tipos de divertículos en el intestino: el verdadero y el falso (o pseudo divertículos). El divertículo verdadero es una hernia que parece saco de toda la pared intestinal; en cambio, el pseudo divertículo es una protrusión de la mucosa y la submucosa a través de la musculatura propia del colon. Básicamente, el divertículo que afecta al colon es el pseudo divertículo <sup>(6)</sup>.

### ■ Patofisiología

Actualmente, los mecanismos patológicos exactos que producen los divertículos en el colon son

desconocidos. Una de las principales teorías es el desarrollo de divertículos a partir del aumento de la presión en áreas de paredes debilitadas. Teorías más recientes se centran en los cambios en el microbioma, la inflamación, la motilidad y la genética <sup>(2)</sup>.

Sin embargo, la estasis u obstrucción en el pseudo divertículo de cuello estrecho puede causar sobrecrecimiento bacteriano y la isquemia tisular local. Los anaerobios (incluyendo bacteroides, peptostreptococcus, clostridium y fusobacterium) son los organismos más frecuentemente aislados <sup>(3)</sup>.

### ■ Cuadro clínico

La diverticulitis aguda puede presentarse como leve dolor intermitente o como un dolor abdominal grave, constante y crónico, generalmente en el cuadrante inferior izquierdo. El estreñimiento se reporta en el 50% de los pacientes y la diarrea entre el 25% y el 35%. Los síntomas sistémicos más comunes son la fiebre (menor a 39° C) y un cambio en los hábitos intestinales. Otros síntomas que pueden aparecer son las náuseas, los vómitos, y los síntomas urinarios. En el examen físico, al encontrar que la sensibilidad es predominantemente en el cuadrante inferior izquierdo, una masa palpable y distensión abdominal se aumenta la probabilidad de diverticulitis aguda. La sensibilidad al rebote, rigidez y ausencia de peristalsis pueden sugerir peritonitis. En los exámenes de laboratorio es frecuente obtener marcadores inflamatorios elevados y leucocitosis <sup>(1,2)</sup>.

### ■ Diverticulitis recurrente

Las tasas de recurrencia de diverticulitis son del 9 al 36 por ciento según un gran estudio retrospectivo con 3,165 pacientes tratados por diverticulitis por un seguimiento medio de 9 años. El 9% tuvo una recurrencia y el 3% tuvo más de una recurrencia después del tratamiento inicial no operatorio. Un estudio retrospectivo que analizó 954 pacientes consecutivos con diverticulitis encontró que la tasa de recurrencia a 5 años fue del 36%, con un 3.9% de los pacientes con recidiva complicada: abscesos, fístula y perforación libre <sup>(1)</sup>.

El riesgo de desarrollar una enfermedad complicada después de un episodio inicial sin complicaciones de diverticulitis fue de solo un 5% durante 8 años de seguimiento <sup>(2)</sup>.

## Prevención

Las intervenciones para poder prevenir la recurrencia de diverticulitis incluyen: alimentación con fibra, dejar de fumar, ejercicio y en personas con un índice de masa corporal  $\geq 30$  es bajar de peso<sup>(1)</sup>.

Los medicamentos que podrían tener un efecto protector son los bloqueadores de calcio y las estatinas. Los niveles altos de vitaminas D reducen el riesgo de ingreso hospitalario para diverticulitis. Desafortunadamente, no hay métodos ideales para prevenir la recurrencia de la diverticulitis<sup>(2,3)</sup>.

## Diagnóstico

La enfermedad diverticular puede diagnosticarse con la clínica o más frecuentemente mediante la colonoscopia o enema de bario. Actualmente, la tomografía computarizada (TC) se ha convertido en el estándar para diagnosticar la enfermedad diverticular. La sensibilidad para diverticulitis aguda es del 94%, y tiene una especificidad del 99%. La colonoscopia es la principal herramienta para diagnosticar la enfermedad diverticular. Sin embargo, la colonoscopia está contraindicada en la diverticulitis aguda por la posible perforación relacionada con la insuflación de aire. La colonoscopia no logra identificar algunas complicaciones de la enfermedad como el absceso<sup>(1,2)</sup>.

Este examen se recomienda usualmente 6 semanas después de la resolución de los síntomas en pacientes con enfermedad complicada, para poder descartar la presencia de otras enfermedades como cáncer o enfermedad inflamatoria intestinal<sup>(4)</sup>.

### ■ Clasificaciones

Cuando disponemos de una TC del abdomen y la pelvis se puede utilizar el sistema de clasificación de Hinchey (tabla 1) para evaluar la gravedad de la diverticulitis en 4 etapas<sup>(2,4)</sup>. El estadio 1 tiene pequeños abscesos pericólicos o mesentéricos confinados. El estadio 2 tiene abscesos más grandes, limitados a la pelvis. El estadio 3 o diverticulitis perforada está presente cuando un absceso peridiverticular se rompe y causa peritonitis purulenta. El estadio 4 finalmente representa la ruptura de un divertículo no inflamado y sin obstrucciones en la cavidad peritoneal libre con contaminación fecal y conlleva a un mayor riesgo de un resultado desfavorable. Sin embargo, este sistema de clasificación no toma en cuenta los efectos de

las condiciones coexistentes sobre la gravedad o el resultado de la enfermedad. El riesgo de muerte es menor al 5% para el estadio 1 y 2, el 13% para aquellos en el estadio 3, y del 43% para aquellos en el estadio 4<sup>(4)</sup>.

En 1999, Wasvary et al. modificó la clasificación original de Hinchey, y desde entonces ha sido aceptada (tabla 1). De este modo amplió la clasificación al no solo abordar la enfermedad perforada, sino también incluir una enfermedad clínica leve (etapa 0). Además, se marcó una diferencia entre la inflamación pericólica confinada o el flemón (estadio Ia) y un absceso pericólico confinado (estadio Ib)<sup>(7)</sup>.

El amplio uso de tomografías computarizadas inició modificaciones a la clasificación de Hinchey original, y también se crearon varias clasificaciones radiológicas nuevas para la enfermedad diverticular. Kaiser et al. han publicado una guía objetiva para el reporte del TC, basada en los hallazgos de la TC específicos por etapa de Hinchey modificada (tabla 1) permite establecer la extensión de la enfermedad y su impacto para el tratamiento que se manejará.<sup>(7)</sup>

Ambrosetti et al. clasifican la diverticulitis en enfermedad severa o moderada (tabla 1) basada en los hallazgos de la TC.<sup>(8)</sup>

### ■ Diagnósticos diferenciales

La colitis ulcerativa y la enfermedad de Crohn pueden tener síntomas parecidos a la diverticulitis, dolor abdominal y cambios en el hábito intestinal. La colitis isquémica se presenta con episodios de hipotensión, dolor abdominal difuso o localizado en las áreas de isquemia. Además, presenta en ocasiones diarrea sanguinolenta, que no es típica en la diverticulitis. Otras patologías por descartar son la gastroenteritis infecciosa y la apendicitis aguda<sup>(2)</sup>.

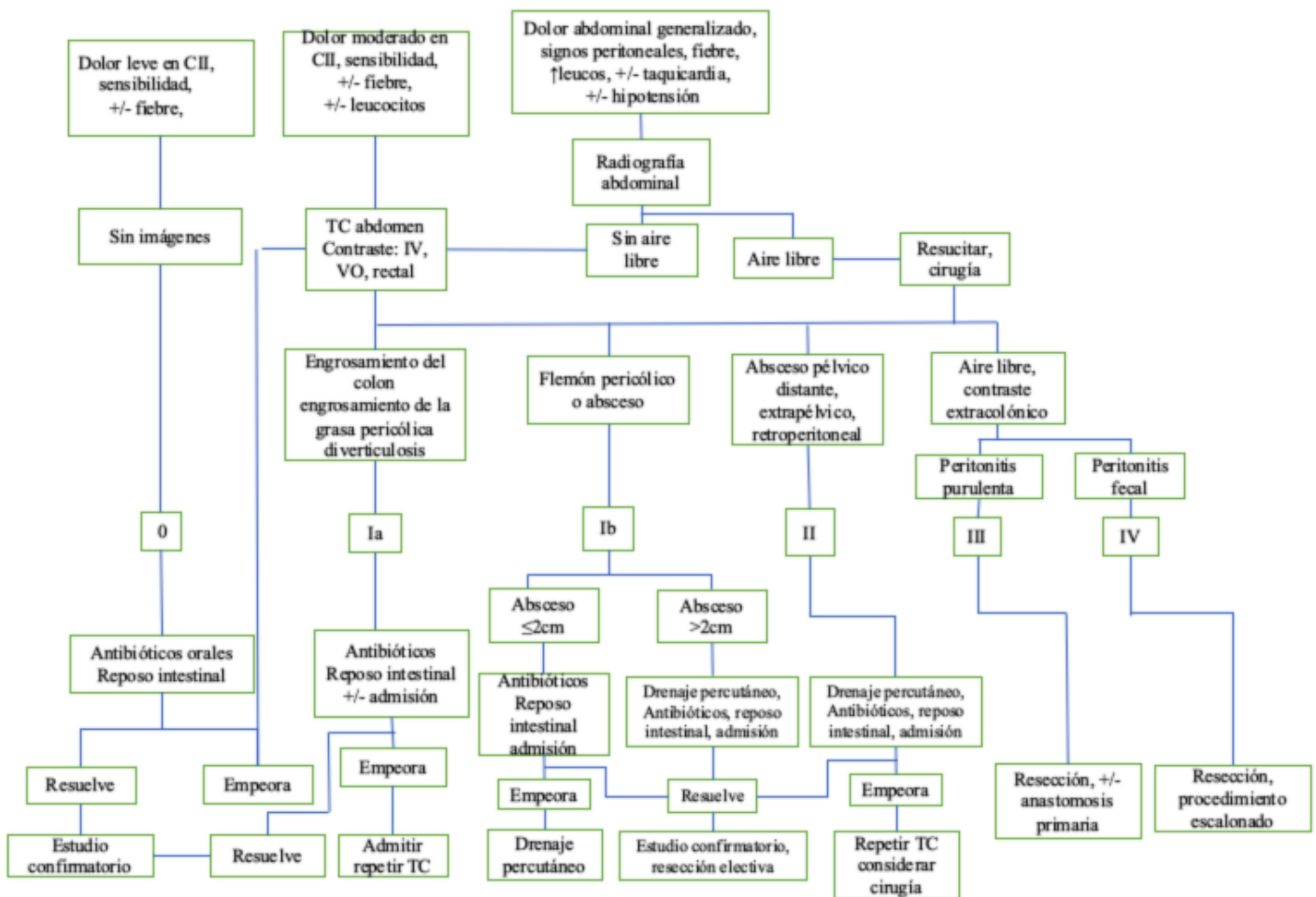
### ■ Hospitalización

La decisión de hospitalizar a un paciente por diverticulitis depende de su estado clínico. Generalmente, la hospitalización está indicada cuando el paciente no puede tolerar la ingesta oral o tiene dolor muy intenso que amerita analgesia narcótica, y se le indica no consumir nada vía oral. Si hay evidencia de obstrucción o íleo, se debe insertar una sonda nasogástrica. Se recomienda la cobertura de antibióticos intravenosos de amplio espectro, como el metronidazol de 500 mg cada 6 horas y la ciprofloxacina de 400 mg cada 12 horas<sup>(4)</sup>.

■ **Tabla 1.** Clasificación de la diverticulitis aguda. Adaptado de Stocchi, World Journal of Gastroenterology. <sup>(8)</sup>

Clasificación de la diverticulitis aguda			
Clasificación de Hinchey original	Clasificación de Hinchey Modificada por Wasvary <i>et al</i>	Clasificación con hallazgos del TAC por Kaiser <i>et al</i>	Clasificación TAC por Ambrosetti
	0. Leve, diverticulitis clínica	0. Divertículos ± engrosamiento de la pared colónica	<b>Diverticulitis moderada:</b> <ul style="list-style-type: none"> <li>■ Engrosamiento de la pared sigmoidea localizada (&gt;5 mm)</li> <li>■ Grasa pericólica</li> </ul>
I. Absceso pericólico o flemón	Ia. Inflamación pericólica confinada, sin absceso.	Ia. Engrosamiento de la pared colónica con alteraciones del tejido blando pericólico.	
	Ib. Absceso pericólico confinado	Ib. Ia alteraciones + absceso pericólico o mesocólico.	
II. Absceso pélvico, intraabdominal, retroperitoneal	II. Absceso intraabdominal pélvico, retroperitoneal o distante	II. Ia cambios + absceso distante (generalmente profundo en la pelvis o interasas)	<b>Diverticulitis severa:</b> <ul style="list-style-type: none"> <li>■ absceso</li> <li>■ aire extraluminal</li> <li>■ contraste extraluminal</li> </ul>
III. Peritonitis purulenta generalizada	III. Diverticulitis purulenta generalizada, sin comunicación de luz intestinal	III. Gas libre asociado con ascitis localizada o generalizada y posible engrosamiento de la pared peritoneal	
IV. Peritonitis fecal generalizada	IV. Diverticulitis feculenta, comunicación de luz del intestino abierto	IV. Mismos hallazgos que III	

■ **Figura 1.** Algoritmo para el manejo de la diverticulitis basado en la Clasificación de Hinchey Modificada (0-IV) Adaptado del Greenfield's Surgery<sup>(9)</sup>. CII: cuadrante inferior izquierdo



■ **Antibióticos**

Sin embargo, la nueva evidencia que apoya una estrategia libre de antibióticos está aumentando. Se ha propuesto la hipótesis de que la diverticulitis puede no ser una condición infecciosa y solamente inflamatoria<sup>(10)</sup>.

El tratamiento conservador en la diverticulitis aguda no complicada sugiere que no utilizar antibióticos es seguro, factible y efectivo. El metanálisis de todos los estudios incluidos reveló que los antibióticos de amplio espectro en el régimen de tratamiento no disminuyen el fracaso de este, la recurrencia, las complicaciones, los reingresos hospitalarios y la necesidad de cirugía comparado con el tratamiento sin antibióticos. El estudio concluye que los antibióticos pueden ser necesarios en pacientes seleccionados con comorbilidades asociadas que corren el riesgo de fracasar en el tratamiento sin antibiótico<sup>(11)</sup>.

**Tratamiento**

■ **Indicaciones de cirugía**

Actualmente, definir las indicaciones sobre cuándo realizar una cirugía electiva en pacientes con enfermedad diverticular es muy controversial. Se prefiere que el abordaje sea individual en cada paciente, evaluando toda la historia clínica, la respuesta a su primer episodio agudo y los síntomas crónicos. En términos generales, la cirugía se indica cuando hay presencia de peritonitis difusa, neumoperitoneo o sepsis asociada que no responde completamente a los medicamentos<sup>(12)</sup>.

■ **El manejo según la clasificación de Hinchey Modificada Estadio 0 y Ia (Figura 1).**

La diverticulitis es leve (estadio 0) cuando el paciente tolera la dieta, no tiene síntomas sistémicos ni signos peritoneales. El manejo es general es antibióticos de

amplio espectro vía oral por 7 a 10 días y dieta líquida hasta que los síntomas resuelvan se avanza a dieta sólida. Si es el primer episodio entonces le solicitamos un estudio confirmatorio electivo con enema de bario o colonoscopia cuando la inflamación ha disminuido. Si los síntomas progresan puede ser necesario la admisión hospitalaria y repetir la TC (estadio Ia)<sup>(9)</sup>.

#### ■ Manejo del estadio Ib

Podemos definir la inflamación severa del estadio I cuando el paciente tiene intolerancia a la dieta, náuseas y vómitos, fiebre, escalofríos y un signo peritoneal. En la TC se observa flemón pericólico o absceso. Su manejo es hospitalario y en general requieren antibióticos de amplio espectro parenteral, reposo intestinal, fluidos intravenosos. Es importante distinguir el tamaño del absceso ya que esto diferencia su manejo. Los abscesos pericólicos pequeños (<2cm) pueden resolver con antibióticos intravenosos y los abscesos confinados mayores probablemente requieran drenaje percutáneo(DP) guiados por TC. Si un absceso más pequeño es tratado inicialmente sólo con antibióticos pero las síntomas no mejoran hay que considerar el drenaje percutáneo. La progresión de los síntomas a pesar del DP de un absceso indica la necesidad de cirugía. Los pacientes que se recuperan de un episodio inicial de diverticulitis complicada deben ser considerados para una colectomía segmentaria electiva después de la resolución de la inflamación aguda<sup>(9)</sup>.

#### ■ Manejo en el estadio III y IV

Pacientes con fallo del manejo conservador o que tengan peritonitis purulenta o fecal requieren cirugía (procedimiento de Hartmann). El objetivo es resear la perforación y crear un estoma. A pesar de las complicaciones de este procedimiento, sigue siendo el procedimiento de elección en pacientes inestables<sup>(9)</sup>.

#### ■ Resección laparoscópica en contexto electivo

Si bien la resección laparoscópica durante la curva de aprendizaje tiene tiempos operatorios más prolongados, esta se asocia con menor pérdida sanguínea y estancia hospitalaria al compararse con resecciones abiertas. Sin embargo, no hubo diferencias significativas en las tasas de recurrencia entre los dos grupos ni en las tasas de complicaciones menores y mayores o la tasa de mortalidad. El tratamiento laparoscópico electivo es una opción eficaz con resultados postoperatorios adecuados. La diverticulitis perforada podría no considerarse una indicación obligatoria para la resección electiva de colon<sup>(12)</sup>.

Las indicaciones clásicas de cirugía electiva son: dos o más episodios de diverticulitis documentada, 1 episodio único de diverticulitis complicada (estadio Ib o II), 1 episodio documentado en un paciente inmunocomprometido, 1 episodio documentado en un paciente entre 40-50 años de edad, y una incapacidad para excluir el cáncer como la causa de sintomatología<sup>(9)</sup>.

#### ■ Resección laparoscópica en situaciones de emergencia

Se recomienda realizar un abordaje laparoscópico en la sigmoidectomía de emergencia para evitar las complicaciones de la pared abdominal: dehiscencia de la herida abdominal, hernia incisional e infección de la herida<sup>(12)</sup>.

#### ■ El papel del lavado peritoneal en situaciones de emergencia

El tratamiento de la enfermedad diverticular perforada está evolucionando. Los procedimientos más comunes son: laparatomía, cierre del muñón rectal y colostomía terminal proximal (procedimiento de Hartmann). Después del procedimiento de Hartmann se ha reportado una morbilidad significativa, por lo que se deberían de considerar tipos de cirugía menos invasivas. El lavado peritoneal laparoscópico se ha convertido en una opción prometedora para la resección sigmoidea. En los casos de diverticulitis de Hinchey IIB o III, cuando hay pus intraabdominal local o libre se puede realizar un procedimiento laparoscópico limitado donde se lava y drena la cavidad abdominal sin la resección del intestino o formación del estoma. El objetivo es convertir una peritonitis purulenta generalizada en una diverticulitis localizada que pueda tratarse de forma segura con antibióticos. Y una vez que esta etapa de inflamación ha disminuido, entonces se realiza la resección laparoscópica definitiva y tardía. El lavado debe considerarse en casos de peritonitis generalizada por diverticulitis perforada<sup>(12)</sup>.

Las recomendaciones actuales para el tratamiento quirúrgico de emergencia son la diverticulitis de Hinchey en estadio III y IV, la presencia de un gran absceso inaccesible, la falta de mejoría o deterioro dentro de los tres días de tratamiento conservador<sup>(13)</sup>.

#### ■ Sigmoidectomía abierta versus laparoscópica

El ensayo Sigma, un estudio aleatorizado y controlado que comparó los dos procedimientos de laparoscopia y cirugía abierta, concluyó que el

abordaje laparoscópico asocia tasas menores de las principales complicaciones, menos dolor, una estancia hospitalaria más corta, y mejor calidad de vida. Sin embargo, no hay diferencias significativas en la mortalidad. El procedimiento de Hartmann laparoscópico no confirmó ninguna ventaja sobre la cirugía abierta en mortalidad, morbilidad o duración de la hospitalización. Se necesitan más estudios de alta calidad para proporcionar evidencia sobre los posibles beneficios de la sigmoidectomía laparoscópica aguda versus la sigmoidectomía abierta para la diverticulitis perforada <sup>(12)</sup>.

### ■ Lavado versus cirugía abierta

El lavado laparoscópico es conveniente solo en casos de diverticulitis en estadio III. Si hay perforación, entonces sí se requiere resección con o sin anastomosis primaria. En la actualidad, la evidencia sugiere que el lavado laparoscópico podría convertirse en el tratamiento definitivo para la diverticulitis perforada en algunos casos <sup>(13)</sup>.

El lavado peritoneal laparoscópico para la diverticulitis perforada con peritonitis purulenta (Hinchey III) es posible y tan seguro como el procedimiento de Hartmann <sup>(11)</sup>. A pesar de ello, no se encontraron diferencias en las complicaciones o la mortalidad que concluyan que el lavado laparoscópico es una alternativa segura al procedimiento de Hartmann. La selección de pacientes adecuados para realizarles lavado laparoscópico puede ser complicada <sup>(12,14)</sup>.

## Conclusiones

La diverticulitis aguda es una condición médica grave frecuente que puede afectar a cada paciente de una manera distinta.

Todavía se necesitan más estudios para identificar mejor a los pacientes que se encuentran en mayor riesgo de sufrir complicaciones a mediano y largo plazo.

Se debe considerar la diverticulitis como un diagnóstico diferencial para poder abordar a los pacientes con la mejor opción terapéutica y evitar sus complicaciones.

Actualmente, se recomienda un manejo individualizado, que considere toda la historia clínica completa y su respuesta al primer episodio agudo.

Los antibióticos, el reposo intestinal y el drenaje percutáneo de los abscesos por divertículos pueden convertir las emergencias quirúrgicas en cirugías electivas.

## Bibliografía

1. Wilkins T Embry K George R. *Diagnosis and Management of Acute Diverticulitis*. American Family Physician. 2013; 87 (9): 612-620. Recuperado de: <https://www.aafp.org/afp/2013/0501/p612.pdf>
2. Feuerstein J Falchuk K. *Diverticulosis and Diverticulitis*. *Mayo Clinic Proceedings*. Elsevier BV. 2016; 91 (8): 1094-1104. doi:10.1016/j.mayocp.2016.03.012.
3. Comparato G Di Mario F. *Recurrent Diverticulitis*. *Journal of Clinical Gastroenterology*. 2008; 42 (10):1130-1134 doi:10.1097/mcg.0b013e3181886ee4
4. Jacobs D. Diverticulitis. *New England Journal of Medicine*. 2007; 357 (20): 2057–2066. doi:10.1056/nejmcp073228.
5. Diamant M Schaffer S Coward S et al. *Smoking is Associated with an Increased Risk for Surgery in Diverticulitis: A Case Control Study*. 2016; PLOS ONE, 11(7): p.e0153871. doi:10.1371/journal.pone.0153871
6. Kasper D Braunwald E Fauci A et al. *Harrison Principles of Internal Medicine*, Mc Graw Hill, USA, 2012;19:1971-1972.
7. Klarenbeek B Korte N Cuesta M et al. *Review Of Current Classifications For Diverticular Disease And A Translation Into Clinical Practice*. *International Journal Of Colorectal Disease*. Springer Nature 2011; 27(2): 207-214. doi:10.1007/s00384-011-1314-5.
8. Stocchi L. *Current indications and role of surgery in the management of sigmoid diverticulitis*. *World Journal of Gastroenterology*. 2010; 16(7): 804-817. doi:10.3748/wjg.v16.i7.804
9. Mulholland M Lillemoe K Doherty G et al. *Greenfield's Surgery: Scientific Principles And Practice*. Wolter's Kluver 2017; 6: 3215.
10. Razik R Nguyen G. *Diverticular Disease: Changing Epidemiology and Management*. *Drugs & Aging*. 2015; 32 (5): 349–360. doi:10.1007/s40266-015-0260-2.
11. Emile S Elfeki H Sakr A et al. *Management of Acute Uncomplicated Diverticulitis without Antibiotics: A Systematic Review, Meta-analysis, and Meta-regression of Predictors of Treatment Failure*. *Techniques in Coloproctology*. 2018; 22 (7): 499-509. doi: 10.1007/s10151-018-1817-y

12. Gralista P Moris D Vailas M *et al.* *Laparoscopic Approach in Colonic Diverticulitis*. *Surgical Laparoscopy, Endoscopy & Percutaneous Techniques*. 2017; 27(2):73–82. doi:10.1097/sle.0000000000000386.

13. Mandrioli M Inaba K Piccinini A *et al.* *Advances in Laparoscopy for Acute Care Surgery and Trauma*. *World Journal of Gastroenterology*. 2016; 22 (2): 668. doi:10.3748/wjg.v22.i2.668.

14. Cirocchi R Di Saverio S Weber *et al.* *Laparoscopic Lavage versus Surgical Resection for Acute Diverticulitis with Generalised Peritonitis: A Systematic Review and Meta-analysis*. *Techniques in Coloproctology*. 2017; 21(2): 93-110. doi: 10.1007/s10151-017-1585-0

### **Declaración de conflicto de intereses**

Los autores declaran que se dieron situaciones de conflicto de interés en este reporte.