



## **EKG 1-2019:**

### **SÍNDROME DE PREEXCITACIÓN: WOLFF PARKINSON WHITE**

Recibido: 18/12/2018

Aceptado: 15/04/2019

<sup>1</sup> **María Paz Jiménez Solera**

<sup>2</sup> **Carlos I. Quesada Aguilar**

<sup>1</sup> Médica General UCR. Correo electrónico: [mariapazji@hotmail.com](mailto:mariapazji@hotmail.com)

<sup>2</sup> Especialista en Medicina Interna. Hospital San Juan de Dios. Coordinador de Docencia de la Sección de Medicina. Profesor Asociado de la Escuela de Medicina Universidad de Costa Rica. Coordinador de Cátedra de Medicina Interna. Profesor del Posgrado Tronco Común UCR-CENDEISSS. Correo electrónico: [carlos.quesadaaguilar@ucr.ac.cr](mailto:carlos.quesadaaguilar@ucr.ac.cr)

#### **Resumen**

El patrón de Wolff Parkinson White (WPW) es la forma de presentación más común de preexcitación ventricular. Puede presentarse como un hallazgo incidental en un electrocardiograma de rutina en pacientes completamente asintomáticos, en cuyo caso se le llama patrón de WPW; o puede presentarse acompañado de episodios de taquiarritmias paroxísticas llamándose síndrome de WPW. Debido a que los pacientes con este síndrome tienen un mayor riesgo de muerte súbita que la población general es importante conocer las manifestaciones electrocardiográficas de este para realizar un diagnóstico oportuno. Se presenta un caso electrocardiográfico de WPW en ritmo sinusal, se discutirán sus bases fisiológicas y hallazgos más comunes.

#### **Abstract**

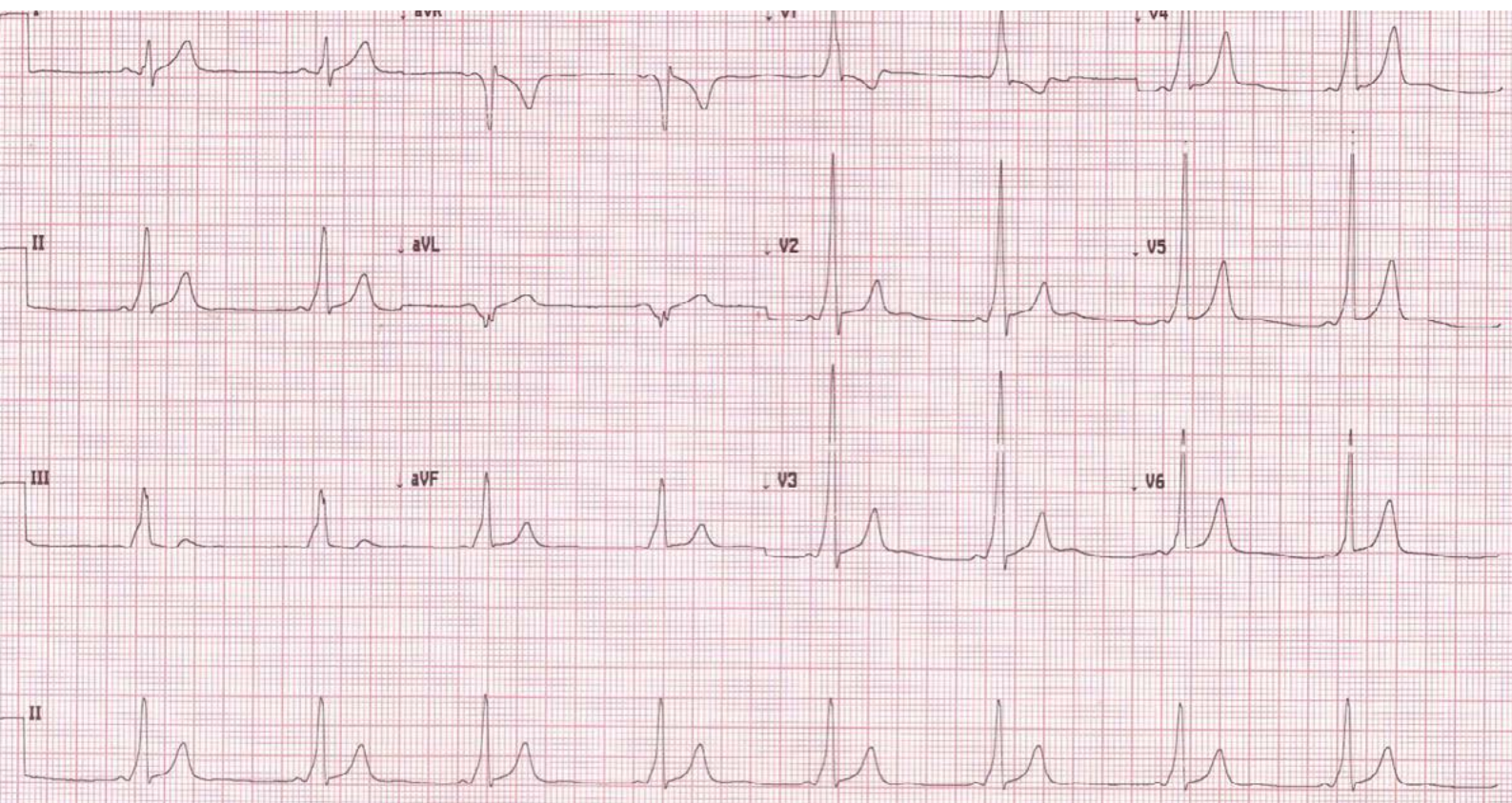
The Wolff Parkinson White (WPW) pattern is the most common form of ventricular preexcitation. It may present as an incidental finding on a routine electrocardiogram in completely asymptomatic patients, in which case it is called WPW pattern; or it may be accompanied by episodes of paroxysmal tachyarrhythmias, known as WPW syndrome. Because patients with this syndrome have a higher risk of sudden death than general population, it is important to know the electrocardiographic manifestations of this syndrome in order to make an accurate diagnosis. We present an electrocardiographic case of WPW in sinus rhythm, its physiological bases and most common findings will be discussed.

#### **Palabras clave**

Wolff Parkinson White; preexcitación ventricular; vía accesoria de conducción; taquiarritmias; muerte súbita.

#### **Key words**

Wolff Parkinson White; ventricular preexcitation; accessory pathway; tachyarrhythmias; sudden death.



### CARACTERIZACIÓN DEL CASO

Se presenta un electrocardiograma de 12 derivadas tomado a 25mm/s y 10mm/mV cuyo ritmo de base es una bradicardia sinusal, con una frecuencia cardiaca de 51 latidos por minuto y un eje eléctrico entre 60° y 90°, adecuado. Se observa un intervalo PR corto de 0.08 segundos y un empastamiento inicial del QRS que corresponde a la onda delta en la mayoría de las derivadas. Además se observan complejos QRS anchos de aproximadamente 0.16 segundos igualmente en la mayoría de las derivadas. Estas características electrocardiográficas corresponden a un síndrome de preexcitación. Se presenta también patrón Rs en derivadas septales V1-V2, lo cual podría corresponder con una vía de conducción atrioventricular accesoria hacia el ventrículo izquierdo.

### DISCUSIÓN

La preexcitación ventricular se refiere a la activación del miocardio ventricular por un impulso atrial más temprano que el dado por el sistema de conducción del nodo atrioventricular (AV) - haz de His Purkinje.

Esto ocurre debido a la presencia de una vía de conducción aberrante que pasa por alto al nodo AV, llamada vía accesoria.<sup>(1)</sup> Las características electrocardiográficas de preexcitación ventricular se basan en el reconocimiento de intervalo PR corto, onda delta y complejos QRS anchos en presencia de ritmo sinusal. Pueden encontrarse además trastornos secundarios de repolarización.<sup>(2,3)</sup>

El patrón de Wolff Parkinson White es la presentación electrocardiográfica más común de preexcitación ventricular y se caracteriza por la presencia de una vía de conducción accesoria entre el atrio y el ventrículo.<sup>(4)</sup> Este patrón se puede acompañar de taquiarritmias paroxísticas producidas por la vía accesoria, como taquicardia supraventricular o fibrilación atrial y cuando ocurre este fenómeno se denomina síndrome de WPW.<sup>(1)</sup> Este síndrome lleva su nombre debido a la publicación realizada en el año 1930 por los doctores Wolff, Parkinson y White, de 11 pacientes con intervalo PR corto y bloqueos de rama, los cuales además presentaban taquicardia supraventricular paroxística y/o fibrilación atrial.<sup>(5)</sup>



Las vías de conducción accesorias ocurren en aproximadamente 1 de cada 1500-2000 personas y están asociadas con arritmias y muerte súbita. Estas vías son estructuras musculares filamentosas delgadas en cualquier parte del surco atrioventricular que están presentes desde el nacimiento y se deben a una falla en la separación completa de los atrios y los ventrículos. Existe vías accesorias izquierdas, derechas, septales y parietales. En la mayoría de los casos no hay una alteración estructural cardíaca, sin embargo, puede estar asociada con la anomalía de Ebstein, miocardiopatía hipertrófica, enfermedad de Fabry y enfermedad de Danon.<sup>(4,6)</sup>

Si la vía accesoria conduce desde el atrio hacia el ventrículo (anterógrada) se produce preexcitación ventricular debido a que la velocidad de conducción en el miocardio de trabajo es mayor que la del nodo AV. Esto se manifiesta en el electrocardiograma (ECG) como un intervalo PR corto ( $<0.12$  s). Además, debido a que la activación ventricular se inicia fibra a fibra sin utilizar la red de Purkinje, se observa un empastamiento inicial del QRS que corresponde a la onda delta en el ECG, por las fuerzas lentas de la activación ventricular. Si por el contrario la vía accesoria conduce del ventrículo al atrio (retrógrada) se puede producir un fenómeno de reentrada en la que los impulsos que habían pasado de los atrios a los ventrículos por la vía de conducción AV, retornan a los atrios por la vía accesoria, pudiendo causar taquicardia supraventricular (TSV) si se propaga. El síndrome de WPW presenta una vía accesoria con conducción bidireccional, por esta razón se puede observar el patrón de preexcitación acompañado de TSV.<sup>(2)</sup>

La morfología del QRS y de la onda delta está determinada por la localización de la vía accesoria. Cuando esta produce la preexcitación del ventrículo derecho se observa una morfología similar a la del bloqueo de rama izquierda, hipertrofia del ventrículo izquierdo o infarto agudo al miocardio anteroseptal en derivadas septales. Por el contrario, cuando la preexcitación se da en el ventrículo izquierdo se observa una morfología similar a un bloqueo de rama derecha o hipertrofia ventricular derecha en V1 y una onda delta negativa en  $avL$ .<sup>(1,3)</sup>

Como se puede observar en el electrocardiograma analizado, se cumple con la triada clásica de preexcitación: intervalos PR cortos, ondas delta

y complejos QRS anchos en la mayoría de las derivadas, con una bradicardia sinusal de ritmo de base. Además, se observan ondas R positivas en derivadas septales que simulan la morfología de una hipertrofia ventricular derecha. Estos hallazgos en conjunto corresponden con un patrón de WPW con una vía accesoria de conducción izquierda.

## CONCLUSIONES

El síndrome de Wolff Parkinson White tiene características típicas de preexcitación que se pueden identificar al realizar un electrocardiograma en ritmo sinusal a los pacientes que lo padecen. Se debe sospechar este síndrome en pacientes con episodios repetidos de taquiarritmias en quienes posteriormente se encuentran los hallazgos típicos en un electrocardiograma control.

## BIBLIOGRAFÍA

1. Muniyappa A Nishtala A Goldschlager N. The Concertina Case of Ventricular Preexcitation. *JAMA Internal Medicine*. 2017; 177(12): 1842-1843.
2. Almendral J Castellanos E Ortiz M. Taquicardias paroxísticas supraventriculares y síndromes de preexcitación. *Rev Esp Cardiol*. 2012;65(5): 456-469.
3. Bhatia A Sra J Akhtar M. Preexcitation Syndromes. *Curr Probl Cardiol*. 2016;41:99-137.
4. Keating L Morris F Brady W. Electrocardiographic features of Wolff-Parkinson-White Syndrome. *Emerg Med J*. 2003;20:491-493.
5. Scheinman M. The History of the Wolff-Parkinson-White Syndrome. *Rambam Maimonides Medical Journal*. 2012; 3(3):1-6.
6. Kasper D Fauci A Hauser S Longo D Jameson J Loscalzo J. *Harrison's Principles of Internal Medicine* [Internet]. 20th ed. New York: Mc Graw Hill education. 2018 [Consultado el 27 Feb 2019]. Disponible en: [www. accessmedicine-mhmedical-com](http://www.accessmedicine-mhmedical-com)

## CONFLICTO DE INTERÉS

Los autores declaran que no existió ningún conflicto de interés en el presente reporte.