



# TEMA 1-2019:

## Implante valvular aórtico transcáteter

Recibido: 00/00/2019

Aceptado: 00/00/2019

<sup>1</sup> Juan Carlos Vega Chaves

<sup>2</sup> Melissa Mora Azofeifa

<sup>3</sup> Sinaí Vásquez Jiménez

<sup>4</sup> Fabiola Arias Díaz

<sup>1</sup> Médico residente de cardiología. Hospital San Juan de Dios. Costa Rica. [juanca77vech@hotmail.com](mailto:juanca77vech@hotmail.com)

<sup>2</sup> Médica general. Trabajadora independiente. Costa Rica. [melymora02@hotmail.es](mailto:melymora02@hotmail.es)

<sup>3</sup> Médica general. Trabajadora independiente. Costa Rica. [sinavj@hotmail.com](mailto:sinavj@hotmail.com)

<sup>4</sup> Médica general. Trabajadora independiente. Costa Rica. [fabiaras2010@hotmail.com](mailto:fabiaras2010@hotmail.com)

### Resumen

El implante valvular aórtico transcáteter (TAVI) es una técnica revolucionaria, novedosa y, sobretodo, eficaz, la cual se utiliza en aquellos pacientes con estenosis aórtica severa que tienen contraindicación para la cirugía de recambio valvular. Gracias a los avances a través de los años, se ha implementado esta técnica con éxito y ha demostrado ser superior al manejo médico, por lo que se ha convertido en la principal opción terapéutica para dichos pacientes. Adicionalmente se espera que en un futuro cercano sea el tratamiento de elección para pacientes con estenosis aórtica moderada.

### Abstract

Transcatheter aortic valve implantation (TAVI) is a revolutionary, newflanged and, mostly, effective technique, which is used in patients with severe aortic stenosis who have contraindications for valve replacement surgery. Thanks to advances over the years, this technique has been successfully implemented and has proven to be superior to medical management, which is why it has become the main therapeutic option for such patients. Additionally, it is expected that in the near future it will be the choice of treatment for patients with moderate aortic stenosis too.

### Palabras clave

Valvulopatía-estenosis aórtica-implante valvular aórtico transcáteter.

### Key words

Valvulopathy-aortic stenosis-transcatheter aortic valve implant.

## Introducción

La estenosis aórtica es una obstrucción en el tracto de salida del ventrículo izquierdo secundaria a una estrechez en la apertura de las valvas aórticas<sup>1</sup>. Es la valvulopatía más común, y un punto importante es que históricamente, en los pacientes con enfermedad severa el tratamiento final ha sido la cirugía de recambio valvular<sup>(3)</sup>.

Sin embargo hay un grupo de pacientes en los cuales la cirugía está contraindicada, en este grupo poblacional las opciones consistían en dilatación del anillo valvular con un globo o manejo médico sintomático. Sin embargo, esto con resultados pocos favorables<sup>(3)</sup>.

Desde hace más de 25 años se ha investigado y desarrollado la idea de implante valvular aórtico transcatheter (TAVI), hasta que en el año 2002 se logró de forma exitosa el primer TAVI en un paciente catalogado como inoperable, dando paso a una nueva técnica de tratamiento innovadora y eficaz<sup>(4)</sup>.

En los últimos 14 años, las técnicas percutáneas y transcatheter han revolucionado el tratamiento de los pacientes con valvulopatías. Actualmente, el implante percutáneo de válvula aórtica es la principal opción terapéutica para los pacientes con estenosis aórtica grave considerados inoperables o de alto riesgo para la cirugía cardiaca convencional<sup>(4)</sup>. Se han realizado más de 250 000 procedimientos de TAVI en el mundo<sup>(2)</sup>, con dos sistemas disponibles: una válvula expandible con globo y una válvula autoexpandible, ambas con una prótesis pericárdica<sup>(6,7)</sup>.

El TAVI es una técnica que ha demostrado ser superior al tratamiento médico conservador para los pacientes no candidatos a cirugía y además se ha demostrado que no es inferior a la cirugía de recambio valvular para los pacientes con alto riesgo quirúrgico<sup>(8)</sup>.

En el presente artículo se detalla la técnica con sus indicaciones y contraindicaciones, así como sus principales complicaciones.

### Estenosis aórtica

La estenosis aórtica en adultos tiene tres causas principales; una valva bicúspide congénita, calcificación degenerativa de una valva tricúspide y enfermedad reumática<sup>1</sup>, esta última cada vez menos frecuente. La estenosis aórtica puede existir durante muchos años sin producir ningún síntoma, hasta que el orificio valvular se estrecha a 1 cm cuadrado<sup>(1)</sup>.

Los síntomas cardinales son disnea de esfuerzo, angina y síncope, además, con frecuencia existe historia de fatiga progresiva<sup>(6)</sup>. Al examen físico los principales hallazgos son un soplo sistólico crescendo, decreciendo, desdoblamiento del segundo tono cardíaco, un pulso parvus et tardus, y un choque de punta prominente<sup>(1)</sup>.

El diagnóstico se realiza con un ecocardiograma, que muestra engrosamiento y calcificación de la válvula, así como reducción de la apertura sistólica de la misma e hipertrofia ventricular izquierda<sup>(6)</sup>.

El tratamiento puede ser médico, quirúrgico, o con procedimientos menos invasivos como la valvuloplastia aórtica percutánea con globo (cada vez más en desuso por alto porcentaje de recurrencias) y el tratamiento más innovador, que es reemplazo valvular aórtico percutáneo o transcatheter (TAVI), que será el tema de discusión en este artículo<sup>(6)</sup>.

### Definición y procedimiento

El TAVI es un procedimiento quirúrgico mínimamente invasivo, que consiste en reparar la válvula aórtica vía implante, sin remover la válvula nativa deteriorada. Consiste en un abordaje percutáneo en el que se lleva una válvula que es colapsable, vía transcatheter, hacia el sitio anatómico de la válvula aórtica<sup>(9)</sup>. Una vez en el sitio, el implante se expande, desplazando hacia los extremos las valvas deterioradas, haciendo que el implante asuma la función de regular el flujo sanguíneo<sup>(9)</sup>. En la figura 1 se esquematiza la secuencia del procedimiento.

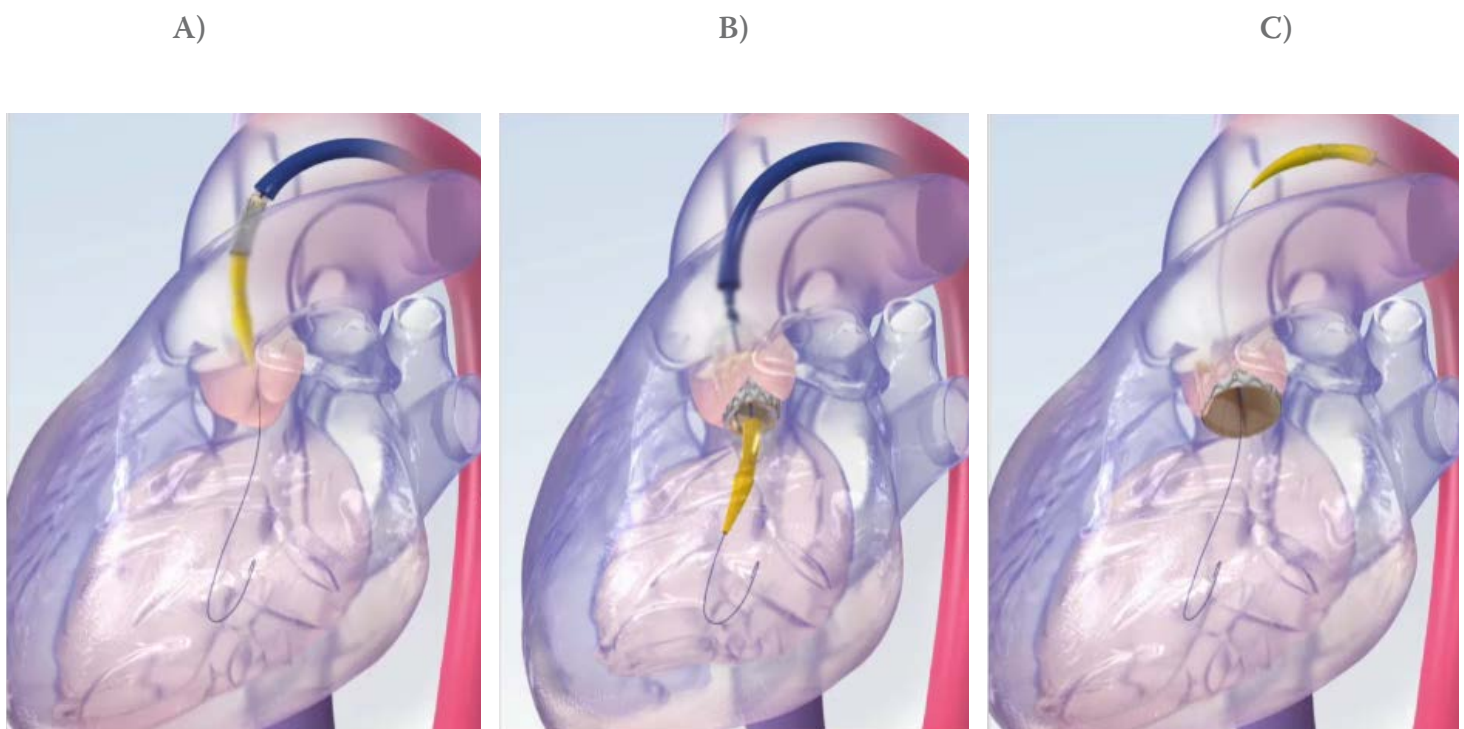
El estudio WRITTEN recopiló información acerca de la forma de realizar el procedimiento en diferentes centros, analizando datos de 250 centros médicos de todos los continentes. Se concluyó que no existe un método establecido de cómo realizar el abordaje de un TAVI, sin embargo si existen ciertas prácticas o tendencias que se realizan, tanto previo al procedimiento como durante y después del mismo<sup>(7)</sup>.

En la mayoría de los centros donde se realizan los TAVI, el equipo de trabajo incluye cardiólogos intervencionistas, cirujanos cardíacos y cardiólogos clínicos, mientras que profesionales como anestesiólogos, radiólogos, internistas y geriatras participan en pocos de los centros médicos que formaron parte del estudio<sup>7</sup>. El uso de herramientas de valoración de riesgo quirúrgico se utiliza en el 99,2% de los centros médicos analizados, siendo las más utilizadas el score de la "Society of Thoracic Surgeons (STS)", el EuroScore y el EuroScore logístico<sup>(7)</sup>.

La vía de acceso más utilizada es la femoral, seguida del abordaje transapical. El acceso subclavio también es posible, sin embargo menos común<sup>(7)</sup>. Aproximadamente el 60% de los centros médicos realizan el procedimiento sometiendo al paciente a anestesia general, mientras que el 40% utiliza solamente anestesia local, otros estudios reportan uso de anestesia local y sedación leve, sin embargo no existe consenso en cuanto a la mejor forma de sedación<sup>(7,10)</sup>. Entre los beneficios del uso de anestesia general, está el de hecho de que bajo estas condiciones, es posible el uso de dos o hasta tres ecocardiogramas transesofágicos, que permiten una mejor visión y valoración de la colocación del implante, sin embargo éste método se utiliza en pocos centros médicos<sup>(10)</sup>.

En cuanto a la anticoagulación, si está recomendada durante el procedimiento y el medicamento más utilizado es la heparina de bajo peso molecular. Adicionalmente, todos los pacientes reciben profilaxis antibiótica previo al procedimiento<sup>(7,10)</sup>.

En el post operatorio, la tomografía axial computarizada es el estudio utilizado como estándar de oro para valorar el anillo valvular y la adecuada colocación y acoplaje de la válvula. Se recomienda valoración con electrocardiograma en el postoperatorio inmediato, y en caso de presentarse un bloqueo AV, se debe colocar un marcapasos temporal<sup>(7)</sup>. Adicionalmente está recomendado el uso de antiagregantes plaquetarios, siendo los más utilizados y recomendados el ácido acetil salicílico y el clopidogrel, sin embargo, no existe evidencia ni consenso en cuanto al tiempo de duración de dicha terapia<sup>(6,10)</sup>. Se permite la movilización del paciente 24 horas posterior al procedimiento, y en los casos en los cuales no hubo complicaciones se recomienda observación por dos o tres días para dar el egreso<sup>(10)</sup>.



■ **Figura 1.** Esquema del abordaje de TAVI.

A) acceso transcatalter hasta el sitio de la válvula aórtica con el implante colapsado. B) se coloca el implante y se infla, comprimiendo la válvula nativa y C) posición final del implante y retiro del catéter.

## Historia del procedimiento

El desarrollo del TAVI inició a finales de la década de 1980, producto del trabajo de un grupo de médicos franceses, en el hospital Charles-Nicolle de la ciudad de Ruen. En ese momento, para el tratamiento no médico de la estenosis aórtica calcificada, en pacientes no candidatos a cirugía, se contaba con la valvuloplastia aórtica con balón<sup>4</sup>. Si bien es cierto, ese procedimiento se asociaba con una mejoría en la calidad de vida a mediano plazo, no tenía cambios en la expectativa de vida y la tasa de recurrencia de la estenosis a un periodo de 1 año era mayor al 80%<sup>(3,4)</sup>. De manera tal, que se requería el desarrollo de un procedimiento que impidiera al reestenosis, surgiendo así la idea implantar una prótesis sobre la válvula enferma, vía transcáteter. Esto debido a que era un procedimiento dirigido a pacientes clasificados como inoperables por el alto riesgo quirúrgico y sus múltiples comorbilidades.

Las primeras observaciones se realizaron en cadáveres, entre los años 1993 y 1944. Se demostró que con el implante era posible lograr una apertura adecuada de las válvulas enfermas, sin importar el grado de calcificación. Sin embargo, inicialmente la idea no fue apoyada por la comunidad médica ni por las compañías biomédicas, que se negaban a investigar el desarrollo de válvulas protésicas transcáteter. Fue hasta el año 1999 cuando una compañía llamada “Percutaneous Valve Technologies” diseñó el primer modelo para implantes<sup>(4)</sup>.

Ya con el diseño del implante, en el año 2000 se inició la aplicación del procedimiento en modelos animales con ovejas, logrando implantes exitosos, con resultados excelentes y sin complicaciones<sup>(4)</sup>. Posteriormente, el 16 de abril del 2002 se realizó el primer TAVI en un ser humano vivo. Se trataba de un paciente de 57 años, portador de estenosis aórtica severa, que se presentó con shock cardiogénico y disfunción ventricular izquierda severa, que además presentaba múltiples comorbilidades que contraindicaban cirugía de recambio valvular. Se intentó realizar valvuloplastia con balón, sin embargo, no este procedimiento no tuvo éxito. En este contexto y al no contar con otra medida terapéutica se acudió al TAVI como último recurso<sup>(4)</sup>. El implante de la válvula aórtica se realizó con éxito, logrando resultados hemodinámicos y cambios ecocardiográficos inmediatos muy significativos. No hubo compromiso del ostium coronario, ni

daño a la válvula mitral, se documentó una función valvular muy adecuada, con únicamente regurgitación paravalvular leve. El paciente evolucionó con mejoría de la función ventricular y falleció 4 meses después al procedimiento por complicaciones de enfermedad arterial periférica, sin ningún motivo relacionado al TAVI<sup>(4)</sup>.

El reporte del caso tuvo muy buena aceptación a nivel mundial y se iniciaron series de casos que mostraban resultados muy prometedores. En el 2009 se realizó el estudio PARTNER, que demostró que en pacientes no candidatos a cirugía, el TAVI era muy superior al tratamiento médico, y que en los pacientes con alto riesgo quirúrgico no era inferior a la cirugía de recambio valvular<sup>(8)</sup>. Con estos resultados, en el año 2011, la FDA aprueba el TAVI para pacientes con estenosis aórtica severa clasificados como inoperables. A raíz de todo esto, se ha considerado el TAVI como uno de los avances más importantes en la cardiología intervencionista<sup>(4)</sup>.

Este procedimiento ha ganado gran aceptación a nivel mundial, de hecho, se reporta que en Europa, el 20% de los recambios valvulares aórticos se realizan con implantes transcáteter<sup>(4,7)</sup>. Además, se ha continuado la investigación y el desarrollo de implantes cada vez mejores, con la idea de que el TAVI se convierta en el tratamiento convencional de la estenosis aórtica.

## Indicaciones actuales

El principal requisito que se menciona en la literatura para realizar un TAVI, es estar en un centro médico con cirugía cardíaca disponible. La evidencia actual permite indicar TAVI en paciente<sup>(5,12)</sup>:

- Con estenosis aórtica severa.
- Que presenten síntomas.
- Con contraindicación para cirugía de recambio valvular por sus múltiples comorbilidades.
- Que tengan una expectativa de vida mayor a un año.

En cuanto a los pacientes que a pesar del alto riesgo quirúrgico aún son candidatos para cirugía, se recomienda tomar la decisión de forma individualizada al contexto del paciente<sup>(5,12)</sup>.

Se sugiere que un EuroScore mayor a 20% sea criterio para indicar TAVI sobre cirugía de recambio valvular; sin embargo debido a este score puede sobreestimar el riesgo, en las guías se menciona que un STS score mayor a 10% es una indicación más apropiada para TAVI<sup>(5)</sup>. En cuanto a pacientes con riesgo quirúrgico intermedio, aún se requiere mayor evidencia para indicar TAVI sobre cirugía de recambio valvular, por lo que actualmente en estos pacientes la indicación es ésta última. Sin embargo, el TAVI se está empezando a utilizar en pacientes con riesgo quirúrgico bajo e intermedio y en los años venideros dispondremos de estudios que aclararán el panorama para el mejor tratamiento de la estenosis aórtica<sup>(5,7)</sup>.

### Contraindicaciones

Las contraindicaciones para TAVI se dividen en absolutas y relativas. Las dos contraindicaciones absolutas principales son la ausencia de un equipo cardíaco y ausencia de cirugía cardíaca disponible en el centro médico donde se va a realizar el procedimiento. Después de estas dos, las otras contraindicaciones absolutas se dividen en clínicas y anatómicas<sup>(5)</sup>. Las contraindicaciones clínicas son<sup>(5)</sup>:

- Expectativa de vida menor a 1 año.
- Mejoría en la calidad de vida posterior al TAVI poco probable debido a múltiples comorbilidades.
- Que exista enfermedad severa en otras válvulas, que esté contribuyendo a los síntomas del paciente.

Por su parte las contraindicaciones anatómicas son<sup>(4)</sup>:

- Anillo valvular de tamaño inadecuado (menor a 18mm o mayor a 29mm).
- Presencia de trombo en ventrículo izquierdo.
- Endocarditis activa.
- Placas con trombos móviles en la aorta ascendente o en el arco aórtico.
- Riesgo elevado de obstrucción del ostium coronario.
- Acceso vascular inadecuado.

Las contraindicaciones relativas incluyen válvula aórtica bicúspide, o no calcificada, enfermedad arterial coronaria que requiera angioplastia, inestabilidad hemodinámica y fracción de eyección menor a 20%. Y para el acceso transapical, la contraindicación relativa es enfermedad pulmonar severa<sup>(5)</sup>.

### Eficacia

Es importante mencionar que este procedimiento se realiza en pacientes de alto riesgo, sin embargo la tasa de éxito es bastante alta, con tasa de complicaciones en valores aceptables en cuanto a la relación riesgo/beneficio. La mortalidad a 30 días es de alrededor 6-8%<sup>(13)</sup>.

La sobrevida reportada a un año varía de 60 a 80%, y es dependiente del número y severidad de comorbilidades asociadas. La gran mayoría de sobrevivientes, experimentan una mejoría significativa en su calidad de vida y en su sintomatología, sin embargo se requieren más estudios a largo plazo para valorar la durabilidad de los implantes<sup>(14,15)</sup>.

Adicionalmente, existe un claro beneficio de programas de rehabilitación cardíaca posterior al procedimiento para mejorar la sintomatología, sin embargo sin clara relación con respecto a la mortalidad<sup>(16)</sup>.

### Complicaciones

Entre las principales complicaciones del procedimiento se encuentran los sangrados y complicaciones vasculares, que se pueden presentar hasta en el 20% de los casos, además eventos isquémicos y necesidad de colocación de marcapasos por bloqueos atrio ventriculares<sup>(8,11)</sup>. Estas complicaciones tienen un impacto clínico muy importante y pueden resultar fatales.

Cuando el paciente no tiene indicaciones de anticoagulación, lo que se ha recomendado de forma empírica para la prevención de eventos isquémicos, es el uso de terapia antiplaquetaria dual, con aspirina y clopidogrel<sup>(8)</sup>. Sin embargo en un estudio realizado en Polonia, se demostró que el uso de monoterapia con aspirina se asocia a menor riesgo de sangrado en comparación con la terapia dual o la anticoagulación<sup>(11)</sup>. Los sangrados más comunes son en el sitio de acceso del catéter; mientras que los sangrados no relacionados a la ruta de acceso del implante son menos comunes; es decir, sangrados digestivos, hematuria, epistaxis, entre otros<sup>(11)</sup>. No obstante, se requieren meta análisis que permitan dilucidar la mejor terapia para la profilaxis de eventos isquémicos

y que sean más seguras desde el punto de vista de sangrados severos y fatales. La recomendación de las guías continúa siendo el uso de terapia antiplaquetaria dual, sin embargo es evidencia basada en opinión de expertos y no existe consenso en cuanto al tiempo de duración del tratamiento<sup>(7,8)</sup>.

En cuanto a los eventos isquémicos, éstos representan una complicación menos común pero con consecuencias más importantes, de hecho, a pesar de las mejoras significativas en los dispositivos alcanzadas en los últimos años, los eventos cerebrovasculares continúan siendo una de las complicaciones más temidas posterior al TAVI<sup>(17)</sup>. El evento cerebro vascular (ECV) multiplica por 3,5 el riesgo de muerte a 30 días tras el procedimiento<sup>(18)</sup>. El estudio PARTNER puso de manifiesto la mayor incidencia de ictus/accidentes isquémicos transitorios (AIT) a 30 días en el grupo de TAVI con respecto a los grupos de tratamiento médico (el 6,7% frente al 1,7%) y con respecto al tratamiento quirúrgico (el 5,5% frente al 2,4%)<sup>(8)</sup>. Para la prevención de ECV, se sugiere el uso de antiagregantes plaquetarios, como se mencionó previamente. Además, se han diseñado barreras mecánicas que permiten capturar o desviar émbolos que se dirijan hacia el cerebro durante los TAVI, sin embargo su efectividad y seguridad continúa en investigación<sup>(17,18)</sup>.

De acuerdo con las estadísticas reportadas en los estudios, se afirma que alrededor de un 1-2% de los pacientes sometidos a TAVI requieren cirugía cardíaca inmediata por complicaciones que amenazan la vida<sup>(11)</sup>.

Otra complicación asociada es la regurgitación paravalvular, sin embargo generalmente es leve y en la gran mayoría de pacientes no es clínicamente relevante, no obstante, el estudio PARTNER evidenció que una fuga perivalvular se asocia a aumento de mortalidad a dos años de seguimiento. Adicionalmente, cuando existe insuficiencia aórtica grado III o IV posterior al procedimiento se ha evidenciado más mortalidad a corto y mediano plazo<sup>(8)</sup>.

En cuanto al uso de anestesia general en comparación con el uso de anestesia local, no existe diferencia en términos de mortalidad<sup>(10)</sup>.

Es importante monitorizar la función renal posterior al procedimiento, ya que un deterioro en la misma está asociado a aumento de mortalidad. En estos pacientes, la función renal se puede ver afectada principalmente por el uso de medio de contraste y por episodios de hipotensión o hipoperfusión por el uso de anestesia o al momento de colocar el implante<sup>(10)</sup>.

## Predictores de mortalidad

Los factores predictores de mortalidad más importantes son la necesidad de conversión a cirugía convencional, las comorbilidades asociadas y la insuficiencia aórtica  $\geq 3$  tras el procedimiento. Las tres principales comorbilidades asociadas a mortalidad son la enfermedad arterial periférica, la fibrilación atrial y la insuficiencia renal<sup>(14)</sup>.

En cuanto a las herramientas como el EuroScore o el STS, se ha demostrado que ninguna de ellas logra predecir la mortalidad, sin embargo en un estudio realizado en España se vio que las predicciones de mortalidad de esas dos herramientas si se acercaron a la realidad<sup>(15)</sup>.

## Conclusión

El TAVI es un procedimiento revolucionario, que actualmente está indicado en pacientes con estenosis aórtica severa que no son candidatos a cirugía convencional, sin embargo ha tenido muy buena aceptación y ha demostrado tener una efectividad muy favorable, por lo tanto se está expandiendo su uso a pacientes con riesgo moderado y bajo. Se pretende que llegue a ser el tratamiento de rutina para la estenosis aórtica, sin embargo se requieren estudios a largo plazo para determinar el mejor tratamiento de la estenosis aórtica.

## Referencias

1. Otto C, Bonow R. Cap 63. Valvular Heart Disease. Braunwalds Heart Disease. 10th edition. 2015.
2. Moris C, Pascual I, Avanzas P. ¿Será el TAVI el tratamiento de elección para la estenosis aórtica? Rev Esp Cardiol. 2016; 69(12): 1131–1134.
3. Leon M. Transcatheter aortic valve replacement: A breakthrough medical therapy! The 20-year odyssey, and now, a 10-year anniversary. Archives of Cardiovascular Disease. 2012; 105: 129–131.
4. Cribier A. Development of transcatheter aortic valve implantation (TAVI): A 20-year odyssey. Archives of Cardiovascular Disease. 2012; 105: 146–152.
5. Vahanian A, Alfieri O, Andreotti F, Antunes M, Barón-Esquivias G, Baumgartner H, et al. Guidelines on the management of valvular heart disease (version 2012). European Heart Journal. 2012; 33: 2451–2496.
6. Ogara P, Loscalzo J. Cardiopatías valvulares. Capítulo 237. Harrison Principios de Medicina Interna. Volumen 2, edición 18. 2002; McGraw Hill.

7. Cerrato E, Nombela-Franco L, Nazif T, Eltchani-noff H, Søndergaard L, Ribeiro H, et al. Evaluation of current practices in transcatheter aortic valve implantation: The WRITTEN (WoRldwIde TAVI Expe-rieNce) survey. *International Journal of Cardiology*. 2016; 228: 640–647.
8. Leon M, Smith C, Mack M, Miller C, Moses J, Svensson L, et al. Transcatheter Aortic-Valve Implantation for Aortic Stenosis in Patients Who Cannot Undergo Surgery. *N Engl J Med*. 2010; 363: 1597-1607.
9. Phan K, Wongb S, Phan S, Ha H, Qian P, Yan T. Transcatheter Aortic Valve Implantation (TAVI) in Patients With Bicuspid Aortic Valve Stenosis – Systematic Review and Meta-Analysis. *Heart, Lung and Circulation*. 2015; 24: 649–659.
10. Melidi E, Latsios G, Toutouzas K, Vavouranakis M, Tolios I, Gouliami M, et al. Cardio-anesthesiology considerations for the trans-catheter aortic valve implantation (TAVI) procedure. *Hellenic Journal of Cardiology*. 2016; 10: 1-6.
11. Czerwińska-Jelonkiewicz K, Zembala, Dąbrowski, Witkowski A, Ochała A, Kochman J, et al. Can TAVI patients receive aspirin monotherapy as patients after surgical aortic bioprosthesis implanta-tion? Data from the Polish Registry — POL-TAVI. *Int J Cardiol* 2016; <http://dx.doi.org/10.1016/j.ij-card.2016.11.095>.
12. Avanzas P, Pascual I, del Valle R, Morís C. Indica-ciones del TAVI. ¿En qué se basan?. *Rev Esp Cardiol Supl*. 2015; 15:27-35.
13. Collas V, Chong Y, Rodrigus I, Vandewoude M, Bosmans J. Predictive mortality estimation in older patients undergoing TAVI comparison of the logistic EuroSCORE, EuroSCORE II and STS-score. *European Geriatric Medicine*. 2015; 6: 11–14.
14. Sabatía M, Cánovasb S, García E, Hernández Antolínc R, Marotoc L, Hernández J, et al. Predic-tores de mortalidad hospitalaria y a medio plazo tras el reemplazo valvular aórtico transcáteter: datos del registro nacional TAVI 2010-2011. *Cir Cardio*. 2013; 20(4): 174–183.
15. Avinée G, Durand E, Elhatimi S, Bauer F, Glinel B, Dacher JN, et al. Trends over the past 4 years in population characteristics, 30-day outcomes and 1-year survival in patients treated with transcatheter aortic valve implantation. *Archives of Cardiovascular Disease*. 2016; 109: 457—464.
16. Fauchère I, Weber D, Maier W, Altwegg L, Lüs-cher T, Grünenfelder J, et al. Rehabilitation after TAVI compared to surgical aortic valve replacement. *I Jour Card*. 2014; 3: 564-566.
17. Jones B, Krishnaswamy A, Kapadia S. ¿La protec-ción embólica debe pasar a ser una medida estándar para la prevención del ictus durante el TAVI? *Rev Esp Cardiol*. 2016; 69(10): 890–893.
18. Abdul-Jawad O, Puria R, Rode´s-Cabau J. Dispo-sitivos de protección embólica durante el TAVI: evi-dencias e incertidumbres actuales. *Rev Esp Cardiol*. 2016; 69(10): 962–972.