



## TEMA 4-2020:

### Evaluación y seguimiento de la microhematuria asintomática

Recibido: 28/03/2019

Aceptado: 1/08/2020

<sup>1</sup> Jose Alfredo Murillo Saviano  
<sup>2</sup> Diego Juan Sánchez Brito  
<sup>3</sup> Ellen Sylvie Sánchez Más  
<sup>4</sup> María Sinaí Vásquez Jiménez  
<sup>5</sup> Daniel Sandoval Loría  
<sup>6</sup> Ronal Ignacio Bolaños Alvarado

<sup>1</sup> Médico General. Universidad de Costa Rica. josemuri07@gmail.com

<sup>2</sup> Médico Especialista en Nefrología. Universidad de Costa Rica - Universidad de La Habana. dsanchezbrito@gmail.com

<sup>3</sup> Médico General. Universidad de Costa Rica. ellen.sylvie3@gmail.com

<sup>4</sup> Médico General. Universidad de Costa Rica. sinavj@hotmail.com

<sup>5</sup> Médico General. UCIMED. dsandovall@gmail.com

<sup>6</sup> Médico General. UCIMED. ignacioba95@gmail.com

#### Resumen

La microhematuria asintomática (MHA) se define como 3 o más eritrocitos por campo en microscopía del sedimento urinario en ausencia de una causa aparente. Dentro de las causas más comunes en adultos se encuentran: infección del tracto urinario, hiperplasia prostática benigna y cálculos urinarios, y siempre se debe tener en cuenta la posibilidad de malignidad según los factores de riesgo del paciente. Su valoración inicial se realiza mediante el uroanálisis con microscopía, y descartando las posibles causas benignas mediante la historia clínica y examen físico. La urografía por TAC es el estudio de imagen más recomendado y en pacientes con algún factor de riesgo para malignidad se debe además realizar la cistoscopia.

#### Palabras claves

Microhematuria asintomática; uroanálisis; urografía por TAC; cistoscopia.

#### Abstract

Asymptomatic microhematuria (AMH) is defined as 3 or more erythrocytes per field in urinary sediment microscopy in the absence of an obvious cause. For this finding, among the most common causes in adults are urinary tract infection, benign prostatic hyperplasia and kidney stones, however the possibility of malignancy must always be taken into account dependent of the patient risk factors. As for the approach, for initial assessment, rule out benign causes and microscopy urinalysis is essential. Regarding the diagnosis, it is necessary to use imaging studies, being CT Urography the most recommended and in patients with some risk factor for malignancy, cystoscopy should also be performed.

#### Key words

Asymptomatic microhematuria; urinalysis; CT urography; cystoscopy.

### Introducción

La microhematuria asintomática (MHA) es definida por la Asociación Americana de Urología (AUA) como tres o más eritrocitos por campo en una muestra de orina recolectada adecuadamente en ausencia de una causa benigna aparente. Sin embargo en el pasado se han dado distintas definiciones, en las cuales se han ido variando la cantidad de hematíes necesarios para definir microhematuria, es por esto que la AUA en sus guías pretende dar una definición estándar, ya que hasta un 4-20% de la población general podría tener en una muestra de orina la presencia de glóbulos rojos, por lo que una definición clara es importante. (1,2).

La presencia de hematuria en una muestra de orina se considera uno de los signos más importantes en la enfermedad renal, y de alteraciones a nivel del tracto urinario, principalmente la hematuria macroscópica la cual se encuentra hasta en un 80% de los casos, asociada a problemas urológicos, por lo que se debe siempre realizar una evaluación completa en busca de su causa. Se ha observado que la prevalencia de hematuria en adultos mayores de 60 años va del 2,5% al 20% en esta población y puede aumentar este porcentaje en aquellos con antecedente de fumado. En aquellos pacientes que se someten a un estudio completo, la causa de la microhematuria es identificable en aproximadamente del 30% al 60% de los casos (2,3).

Por otro lado en la población pediátrica, la microhematuria transitoria es muy frecuente presentándose hasta en el 5% de las muestras, pero solamente un 1% presentan dos o más uroanálisis con microhematuria, siendo un tercio de estos una microhematuria persistente. (4,5).

Debido a la alta prevalencia de MHA en la población general, es importante una adecuada valoración y el abordaje temprano, para poder hacer un adecuado manejo. Por lo tanto en este artículo se pretende realizar una revisión sobre la hematuria microscópica aislada, enfocado en el abordaje diagnóstico de la microhematuria en el paciente asintomático según factores de riesgo.

### Método

Esta revisión narrativa, se realiza mediante la consulta de la última guía de la AUA sobre el diagnóstico, evaluación y seguimiento de la microhematuria asintomática del 2016, además de artículos relacionados con el tema de revistas Urológicas, así como bases de datos como Up to Date y Dynamed.

**Tabla 1: Causas de Microhematuria en el adulto. Adaptado de Dynamed, 2018 (3).**

<b>Clasificación general de causas de microhematuria en adultos</b>	
<b>Malignidad Urológica</b>	
<ul style="list-style-type: none"> <li>• Carcinoma de células renales</li> <li>• Carcinoma urotelial</li> <li>• Linfoma</li> <li>• Cáncer de vejiga</li> <li>• Cáncer de próstata</li> </ul>	
<b>Causas Renales (No malignas)</b>	
Glomerular	No glomerular
Nefropatía por IgA Nefropatía membranosa GN Membrano proliferativa GN Mesangial proliferativa GN Posinfecciosa GN Posestreptocócica Enfermedad por membrana basal delgada Síndrome de Alport Síndrome hemolítico urémico Enfermedad de Fabry Nefritis por LES Púrpura de Henoch-Schonlein	Nefrolitiasis Hidronefrosis Nefritis intersticial aguda Necrosis tubular aguda Nefritis hereditaria Enfermedad quística medular Enfermedad renal poliquística Malformación AV Hipertensión Maligna Embolismo Arteria Renal Trombosis de la Vena renal Hipercalciuria Hiperuricosuria Infarto renal
<b>Causas No Renales (No malignas)</b>	
Relaciones sexuales Trauma Contaminación menstrual Ejercicio vigoroso Síndrome cascanueces ITU Prostatitis Epididimitis Uretritis Cistitis micobacteriana (TB) Esquistosomiasis	RVU Alteraciones Anatómicas en Tracto Urinario Cistitis Eosinofílica Papiloma vesical Cistitis intersticial Pólipos Uretrales HPB Fimosis Medicamentos (Ciclofosfamida) Litiasis

### Etiología

Las causas más comunes de microhematuria en adultos son infección del tracto urinario, hiperplasia prostática benigna y cálculos urinarios (3).

El cáncer de vejiga, el cáncer renal y la enfermedad glomerular son las causas más graves a descartar. Hasta un 5% de los pacientes mayores de 40 años evaluados para microhematuria mostrarán un tumor maligno urológico, sin embargo este porcentaje es muy variable según los factores de riesgo presentes en el grupo a analizar (3).

En ciertos pacientes el ejercicio de alta intensidad puede ser responsable de producir hematuria transitoria. La enfermedad prostática benigna y el cáncer, se deben tomar en cuenta en especial en aquellos mayores de 50 años, o en aquellos con factores de riesgo para el mismo (4).

Las etiologías de tipo glomerular pueden presentarse en todas las poblaciones etarias y la afectación puede deberse a un trastorno renal primario ya sea hereditario o adquirido, o secundarios a diversas causas, ya sea infecciosas, Lupus eritematoso sistémico, vasculitis o alteraciones del tejido conectivo, trastornos hematológicos como enfermedad del suero o la crioglobulinemia mixta o inclusive parasitosis como la esquistosomiasis, entre otras. La nefropatía por inmunoglobulina A, es mundialmente la causa más común de glomerulonefritis. (4).

### Factores de riesgo

Los factores de riesgo aceptados para enfermedad urinaria asociada a malignidad en pacientes con microhematuria incluyen el consumo actual o pasado de tabaco, antecedentes de irradiación pélvica, agentes quimioterapéuticos alquilantes como ciclofosfamida y exposición a riesgos laborales como colorantes, bencenos y aminas aromáticas, sexo masculino, la edad superior a 35 años, entre otros, los cuales se mencionan en la Tabla 2 (1).

### Confirmación de Hematuria

La prueba más importante en la evaluación de la hematuria es la valoración microscópica de la orina. Según la AUA, la presencia de tres o más glóbulos rojos en un solo análisis de orina no contaminado,

**Tabla 2:** Factores de riesgo comunes para Malignidad del tracto urinario en pacientes con microhematuria. Adaptado de American Urological Association AUA, 2016(1).

<b>Factores de riesgo para Malignidad en pacientes con microhematuria.</b>
Sexo Masculino
Edad (> 35 años)
Tabaquismo
Exposición ocupacional o de otro tipo a productos químicos o colorantes (bencenos o aminas aromáticas)
Abuso analgésico
Historia de hematuria macroscópica.
Antecedentes de trastorno o enfermedad urológica.
Antecedentes de síntomas miccionales.
Antecedentes de irradiación pélvica.
Antecedentes de infección crónica del tracto urinario.
Historial de exposición a agentes cancerígenos conocidos o quimioterapia.

debidamente recolectado y sin evidencia de infección, se considera hematuria microscópica clínicamente significativa (1,6).

El uso de una prueba simple de tira reactiva de orina para identificar hematuria microscópica tiene una sensibilidad superior al 90%; sin embargo, existe un porcentaje considerable de falsos positivos de hasta 35%, por lo que requiere un análisis microscópico de sedimento urinario para todos los resultados positivos. La referencia a un especialista no debe realizarse hasta que se confirme la hematuria. Se pueden obtener resultados falsos positivos en una prueba de tira reactiva en orina en presencia de hemoglobinuria, mioglobinuria, semen, orina altamente alcalina (pH mayor a 9) y orina concentrada. Se ha demostrado que el ácido ascórbico causa resultados falsos negativos en las pruebas con tira reactiva debido a sus propiedades reductoras (6).

Una tira reactiva positiva no define MHA, y la evaluación debe basarse únicamente en los resultados del examen microscópico de sedimento urinario y no en una lectura de tira reactiva. Una lectura positiva con tira reactiva necesita un uroanálisis con microscopía para confirmar o refutar el diagnóstico de MHA (1).

## Evaluación Inicial

Todos los pacientes con hematuria microscópica asintomática confirmada deben tener una historia clínica completa y un examen físico que incluya medición de la presión arterial y exámenes de laboratorio (6).

La hematuria microscópica identificada en una mujer durante su menstruación, o en un paciente poco después de haber realizado ejercicio vigoroso o un trauma agudo, debe siempre confirmarse repitiendo el análisis de orina. En las mujeres que menstrúan, el análisis de orina debe repetirse más adelante en el ciclo una vez que ha cesado el sangrado menstrual y si esto no es posible, se puede insertar un tampón y se puede obtener un análisis de orina después de limpiar el perineo. En pacientes con hematuria identificada en el contexto de ejercicio vigoroso, el análisis de orina debe repetirse aproximadamente de 4 a 6 semanas más tarde durante un período sin ejercicio. Los pacientes con trauma agudo y hematuria microscópica deben tener un análisis de orina confirmatorio después de seis semanas (7).

En cuanto a los exámenes de laboratorio, se debe iniciar con el uroanálisis con microscopía del sedimento, pruebas de función renal, electrolitos, hemograma, creatinina sérica, nitrógeno ureico, calcular la tasa de filtración glomerular, ácido úrico y urocultivo (2).

Como parte de la valoración inicial existen otras pruebas útiles que deben ser consideradas dependiendo de la clínica del paciente, como relación proteína: creatinina en orina, albuminuria y proteinuria en 24h, anticuerpos antinucleares, títulos de antiestreptolisina, niveles séricos de complemento, antígeno prostático, tiempo de protrombina, el tiempo parcial de tromboplastina, entre otras (8).

Los pacientes con MHA, los cuales tengan factores de riesgo para enfermedad urológica o nefrológica primaria, se debe realizar una exhaustiva evaluación para determinar la etiología, pues en cierto porcentaje puede haber presencia de una enfermedad moderada o altamente significativa o secundario a malignidad, por lo que se debe descartar esta posibilidad. En los pacientes con bajo riesgo, menores de 35 años, sin historia de hematuria macroscópica, no antecedente de fumado, entre otros factores de riesgo, estos

podrían no beneficiarse de una evaluación completa (9).

La hematuria microscópica asintomática en pacientes que toman anticoagulantes requiere una evaluación urológica y nefrológica, independientemente del tipo o nivel de terapia anticoagulante. Se debe realizar un examen pélvico en mujeres para identificar masas uretrales, divertículos, vaginitis atrófica o una fuente uterina de sangrado. Es necesario un examen rectal en los hombres para evaluar el tamaño y la presencia de nodularidad en la próstata. Se debe obtener un nivel de creatinina sérica para detectar enfermedad renal y se debe evaluar la función renal antes de realizar un estudio radiológico con contraste (6).

## Morfología Eritrocitaria

Para realizar la clasificación de microhematuria, ya sea de causa glomerular o extraglomerular, se debe realizar por medio de la microscopía del sedimento urinario (2).

El uroanálisis con microscopía sigue siendo una herramienta esencial para el diagnóstico oportuno y el tratamiento de las enfermedades renales. La presencia de glóbulos rojos dismórficos (GRd) se ha asociado con enfermedades glomerulares, pues la morfología distorsionada de los eritrocitos observados en la microscopía de contraste, se relaciona con el sangrado de origen glomerular (10).

Cuando se observan GRd, con diferentes tamaños y formas por daño en su estructura, sugiere hematuria de causa glomerular. Inversamente, si los eritrocitos presentes son de forma y tamaño similar, en este caso sugiere hematuria no glomerular o proveniente de la vía urinaria (11).

Se han descrito hasta nueve morfologías diferentes de GRd en la literatura. De estos, los acantocitos parecen más específicos para las enfermedades glomerulares (EG). Sin embargo, las morfologías exactas utilizadas para clasificar los GRd y el número necesario para establecer asociaciones de enfermedades no se han estandarizado, lo que probablemente afecte su sensibilidad y especificidad. Dependiendo del diseño del estudio y la población seleccionada, el límite clínico para GRd significativos varía entre 10% y 90% (10).

La presencia de GRd en microscopía urinaria sugiriendo una alteración de origen glomerular como responsable de la MHA, presenta un vasto rango de sensibilidad el cual va de 31% a 100% y especificidad desde 33% al 100 (2).

En la hematuria glomerular, esta se asocia frecuentemente con cilindros y en la mayoría de los casos con significativa proteinuria. Inclusive en casos de hematuria urológica macroscópica, no se eleva la concentración de proteínas en orina de forma significativa. La proteinuria significativa (proteinuria en orina de 24 h  $\geq$  300 mg) por lo general indica enfermedad a nivel tubulointerstial o glomerular. Dentro de las causas más comunes de MHA glomerular se encuentran las nefropatías y las nefritis (2).

En los pacientes con MHA no glomerular, hasta la mitad presenta algún grado de GRd en la microscopía urinaria, por lo que en presencia de dismorfia eritrocitaria no se excluye la presencia de patología urológica y se debe realizar una evaluación completa enfocada factores de riesgo y hallazgos en el examen físico (2).

### Valoración por imagen del tracto Urinario

Una vez que se ha excluido el sangrado glomerular en un paciente con hematuria de origen desconocido, se debe valorar la anatomía del tracto urinario. La precisión diagnóstica aumenta con la edad y puede ser mayor para la hematuria macroscópica que para la microscópica. Las imágenes del riñón, uréteres y vejiga se deben complementar con una cistoscopia, la cual es más sensible para detectar lesiones vesicales y uretrales (13).

El TAC de abdomen sin contraste para urografía o urografía por TAC (UTC), es el estudio más recomendado para MHA. Este examen va a estar particularmente indicado en aquellos con un mayor riesgo de neoplasia urológica. La combinación de UTC y cistoscopia, en conjunto proporcionan una evaluación completa del sistema urinario, y deben realizarse en casi todos los pacientes con MHA de causa desconocida. Las imágenes del sistema urinario se obtienen inicialmente sin contraste para evaluar la nefrolitiasis e hidronefrosis y luego después de la administración de contraste intravenoso para evaluar las anomalías renales y

uroteliales. Otras modalidades disponibles incluyen pielografía intravenosa (PIV); pielografía retrógrada; ultrasonido (US) renal y vesical; y resonancia magnética (RNM) de abdomen y la pelvis sin y con contraste intravenoso para urografía, también llamada urografía RM (URM) (2, 14).

La US de riñones y vejiga es el examen inicial en la evaluación de mujeres embarazadas ya que esto evita la radiación. En pacientes con función renal marcadamente disminuida (TFG  $<$ 30ml/min) donde la excreción de contraste a través de los riñones y los sistemas de recolección renal serán limitados, se debe aplazar el UTC y se recomienda el TAC de abdomen y pelvis sin contraste. Si es negativo para nefrolitiasis, se puede realizar una URM sin contraste, ya que es más sensible que el TAC sin contraste para detectar tumores renales y uroteliales. La pielografía retrógrada debe considerarse como un complemento en la cistoscopia para evaluar las anomalías uretrales (15).

La UTC sin contraste se puede realizar para evaluar nefrolitiasis, pero esto sería relativamente poco sensible para la detección de malignidad. La URM se puede realizar para evaluar masas renales o uroteliales, pero esto sería poco sensible para detección de cálculos no obstructores (2,15).

La UTC es más precisa que la PIV o el US para el diagnóstico de masas renales, cálculos del tracto urinario y carcinomas de células transicionales pielocaliciales y uretrales (7).

### Cistoscopia

Para la valoración del tracto urinario bajo, se puede realizar por medio de la cistoscopia, la cual permite visualizar la uretra anterior, posterior y la vejiga de forma directa para diagnóstico y tratamiento. En MHA se recomienda independiente de la edad, en todos aquellos con factores de riesgo para malignidad (Tabla 2). Permite identificar hiperplasia prostática benigna, estenosis uretral y masas vesicales. Debido a que los pacientes mayores de 35 años presentan en un porcentaje mayor enfermedad urológica significativa y malignidad, se recomienda en este grupo siempre una evaluación urológica completa. Sin embargo en los pacientes menores de 35 años, la cistoscopia debe quedar a criterio del urólogo o

nefrólogo tratante, debido a la baja probabilidad de malignidad urológica (1,2).

### Biopsia Renal

La biopsia renal generalmente no se realiza para la Microhematuria glomerular aislada, ya que no existe una terapia específica y el pronóstico renal es muy bueno siempre que no haya evidencia de enfermedad progresiva. Además, el manejo de estos pacientes no suele verse afectado por los resultados de la biopsia (7).

### Seguimiento

En pacientes con MHA presente después de una evaluación negativa o con otros factores de riesgo de carcinoma in situ (Tabla 2), la citología urinaria puede ser útil. Si un paciente con antecedentes de MHA persistente tiene 2 análisis de orina anuales consecutivos negativos (uno por año durante dos años desde el momento de la evaluación inicial o más), no es necesario más uroanálisis (1).

En la MHA persistente después de la evaluación urológica negativa, se deben realizar uroanálisis anuales y se debe considerar repetir la valoración anatómica dentro de tres a cinco años, a menos que tenga alguna indicación clínica para realizarlo

en un periodo menor. En la Figura 1 se observa un algoritmo que resume la evaluación y seguimiento de la MHA (1).

### Conclusiones

La MHA, en un porcentaje no despreciable en grupos de riesgo puede ser un signo de enfermedad genitourinaria potencialmente seria, siendo la malignidad urológica la de mayor importancia a la hora del diagnóstico diferencial. Por lo que siempre se debe realizar una evaluación del tracto genitourinario pertinente y adecuada y se debe acompañar de una valoración ya sea urológica y/o nefrológica según la sospecha clínica.

El abordaje será dependiente de los factores de riesgo presentes; siendo el uroanálisis y la microscopia primordiales para la confirmación, y esenciales la UTC y la cistoscopia para la valoración anatómica. En aquellos casos en los que a pesar de la valoración urológica no se encuentre causa a la MHA, se deberá mantener un uroanálisis anual por lo menos en los primeros 2 años si estos son negativos, y se deben mantener si la MHA es persistente y considerar repetir la valoración anatómica cada 3 o 5 años.

### Declaración de conflicto de intereses

Los autores de esta revisión declaran que no existen conflictos de intereses al momento de la publicación de la misma.

### Referencias

1. Davis R, Jones J, Barocas D *et al.* Diagnosis, Evaluation and Follow-up of Asymptomatic Microhematuria (AMH) in Adults (2016). American Urological Association guidelines. 2016. [https://www.auanet.org/guidelines/asymptomatic-microhematuria-\(amh\)-guideline#x2396](https://www.auanet.org/guidelines/asymptomatic-microhematuria-(amh)-guideline#x2396)
2. Contreras-García R, García-Perdomo H. Diagnóstico, evaluación y seguimiento de la hematuria microscópica. Un enfoque al alcance de todos. doi: 10.1016/j.uroco.2015.12.008. 2016; 25(3): 231-238.

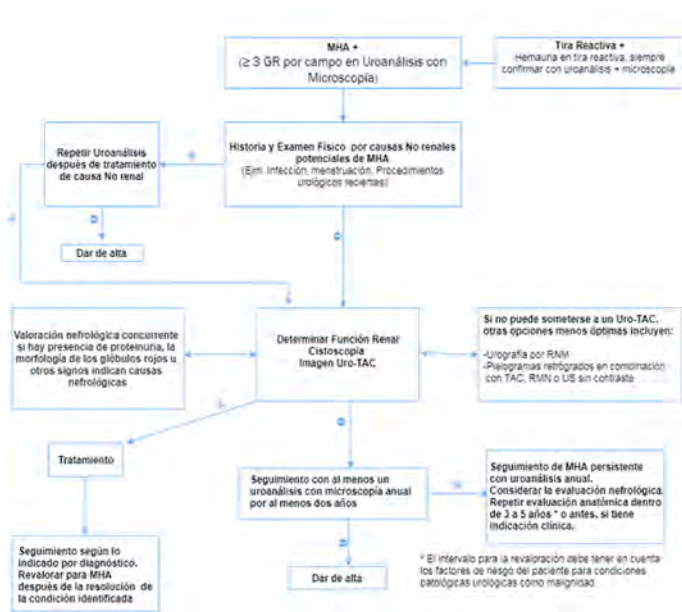


Figura 1: Diagnóstico, evaluación y seguimiento de la Microhematuria asintomática (MHA). Adaptado de American Urological Association AUA, 2016 (1).

3. Loughlin K. Microhematuria - Approach to the Adult. DynaMed Record No. T909568. 2018. <https://www.dynamed.com/topics/dmp~AN~T909568>
4. Shah A, Geffen D. Hematuria aislada. Merck Sharp & Dohme Corp. 2018. <https://www.msdmanuals.com/es-ar/professional/trastornos-urogenitales/s%C3%ADntomas-de-los-trastornos-urogenitales/hematuria-aislada#>
5. Basilio D, Burgos M. Características Clínicas y Epidemiológicas de la Microhematuria Asintomática Aislada Persistente (MHAAP) en Pacientes Pediátricos, Servicio de Nefrología del Hospital De Especialidades Pediátricas Omar Torrijos Herrera. Revista Médica de Panamá- ISSN 2412-642X. 2017; 36(2): 3-8
6. Sharp V, Barnes K, Erickson B Assessment of Asymptomatic Microscopic Hematuria in Adults. Am Fam Physician. 2013; 88(11):747-754. <https://www.aafp.org/afp/2013/1201/p747.html#sec-1>
7. Kurtz M, Feldman A Perazella M. Etiology and evaluation of hematuria in adults. En: Palevsky P, Forman J, editors. UpToDate. 2018. doi: [https://www.uptodate-com.ezproxy.sibdi.ucr.ac.cr/contents/etiology-and-evaluation-of-hematuria-in-adults/print?search=microhematuria&source=search\\_result&selectedTitle=1~150&usage\\_type=default&display\\_rank=1](https://www.uptodate-com.ezproxy.sibdi.ucr.ac.cr/contents/etiology-and-evaluation-of-hematuria-in-adults/print?search=microhematuria&source=search_result&selectedTitle=1~150&usage_type=default&display_rank=1)
8. Pal A Howe. Hematuria Evaluation in the Hospitalized Patient. Hospital Medicine Clinics. doi:10.1016/j.ehmc.2012.07.001. 2013; 2(1): e57–e71
9. Margulis V, Sagalowsky A. Assessment of Hematuria. Medical Clinics of North America. doi:10.1016/j.mcna.2010.08.028. 2011; 95(1): 153–159.
10. Hamadah A, Gharaibeh K *et al.* Urinalysis for the diagnosis of glomerulonephritis: role of dysmorphic red blood cells. doi: <https://doi.org/10.1093/ndt/gfx274>. 2018; 33(8): 1397–1403.
11. Bradley M, Megan S., *et al.* Microhematuria in postmenopausal women: adherence to guidelines in a tertiary care setting. The Journal of urology. 2016; 195(4): 937-941.
12. Schmitz-Drager B, Bernd J. *et al.* Microhematuria assessment an IBCN consensus based upon a critical review of current guidelines. Urologic Oncology: Seminars and Original Investigations. Elsevier. 2016; 34(10): 437-451.
13. Connor O, McSweeney O, Maher M. Imaging of Hematuria. Radiologic Clinics of North America. doi:10.1016/j.rcl.2008.01.007. 2008; 46(1), 113–132.
14. Kang M, Lee S, Jin Jeong S, Kyu Hong S, Byun SS, Lee SE *et al.* Characteristics and significant predictors of detecting underlying diseases in adults with asymptomatic microscopic hematuria: A large case series of a Korean population. Int J Urol. 2015; 22:389-393.
15. Hole B, Whittlestone T, Tomson T. Investigating asymptomatic invisible hematuria. BMJ. 2014;349:g6768.