



CASO 5-2020: Úlcera Vulvar Recurrente

Recibido: 06/07/2019

Aceptado: 12/10/2020

¹ Karen Wedel Herrera
² Mariana Villalobos Herrera
³ Sylvia Molina Mainieri
⁴ Pablo Goyenaga Castro

- ¹ Médico General, Coordinadora Médica de la Clínica FIMRC (Foundation for International Medical Relieve of Children).
² Médico Residente de Ginecología y Obstetricia, Hospital San Juan de Dios, San José, Costa Rica.
³ Médico Asistente de Patología, Hospital San Juan de Dios, San José, Costa Rica.
⁴ Médico Asistente de Patología, Departamento de Patología del Hospital San Juan de Dios, CCSS, San José, Costa Rica. Acta Académica, Universidad Autónoma de Centro América.

Resumen

La tuberculosis (TB) es una de las enfermedades más antiguas que ha afectado a seres humanos y es una causa importante de muerte a nivel mundial. La tuberculosis es una enfermedad frecuente en nuestro país cuya incidencia ha aumentado a través de los años debido a las migraciones poblacionales, deterioro de las condiciones económicas, tratamientos inmunosupresores y aumento en la incidencia de pacientes VIH positivos.

Se presenta el caso de una paciente de 27 años con diagnóstico previo de quiste de Bartholino recurrente, posteriormente diagnosticada con Granuloma vulvar persistente con formación de fistula y lesión verrugosa al tacto rectal, finalmente se diagnostica con TB intestinal con fistula en vulva.

La TB intestinal es un reto diagnóstico ya que carece de manifestaciones clínicas y analíticas específicas. Además, las lesiones endoscópicas son muy parecidas a las de otras enfermedades más frecuentes, como la enfermedad de Crohn. En el caso de esta paciente fue necesario un equipo interdisciplinario y múltiples estudios para lograr un diagnóstico certero. Sin duda un reto diagnóstico.

Palabras claves

Tuberculosis, Tuberculosis Intestinal, Fistula Vulvar, úlcera vulvar.

Abstract

Tuberculosis (TB) is one of the oldest diseases that has affected human beings and it is an important cause of death worldwide. Tuberculosis is a frequent disease in our country whose incidence has increased over the years due to immigration, immunosuppressive treatments and increase in the incidence of HIV positive patients.

We present the case of a 27-year-old patient with previous diagnosis of recurrent Bartholino cyst, later diagnosed with persistent vulvar granuloma with fistula formation and verrucous lesion on rectal examination, finally diagnosed with intestinal TB with vulvar fistula.

Intestinal TB is a diagnostic challenge since it lacks specific clinical and analytical manifestations. In addition, the endoscopic lesions are very similar to those of other more frequent diseases, such as Crohn's disease. In the case of this patient, an interdisciplinary team and multiple studies were necessary to achieve an accurate diagnosis. This is without a doubt a diagnostic challenge.

Key words

Tuberculosis Intestinal Tuberculosis Vulvar Fistula, vulvar ulcer.

Caso clínico

Presentamos el caso de una femenina de 27 años, sin antecedentes médicos de importancia, nulípara, quien es referida al Hospital San Juan de Dios (HSJD) en mayo del 2013 con diagnóstico de un quiste de Bartholino recidivante; al ser ingresada se le realiza examen físico y se sospecha de un granuloma post-foliculitis y se programa para cirugía.

En el 2014 es llevada a sala de operaciones en 3 ocasiones para resección y ampliación de márgenes con biopsias negativas, y ya para el 2015 se documenta persistencia de lesión y formación de fistula. Al tacto rectal se documenta lesión verrucosa en pared anterior. A finales del 2015 es intervenida nuevamente en sala de operaciones.

En noviembre del 2015 se realiza fistulografía; se canaliza en labio mayor izquierdo, se instila medio y se observa pequeño trayecto en tejido subcutáneo de 10 mm de longitud sin evidencia comunicación con recto.

Se realiza biopsia de lesión verrucosa en el 2013 con ampliación de márgenes la cual indica necrosis del tejido neovascular. En el 2016 se realiza nueva biopsia de la lesión vulvar en la que se documenta una reacción granulomatosa crónica con presencia de células gigantes (Figura 2.) Se realizaron tinciones especiales de Grocott, PAS y FITE, encontrándose en esta última bacilos alcohol ácido resistentes (BAAR) (Figura 3.), sugiriendo una probable infección por micobacterias, por lo que se realiza la prueba de liberación de Interferón Gamma (QuantiFERON-TB), herramienta diagnóstica para TB latente y el cual es positivo de alta detección.

Con estos datos se logra establecer un diagnóstico de Tuberculosis Intestinal con fistula vulvar, no sintomática respiratoria y VIH negativa. Se inicia tratamiento con esquema recomendado; dos meses de Fase inicial (Isoniazida, Rifampicina, Piracinamida y Etambutol), seguido de cuatro meses de Fase de mantenimiento (Isoniazida con Rifampicina). Al mes y tres semanas de tratamiento la paciente mejora significativamente. Se da, en total, nueve meses de tratamiento, alargando la fase de mantenimiento tres meses, con muy buena evolución clínica.

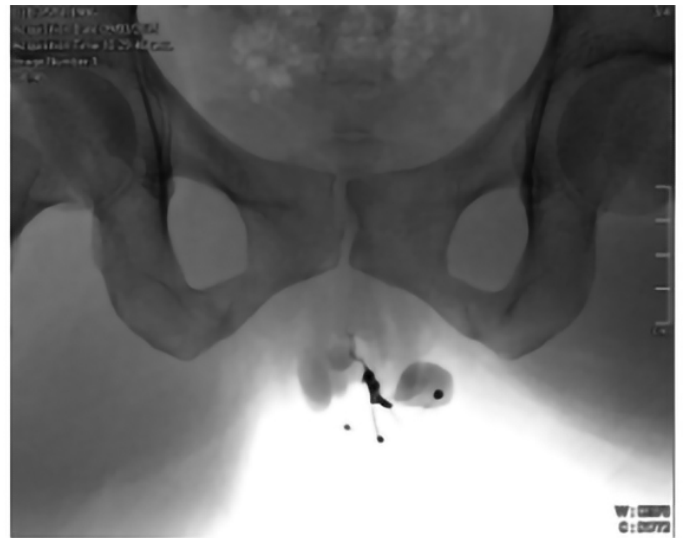

Figura 1: Fistulografía
Fuente: Servicio radiología HSJD

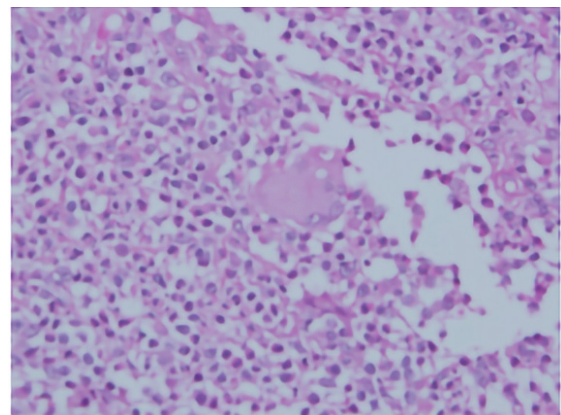


Figura 2: Biopsia. Reacción granulomatosa con células gigantes multinucleadas. Fuente: Servicio de Patología HSJDD

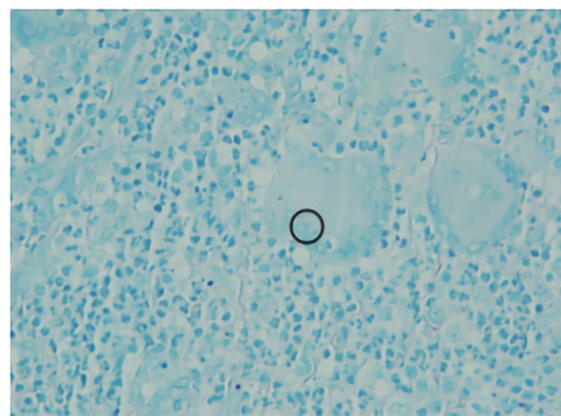


Figura 3: Biopsia con tinción de Ziel Nielsen donde se observa la presencia de un bacilo. Fuente: Servicio de Patología HSJDD

Análisis de caso

Epidemiología

La Organización Mundial de la Salud (OMS) estima que aproximadamente 1,722 millones de personas están infectadas con *Mycobacterium tuberculosis*, encontrándose en la mayoría de los individuos infección latente o inactiva. Otras especies como *M. bovis*, *M. africanum*, *M. microti*, *M. caneti* y el complejo *Mycobacterium avium* infectan principalmente a pacientes inmunocomprometidos como aquellos con infección por VIH (1).

Los grupos de edad más susceptibles van de los 25 a los 44 años (1,2) con incremento en los casos de tuberculosis pulmonar de 44% entre 1985 y 1990 (3).. La presentación clínica más común es la enfermedad pulmonar en 80%, las formas extrapulmonares representan 20% de los pacientes no infectados con VIH incrementándose hasta 50% en pacientes con VIH; los grupos más frecuentemente afectados son mujeres y niños pequeños. (3)

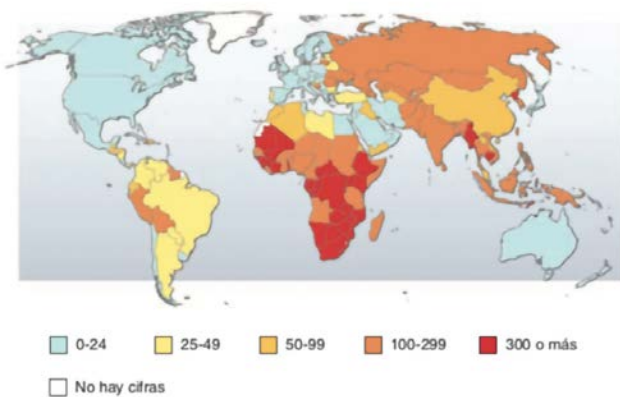


Figura 4: Cifras estimadas de incidencia de TB (por 100.000 personas) en 2008. Fuente: Harrison, Principios de Medicina Interna.

Patogenia

La TB gastrointestinal es poco común y de difícil diagnóstico, constituye 3.5% de los casos extrapulmonares de TB en Estados Unidos (3).

Los principales mecanismos de patogénesis de la tuberculosis intestinal son: (1,3,4)

1. Vía hematogena de un foco pulmonar activo.
2. Deglución de esputo infectado de pacientes con tuberculosis pulmonar activa.

3. Ingestión de leche o comida contaminada.
4. Siembra de órganos adyacentes.

Después de que el bacilo penetra al aparato digestivo llegando a la submucosa a través de la mucosa, induce cambios inflamatorios con edema de la serosa y submucosa, infiltración celular e hiperplasia linfática; la aparición de los granulomas produce elevación de “papilas” sobre la mucosa. Existe linfangitis, endarteritis y fibrosis, lo cual produce una ulceración en la mucosa, necrosis caseosa y disminución de la luz intestinal, y, obstrucción intestinal. (5)

Manifestaciones Clínicas

Las manifestaciones comunes al momento de presentación incluyen dolor abdominal (en ocasiones similar al de apendicitis aguda) y distensión, obstrucción intestinal, rectorragia y tumoración abdominal palpable. También son comunes fiebre, adelgazamiento, anorexia y diaforesis nocturna. Con la afectación de la pared intestinal, las ulceraciones y fístulas pueden simular enfermedad de Crohn; el diagnóstico diferencial suele ser difícil. La presencia de fístulas anales obliga a descartar inmediatamente una TB rectal (6).

Diagnóstico de Tuberculosis Latente/Intestinal

Lo esencial para diagnosticar la tuberculosis es mantener siempre un alto índice de sospecha sobre esta enfermedad.

El paciente con TB latente no tiene TB activa pero tiene la capacidad de desarrollar la enfermedad. Se estima que 2 billones de personas tienen TB latente y se debe tratar de reducir el riesgo en un 90%.

El Análisis de liberación de interferón γ es útil en este caso clínico, es un método diagnóstico que presenta una especificidad de más del 95% para TB latente (7). Se encuentran disponibles en el comercio dos análisis in vitro que miden la liberación de IFN- γ por las células T en respuesta a la estimulación con antígenos específicos para TB, ESAT-6 y CFP-10. T-SPOT.TB® (Oxford Immunotec, Oxford, Reino Unido) es un análisis de inmunotransferencia enzimática (ELISpot) y QuantiFERON-TB Gold® (Cellestis Ltd., Carnegie, Australia) es una prueba de inmunoabsorbente ligado a enzimas (ELISA, enzyme-linked immunosorbent assay) que se realiza

en sangre entera para la medición de IFN- γ . El método llamado Quan -tiFERON-TB Gold In-Tube, que facilita la obtención de sangre y la incubación inicial, también contiene otro antígeno específico, TB7.7.

Prevención

Lo mejor para evitar la TB es diagnosticar y aislar rápidamente los casos infecciosos e iniciar el tratamiento apropiado hasta que los pacientes sean calificados como no infectantes (por lo común dos a cuatro semanas después de comenzar el tratamiento apropiado) y se considere que la enfermedad ya curó. Otras estrategias consisten en la vacunación con BCG y el tratamiento de la infección tuberculosa latente en los individuos muy proclives a avanzar hasta la enfermedad activa.

Conclusiones

La certeza diagnóstica en pacientes con afección por tuberculosis intestinal o peritoneal representa actualmente un reto médico como lo ilustra el caso en estudio.

El diagnóstico es difícil de establecer al no sospecharlo clínicamente y confundirlo con otras entidades.

La tuberculosis intestinal es aún un problema que no sólo afecta al huésped inmunocomprometido, también se puede presentar en individuos jóvenes y aparentemente sanos como en el caso de la paciente en estudio. La presentación típica asociada a fiebre como manifestación principal de un fenómeno infeccioso, suele estar ausente.

Se debe buscar y tratar a las personas que pueden tener Tuberculosis Latente y brindarles tratamiento y seguimiento para evitar complicaciones y mortalidad.

Un buen equipo interdisciplinario y una adecuada relación médico paciente son la clave para un buen diagnóstico, tratamiento y seguimiento de la tuberculosis intestinal.

Agradecimientos

La paciente en estudio dio su consentimiento para la realización del reporte de caso. Un profundo

agradecimiento al Departamento de Patología del Hospital San Juan de Dios por la participación, la información brindada y la colaboración con las imágenes pertenecientes a las biopsias (Fig.2 y Fig.3)

Declaración de conflicto de intereses

Las autoras declaran que no existió ningún conflicto de interés en el presente reporte.

Referencias

1. Farías, L., López, R., Morales, A., Medina, Q., Vázquez, G. & Ruiz, C. (2005). Tuberculosis peritoneal e intestinal: una enfermedad ancestral que impone nuevos retos en la era tecnológica. Informe de un caso y revisión de la literatura (versión pdf). Recuperado el 8 de septiembre de 2017, de: <http://www.medigraphic.com/pdfs/gastro/ge-2005/ge052i.pdf>
2. Chimienti S., Felsenstein, D. (2017) Approach to the patient with genital ulcers. Revista Up To Date. USA, 2017.
3. L.Longo, L.Casper, J.Larry Jameson, S.Fauci, L.Hauser, J.Loscalzo. (2012) Harrison Principios de Medicina Interna. Mexico: Editoria Mc Graw Hill.
4. Aronson, N. (2017). Cutaneous leishmaniasis: Clinical manifestations and diagnosis. Revista Up To Date. USA.
5. Chimienti S., Felsenstein, D. (2017) Approach to the patient with genital ulcers. Revista Up To Date. USA, 2017.
6. Debi, U., Ravisankar, V., Prasad, K., Sinha, S. & Sharma, A. (2014) Abdominal tuberculosis of the gastrointestinal tract. Recuperado el 8 de septiembre de 2017, de <https://www.ncbi.nlm.nih.gov/pmc/articles/PMC4209546/>
7. Pai, M. Menzies, D. (2017) Diagnosis of latent tuberculosis infection (tuberculosis screening) in HIV-uninfected adults. Revista Up To Date. USA 2017