



Caso 3-2021: Mixoma

Recibido: 13/11/2019

Aceptado: 18/02/2021

¹ Bosco Arturo Matarrita Quesada

² Gerald Josué Barrantes Astorga

³ Ana Cristina Varela Moreno

- ¹ Licenciado en Medicina y Cirugía, Especialista en Cirugía de Cardiovascular Torácica. Caja Costarricense del Seguro Social. Hospital San Juan de Dios. Departamento de Cirugía Cardíaca. Correo electrónico: Crehabilitacioncardiacacr@gmail.com
- ² Licenciado en Medicina y Cirugía, Médico General. Caja Costarricense del Seguro Social. Hospital Nacional de Niños Dr. Carlos Sáenz Herrera. Departamento de Cirugía General. Correo electrónico: geraldba93@gmail.com
- ³ Licenciada en Medicina y Cirugía, Médica General. Caja Costarricense del Seguro Social. Hospital Nacional de Niños Dr. Carlos Sáenz Herrera. Departamento de Cirugía General. Correo electrónico: cvarelam28@gmail.com

Resumen

Los mixomas son tumores cardíacos primarios de baja incidencia, que producen manifestaciones clínicas variadas dependiendo de su ubicación, características y grado de compromiso hemodinámico. Se presenta el caso de una paciente de 70 años, con disnea progresiva, soplo sistólico y palpitations, con radiografía de tórax sin hallazgos patológicos, en la cual se realiza un ecocardiograma que muestra como hallazgo la presencia de una masa en aurícula izquierda. La paciente es llevada a cirugía donde se logra la resección completa de la lesión sin complicaciones. El diagnóstico histopatológico reporta un mixoma intra auricular izquierdo. A pesar de ser tumores raros, los mixomas son parte de los diagnósticos diferenciales de las masas intracardíacas y las más frecuentes dentro de su clasificación. Su incidencia es mayor entre la tercera y la sexta década de la vida y en la mayoría de los casos se ubican en el atrio izquierdo. Su manejo es el abordaje quirúrgico y el diagnóstico es certero con el estudio histopatológico del mismo.

Palabras claves

Mixoma; neoplasias cardíacas; atrio izquierdo; ecocardiografía; disnea.

Abstract

Mixomas are low-incidence primary cardiac tumors, which produce varied clinical manifestations depending on their location, characteristics and degree of hemodynamic compromise. The case of a 70-year-old patient is presented, with progressive dyspnea, systolic murmur and palpitations, with a chest radiograph without pathological findings, in which an echocardiogram is performed and shows the presence of a mass in the left atrium. The patient is taken to surgical resection without any complications. The pathological analysis shows a mixoma. Despite being rare tumors, mixomas are part of the differential diagnoses of intracardiac masses and the most frequent within its classification. Its incidence is greater between the third and sixth decade of life and in most cases they are located in the left atrium. Its management is the surgical approach and the diagnosis is accurate with its histopathological study.

Key words

Myxoma; cardiac malignancies; left atrium; echocardiography; dyspnea.

Introducción

Las neoplasias cardiacas se pueden dividir en tumores cardíacos primarios que surgen en el corazón y tumores cardíacos secundarios por metástasis. (1) Los tumores cardíacos primarios tienen una incidencia de menos de un 1% de los casos, de los cuales un 75% son benignos, y a su vez éstos por clasificación patológica corresponden a mixomas en un 50%. (1) El 25% son malignos y la mayor parte corresponde a sarcomas. (2)

La sintomatología de los tumores cardiacos está determinada principalmente por el tamaño y su localización, pero también intervienen otros factores como la movilidad, la friabilidad y, en caso de tumores malignos, el grado histológico. (3) Los mixomas pueden presentar síntomas de estenosis valvular mitral (disnea, ortopnea, edema pulmonar o insuficiencia cardiaca) o de insuficiencia cardiaca derecha cuando hay obstrucción del flujo en la válvula tricúspide, embolismos, alteraciones hematológicas (anemia, leucocitosis y velocidad

Caso clínico

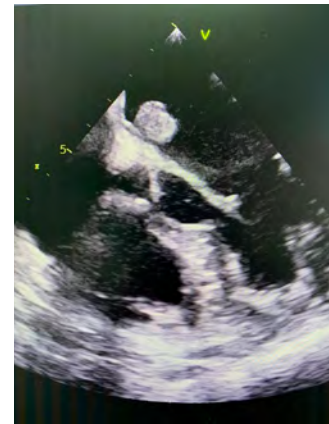
Paciente femenina de 70 años, vecina de Puriscal, hipertensa con tratamiento y control crónico, ex-tabaquista en mantenimiento por 30 años, etilista ocasional, con antecedente de histerectomía en 1975 y colecistectomía laparoscópica en el año 2000. La paciente consulta a su centro de salud de primer nivel correspondiente con historia de disnea progresiva de moderados esfuerzos, escala New York Heart Association (NYHA) II, asociado a palpitaciones y soplo sistólico basal grado II, sin historia de síncope ni angina de pecho, y con radiografía de tórax dentro de límites de normalidad. La paciente es referida del Centro de Atención Integral en Salud (CAIS) de Puriscal a la consulta externa del servicio de Cardiología del Hospital San Juan de Dios (HSJD).

Inicialmente se realiza un ecocardiograma transtorácico que evidencia una masa móvil, homogénea, de bordes definidos, de 16 x 14 x 17 mm, ubicada en aurícula izquierda, adherida al septum inter atrial (SIA) y sin pedículo evidente, la cual no causa obstrucción hacia el tracto de salida del ventrículo izquierdo, con primera posibilidad diagnós-

tica mixoma intracardiaco según las características descritas. Asociado a este hallazgo se encuentra un aneurisma del SIA de 8 x 14 mm, móvil, sin asociación a cortocircuito ni foramen oval permeable evidente. Posteriormente se realiza un ecocardiograma transtorácico en el cual se evidencia una dilatación leve del atrio izquierdo y la presencia de una masa en aurícula izquierda, de características ovoide, de 15 x 11 mm, adherida a la parte izquierda del SIA, de poca movilidad, que podría corresponder a un mixoma por nivel de incidencia.

■ Figura 1.


Vista ecocardiografica de cuatro cámaras observándose imagen del tumor adherida al septum interauricular izquierdo. Imagen tomada del ecocardiograma realizado a la paciente



Fuente: Autores del artículo, Matarrita B, Barrantes G,

■ Figura 2.

Abordaje quirúrgico del hemangioma atrial izquierdo de la paciente. Foto tomada en sala de operaciones del Hospital San Juan de Dios.



Fuente: Autores del artículo, Matarrita B, Barrantes G, Varela A

Varela

Se recibe a la paciente estable y bajo sedoanalgesia en la Unidad de Cuidados Intensivos (UCI) en su postoperatorio inmediato. El mismo día en horas de la tarde se realiza extubación durante su estancia en la UCI y posteriormente se traslada a salón de Cirugía Cardíaca en su cuarto día postoperatorio. En la radiografía control se observa una atelectasia laminar izquierda y neumotórax derecho, el cual se aspira sin complicaciones. La paciente evoluciona estable, con adecuada inspirometría incentiva y sin trastornos de ritmo electrocardiográficos. Sin embargo, debido a una infección por *Clostridium difficile* toxinas A y B, completa cobertura antibiótica con Metronidazol. Posteriormente se egresa a los 8 días postquirúrgicos, con cita control en la consulta externa de Cirugía Cardíaca en un mes posterior a su egreso, en donde se evidencia una evolución clínica favorable en postquirúrgico.

El resultado de la biopsia describe un tejido blanquecino, de aspecto membranoso, el cual mide 2 x1 cm, con una lesión exofítica, violácea, que mide 1.5 x1.2 cm, compatible con un mixoma intraauricular izquierdo.

■ Figura 3.

Hemangioma atrial izquierdo de 8 x 14 mm de diámetro, resecado de la paciente. Foto tomada en sala de operaciones del Hospital San Juan de Dios



Fuente: Autores del artículo, Matarrita B, Barrantes G, Varela A.

Discusión y análisis del caso

En 1559 se describió por primera vez una neoplasia cardíaca primaria. Gracias a los avances en su clasificación patológica, estudios ecocardiográficos y técnicas quirúrgicas, se logra extirpar un tumor cardíaco con éxito hasta 1954, con ubicación intra auricular

Los tumores cardíacos primarios tienen una baja incidencia, considerándose tumores raros ya que su incidencia es del 0,1%. La mayoría son benignos hasta en un 75% de ellos, de los cuales el 50% corresponden a mixomas. ^(1,6,7)

Los mixomas tienen un pico de incidencia por edad, presentándose entre la tercera y sexta década de la vida, siendo rara su formación en niños o en etapa intrauterina. ^(8,9) Las pacientes de sexo femenino son las más afectadas, en una relación de 2:1 en relación al sexo masculino. Pueden ubicarse en cualquier parte del corazón, sin embargo el 90% se forman en el atrio izquierdo y de forma única. ^(3,8) Pueden producir manifestaciones clínicas inespecíficas, dependiendo de su ubicación cardíaca, de las características de la masa y de su movilidad, sin embargo existen una serie de síntomas que se presentan de forma característica. ⁽¹⁾ Dentro de los síntomas descritos se menciona que los mixomas tienen tendencia a la embolización tanto cerebral como periférica en un tercio de los pacientes, debido a las características de la lesión ^(1,9). Pueden presentarse además síntomas obstructivos como tos, disnea, insuficiencia cardíaca congestiva y mareos, síntomas constitucionales o sistémicos como fiebre, anemia, elevación de marcadores inflamatorios y pérdida de peso, y la velocidad de eritrosedimentación, Proteína C Reactiva y leucocitos se encuentran elevados en algunos casos. ^(1,3,8-10)

Los mixomas corresponden a tumores de células mesenquimatosas pluripotenciales en una matriz mixoide. ^(1,6,9) Macroscópicamente se observan como estructuras gelatinosas, ovioides, compactas, pedunculadas, con un tamaño promedio de 4 a 8 cm, con un peso aproximado de 250g. ^(3,7,9) Pueden ser lisos o rugosos, y ello se asocia al desarrollo de síntomas. Los tumores de superficie lisa se asocian con sintomatología sistémica, mientras que los de superficie rugosa a síntomas embólicos. ⁽³⁾ Asociado a ello pueden presentarse cambios secundarios como datos de inflamación crónica, fibrosis y calcificación. ⁽⁶⁾

Su diagnóstico puede ser incidental en algunos pacientes ya que su cuadro clínico puede ser asintomático o enmascarse con otras entidades, pero esto corresponde a la minoría de los casos. ⁽⁹⁾ Su diagnóstico generalmente se basa en los síntomas, el cuadro clínico de los pacientes y mediante técnicas de imagen. ^(5,8) Como

toda masa en estudio, el diagnóstico certero de la misma se realiza por medio de la histología. (2,3)

La ecocardiografía comprende la piedra angular y el método de imagen diagnóstica de elección. (8,11) Por medio de ecocardiografía, los tumores intracardiacos se describen como defectos de llenado intracavitarios, o como masas pericardiacas adyacentes o adosadas a alguna estructura cardiaca. (1) La Tomografía Axial Computarizada (TAC), la Resonancia Magnética Nuclear (RMN) y la Tomografía por Emisión de Positrones (PET) proveen de características más detalladas sobre la masa, su composición, ubicación, bordes, infiltración y metástasis. Sin embargo, se reservan estos estudios de imagen únicamente en casos en los cuales el diagnóstico no es claro posterior a un adecuado estudio ecocardiográfico, ya que la sensibilidad diagnóstica del ecocardiograma transeofágico es de hasta un 95,2% y del ecocardiograma transeofágico es de un 97%. (1,3,8)

Mediante ultrasonido doppler es posible definir si existe algún grado de compromiso hemodinámico u obstrucción en el flujo o algún componente de insuficiencia valvular, así como la medición de gradientes. (2)

La angiografía coronaria generalmente describe la dirección del flujo sanguíneo hacia la masa y una imagen poco definida de la misma. (1)

El abordaje de los mixomas es la extirpación quirúrgica completa, con una meticulosa resección del miocardio en la base del tallo con el fin de disminuir la probabilidad de recidivas. (1,3,9) La evolución postquirúrgica suele ser exitosa, con una supervivencia del 85% a 20 años. (8,10) El tratamiento conservador se reserva para aquellos pacientes con comorbilidades graves y esperanza de vida disminuida, en cuyo caso se puede indicar terapia anticoagulante de por vida. (3,8)

En cuanto a la recidiva del tumor, aquellos que se presentan de forma esporádica presentan un 1% de probabilidad de volver a formarse en los 4 años posteriores a la cirugía. Existe un grupo de pacientes en los cuales la recidiva se encuentra entre el 1% a

5%, sin embargo son casos asociados al Síndrome de Mixoma Familiar, una patología autosómico dominante conocida como Complejo de Carney. Estos mixomas se presentan en edades más tempranas, en igual proporción en hombres y en mujeres, de forma múltiple y asociados a otros mixomas no cardiacos. (3,5,8,11)

Conclusiones

Los tumores cardiacos primarios son tumores raros de baja incidencia, siendo la mayor parte de los benignos los mixomas. Estos pueden pasar desapercibidos sin causar síntomas en el paciente, hasta provocar síntomas sistémicos, obstructivos y/o embólicos. El diagnóstico se basa en una detallada historia clínica y por medio de ecocardiograma, el cual corresponde al método de imagen gold estándar para esta patología. El tratamiento de elección es la remoción quirúrgica del tumor con una alta sobrevida postquirúrgica. El caso clínico presentado ejemplifica el adecuado abordaje de una masa intracardiaca, en este caso un mixoma, donde la presentación clínica de este tipo de tumores puede ser variada y genera diversos escenarios de diagnósticos diferenciales a considerar.

Bibliografía

1. Cohn L Adams D. *Cardiac Surgery in the Adult. McGraw-Hill Education. United States. 5th Edition, 2018.*
2. Abad C. Tumores cardíacos (I). *Generalidades. Tumores primitivos benignos.* Rev Esp Cardiol. 1998; (51): 10-20.
3. Sánchez C Bover R. *Tumores cardiacos.* Medicine. 2013; 11(44): 2634-2641.
4. Pujol C Azcárate P García M. *Tumores cardiacos.* Medicine. 2009; 10 (44): 2919–2926
5. Hoffmeier A Sindermann J Scheld H Martens S. *Cardiac Tumors-Diagnosis and Surgical Treatment.* Dtsch Arztebl Int. 2014; 111(12): 205–211. .
6. Cubides C Salazar G Muñoz A et al. *Tumores cardíacos primarios.* Rev Col Cardiol. 2003; (10): 472 – 485.
7. Becker P Ramírez A Zalaquett R et al. *Mixoma cardíaco: Caracterización clínica, métodos diagnósticos y resultados alejados del tratamiento quirúrgico durante tres décadas de experiencia.* Rev Méd Chile. 2008; 136: 287-295.
8. Maraj S Pressman G Figueredo V. *Primary Cardiac Tumors.* Intl J Cardiol. 2009; 133: 152–156.
9. Gošev I Paić F Đurić Ž et al. *Cardiac myxoma the great imitators: Comprehensive histopathological and molecular approach.* Intl J Cardiol. 2013; 164: 7–20.
10. Cohen R Singh G Mena D Garcia C Loarte P Mirrera B. *Atrial Myxoma: A Case Presentation and Review.* Cardiol Res. 2012;3(1):41-44.
11. Jain D Maleszewski J Halushka M. *Benign cardiac tumors and tumor like conditions.* Ann Diagn Pathol. 2010; 14: 215–230.

Declaración de conflicto de intereses

Se declara que no hay conflicto de intereses en el presente reporte.