



Caso 1-2020:

Hernia diafragmática traumática durante el embarazo

Recibido: 02/07/2020

Aceptado: 17/12/2020

¹ Stepanie Araya Ramírez

^{2 4} Sofía Córdoba-Vives

^{3 4} Manrique Leal-Mateos

¹ Médico General. San José, Costa Rica.

² Médico Asistente Especialista Ginecología y Obstetricia, Residente de Servicio de Medicina Materno-Fetal, Hospital Rafael Angel Calderón Guardia, CCSS, San José, Costa Rica, sofiv@gmail.com

³ Médico Asistente Especialista Medicina Materno Fetal, Servicio de Medicina Materno-Fetal, Hospital Rafael Angel Calderón Guardia, CCSS, San José, Costa Rica

⁴ Universidad de Costa Rica, San José, Costa Rica

Resumen

La presentación y el diagnóstico de hernia diafragmática es infrecuente en el adulto. Durante el embarazo este diagnóstico se asocia con un alto riesgo de complicaciones, entre ellas obstrucción intestinal, dificultad respiratoria e incluso muerte materna. Se presenta el caso de una paciente embarazada, a quien se le diagnosticó una hernia diafragmática traumática, se describen tanto los resultados maternos como perinatales.

Palabras claves:

Embarazo, hernia diafragmática traumática

Introducción

Las hernias diafragmáticas se definen como el ascenso de los órganos abdominales a la caja torácica, a través de un defecto en el diafragma. Pueden clasificarse como congénitas, adquiridas o post traumáticas (debido a una contusión cerrada o una lesión lacerante) (1). Las hernias congénitas son el resultado del fallo en el cierre de los pliegues pleuroperitoneales posterolaterales (Bochdalek) o subesternales (Morgagni) del diafragma (2), y en su mayoría suelen ser diagnosticadas prenatalmente y reparadas quirúrgicamente en el período neonatal.

Abstract:

The presentation and diagnosis of a diaphragmatic hernia during adulthood is infrequent, when associated with pregnancy there is high risk of complications such as intestinal occlusion, respiratory distress and maternal death. In this case report we describe the clinical presentation and treatment of a pregnant woman diagnosed with a traumatic diaphragmatic hernia, the maternal and perinatal results are discussed.

Keywords:

Pregnancy, traumatic diaphragmatic hernia.

Cuando esta patología no se diagnostica en la infancia, el paciente se adapta a esta condición crónica, lo que le permite llegar a la vida adulta de manera asintomática y, por tanto, resulta poco común el diagnóstico en adultos (3). La aparición de sintomatología en los pacientes adultos con hernia diafragmática suele ser de manera progresiva, predominando los de tipo digestivo inespecíficos como náusea, plenitud postprandial temprana, sangrado digestivo, dolor epigástrico o melena, otros síntomas descritos son la dificultad respiratoria postprandial y pérdida de peso (4). En algunos casos el paciente puede referir dolor torácico importante debido a una

complicación temprana, como compromiso respiratorio por atelectasia o neumonía, o complicaciones tardías como vólvulos, con posible rotura de una víscera abdominal dentro del tórax(5).

El diagnóstico de hernia diafrágica como complicación durante el embarazo es infrecuente o muchas veces errado, alguna literatura las clasifica como una emergencia quirúrgica, y se hace énfasis en que el retraso en la intervención quirúrgica puede provocar mortalidad fetal y materna hasta en un 50% de los casos (6). En el siguiente artículo se presenta un caso de hernia diafrágica post traumática diagnosticada en una paciente con un embarazo de 22 semanas de gestación, se discute el diagnóstico, manejo y los resultados tanto maternos como perinatales.

Caso Clínico

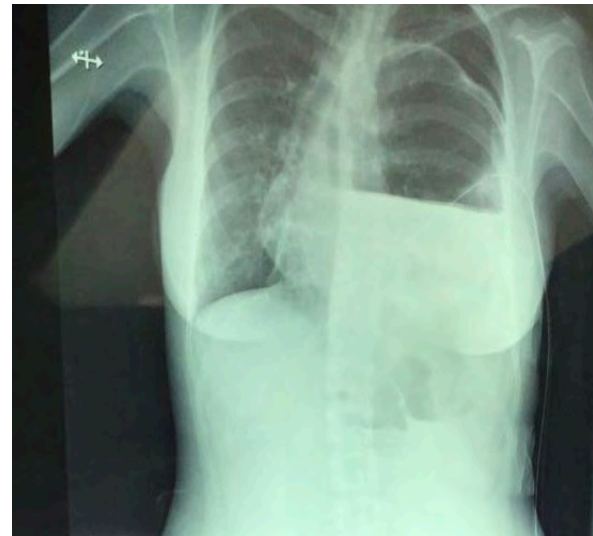
Se trata de una paciente femenina de 35 años, G2P1001, 22 semanas de edad gestacional, sin antecedentes personales patológicos y no patológicos de importancia. Consultó al servicio de emergencias con historia de 6 días de evolución de vómitos incoercibles de contenido alimentario, epigastralgia, malestar general y pérdida peso de aproximadamente 5 kg. La paciente tenía el antecedente de una herida por arma blanca hace 14 años, que ameritó hospitalización durante 12 días y colocación de sonda en tórax, sin necesidad de intervención quirúrgica en ese momento.

Durante la valoración inicial se documenta taquicárdica de 144 lpm, una SatO₂ de 93% y una Presión Arterial de 109/73. Al examen físico, el único hallazgo relevante fue una disminución del murmullo vesicular en hemitórax izquierdo. Abdomen sin datos patológicos y un útero grávido a nivel de cicatriz umbilical con tono y sensibilidad normal.

Los exámenes de laboratorio iniciales mostraron una acidosis metabólica parcialmente compensada (pH 7.33, pCO₂ 19.7 mmHg, pO₂ 88.5 mmHg, HCO₃ 10.4 mmol/L), sin elevación en marcadores inflamatorios (proteína C reactiva 0.179 mg/dL, procalcitonina 0.024 ng/mL), y hemoglobina en 13.8 g/dL. Radiografía de tórax en emergencias, mostro una opacidad en hemitórax izquierdo compatible con derrame pleural izquierdo en posible asociación a proceso infeccioso, a descartar empiema (Imagen 1). El EKG mostro taquicardia sinusal sin otras alteraciones patológicas. Con base en los hallazgos,

se decide ingresar para completar estudios.

- Figura 1. Radiografía postero-anterior de tórax que muestra "efusión pleural" descrita inicialmente y cámara gátrica en hemitórax izquierdo



Fuente: Propia

Durante la hospitalización se documenta anuria agregada a pruebas de función renal alteradas con creatinina 1.97 mg/dL, nitrógeno ureico 39 mg/dL. Por lo que se coordina ultrasonido (US) vías urinarias el cuál reportó ambos riñones ligeramente ecogénicos con relación a cambios incipientes de nefropatía obstructiva con adecuada vascularidad al estudio Doppler.

Tomando como base los hallazgos en la radiografía de tórax inicial se colocó sello de tórax, el cual no drenó ningún contenido. La paciente continúa sintomática y con la persistencia de los hallazgos anormales en el estudio de imagen. Entonces, se decide como mejor opción realizar un US de tórax que mostró la presencia de líquido grumoso abundante en hemitórax izquierdo, con un movimiento en bamboleo que sugería peristalsis. Se decide realizar estudio de adición con medio de Boro y se observa imagen de doble burbuja de aire sugiriendo presencia de una hernia diafrágica izquierda. Se complementó con una gastroscopia, la cual confirmó el diagnóstico.

Debido a la complejidad del caso, se decidió un abordaje multidisciplinario con los Servicios de Cuidados

Intensivos Quirúrgicos y Cirugía de Tórax. Se llevó el caso a sesión colegiada y se tomó la decisión de llevar la paciente a sala de operaciones para reparación quirúrgica del defecto por vía laparoscópica. Se procedió durante este a realizar rafia diafragmática y colocación de malla dual. Finalizó el procedimiento sin complicaciones.

En el postoperatorio la paciente cursó hemodinámica y ventilatoriamente estable. Se documentó bienestar fetal y se egresó con control ambulatorio a la semana siguiente. La paciente siguió sus controles prenatales en Alto Riesgo Obstétrico del hospital y en Consulta Externa de Cirugía de Toráx.

Posteriormente, se programó para cesárea a las 38 semanas, obteniendo un recién nacido de género femenino, vivo, con un peso al nacer 3295g, talla al nacer 50,5 cm, circunferencia cefálica 34,7 cm, y APGAR 9-9. La paciente y el neonato se egresaron al segundo día postoperatorio sin complicaciones.

Discusión

La presentación de una hernia diafragmática durante el embarazo es infrecuente y rara vez se toma en cuenta dentro del diagnóstico diferencial en paciente con signos y síntomas gastrointestinales.

En el caso en discusión, la hiperémesis gravídica se considero como la primera impresión diagnóstica pero generalmente ocurre en el primer trimestre y suele ser autolimitada(7). En los casos de pacientes embarazadas con hernias diafragmáticas, estos síntomas se deben al aumento de la presión intra-abdominal del útero grávido y esto contribuye a presentaciones más severas durante la gestación(8,9).

Otros diagnósticos diferenciales descartar son posibles causas de obstrucción intestinal como adherencias, vólvulos, invaginación intestinal, carcinoma, hernia y apendicitis. De estas, aproximadamente el 50% de los casos se deben a adherencias de cirugías pélvicas previas.(7,10)

Dentro de los exámenes iniciales que mejoran la probabilidad diagnóstica esta la radiografía simple de torax. Esta resulta fácil y eficiente y permite identificar una ruptura del diafragma en un 75-97%

(11). Se debe considerar que algunas pacientes no deseen someterse a la realización de exámenes donde se deban irradiar, esto principalmente por la preocupación del riesgo teratogénico. No obstante, al día de hoy, no hay pruebas que demuestren que la exposición a la radiación puede causar anomalías congénitas durante los procedimientos de diagnóstico (12).

La tomografía computarizada, la resonancia magnética, el ultrasonido torácico, la gastroscopía y el lavado peritoneal se presentan como alternativas de valor diagnóstico. Sin embargo, la tomografía computarizada y la resonancia magnética se deben utilizar con cautela, pues ambas tienen un riesgo potencial de afectar el desarrollo fetal (13).

En nuestro caso se realizo un abordaje interdisciplinario, para analizar diferentes factores como edad gestacional (22 semanas), por lo cual se contaba con un feto relativamente estable con organogénesis completa. Se descartaron síntomas de obstrucción o estrangulamiento intestinal que ameritaran una cirugía de emergencia. Se opto por un abordaje laparoscópico, que como respalda la literatura en hernias diafragmáticas en el embarazo es bastante seguro tanto para la madre y el feto (13-17), además de resultar menos invasivo lo que disminuye el riesgo de infecciones.

Posterior a la cirugía, la paciente presento una adecuada tolerancia de la vía oral, mejoría sintomática y parámetros de bienestar fetal en límites normales. El inicio de la vía oral fue favorable para descartar la necesidad de medidas más invasivas como nutrición parenteral para lograr una adecuada ingesta.. Dada la buena evolución de nuestra paciente, se decidió alta hospitalaria y continuar el control prenatal meditan citas estrictas, para esperar se diera una adecuada maduración fetal debido nos encontramos antes un caso alejado de termino.

En relación con la vía de parto después de realizada la reparación de la hernia diafragmática materna, algunos autores citan que el parto vaginal es una alternativa preferible a la cesárea, debido a que la contracción uterina en sí misma no aumenta la presión abdominal y es poco probable que se produzca dehiscencia de la hernia reparada (17). En nuestro caso, se decidió la interrupción del embarazo a las 38

semanas, por cesárea electiva, para disminuir posibles complicaciones asociadas a un trabajo de parto pretérmino, con resultados favorables.

Bibliografía

1. Rey DR (2015) *Hernia de Bochdalek*. *Revista Americana de Medicina Respiratoria* 2: 137-138
2. Fleyfel M, Provost N, Ferreira JF, Porte H, Bourzoufi K. (1998) *Management of diaphragmatic hernia during pregnancy*. *Anesth Analg*. 86(3):501–3
3. Mullins ME, Stein J, Saini SS, Mueller PR. (2001) *Prevalence of incidental Bochdalek's hernia in a large adult population*. *AJR Am J Roentgenol*.177(2):363–6.
4. Castro-Pérez J, Quintero-Tlapalamatl J, Morales-Domínguez A, Urbina-Ramírez A, Campeche-Morales MF (2016) *Cirugía electiva de hernia de bochdalek en una mujer adulta, reporte de caso*. *Revista Investigación y Desarrollo en Salud de Tlaxcala* 2: 16-19.
5. Souza, L, Anjos K, Sousa D, Loureiro G, Centeno D, et al. (2018) *Symptomatic Bochdalek Hernia in adult: A case report*. *International archives of Medicine* 11: 1-4.
6. Luu T, Seenu Reddy V, Miller D, Force S. (2006) *Gastric Rupture Associated With Diaphragmatic Hernia During Pregnancy*. *Ann Thorac Surg* 82:1908–10.
7. Kumar Natarajan R (2013) *Unusual cause of vomiting in pregnancy: Strangulated diaphragmatic hernia masquerading as hyperemesis gravidarum*. *Conference: Chengalpattu Academic and Research Meet 2013*, At Chengalpattu medical college.
8. Brygger L, Fristrup CW, Harbo FS, Jorgensen JS. (2013) *Acute gastric incarceration from thoracic herniation in pregnancy following laparoscopic antireflux surgery*. *BMJ case reports* 2013.
9. Schwentner L, Wulff C, Kreienberg R, Herr D. (2011) *Exacerbation of a maternal hiatus hernia in early pregnancy presenting with symptoms of hyperemesis gravidarum: case report and review of the literature*. *Arch Gynecol Obstet*. 2011 Mar; 283(3):409-14
10. Kalu E, Sherriff E, Alsibai MA, Haidar M. (2006) *Gestational intestinal obstruction: a case report and review of literature*. *Arch Gynecol Obstet*. 2006 Apr;274(1):60-2.
11. Williams M, Appelboam R, McQuillan P. (2003) *Presentation of diaphragmatic herniae during pregnancy and labour*. *Int J Obstet Anesth*; 12:130–134.
12. De Santis M, Di Gianantonio E, Straface G, Cavaliere AF, Caruso A, Schiavon F, Berletti R, Clementi M. (2005) *Ionizing radiations in pregnancy and teratogenesis: A review of literature*. *Reprod Toxicol*; 20:323–329.
13. Chen Y, Hou Q, Zhang Z, Zhang J, Xi M. (2011) *Diaphragmatic hernia during pregnancy: A case report with a review of the literature from the past 50 years*. *J Obstet Gynaecol Res*; 37:709–714
14. Reddy et al. (2018) *BMC Pregnancy and Childbirth*,18:237
15. Genc MR, Clancy TE, Ferzoco SJ, Norwitz E. (2003) *Maternal congenital diaphragmatic hernia complicating pregnancy*. *Obstet Gynecol*; 102:1194–1196.
16. Dumont M. (1990) *Diaphragmatic hernia and pregnancy*. *J Gynecol Obstet Biol Reprod (Paris)*; 19:395–399.
17. Genc MR, Clancy TE, Ferzoco SJ, Norwitz E. (2003) *Maternal congenital diaphragmatic hernia complicating pregnancy*. *Obstet Gynecol*; 102:1194–1196.

Declaración de conflicto de intereses

Los autores declaran que no existen conflictos de intereses.