

## Tétanos generalizado como complicación de fractura cerrada de tibia y peroné

### Generalized tetanus as a complication of closed fracture of the tibia and the fibula

Irelys Casacó Vázquez

Hospital General Docente "Héroes de Baire". Isla de la Juventud, Cuba.

---

#### RESUMEN

**Introducción:** El tétanos es una enfermedad infecciosa prevenible que puede causar la muerte. Las manifestaciones clínicas son debidas a una potente toxina secretada por el *Clostridium tetani*, un bacilo Gram positivo que penetra a través de pérdidas de continuidad de la piel, independientemente del tamaño de la herida.

**Objetivo:** Presentar la evolución clínica de una paciente residente en una zona rural en Latacunga, Cotopaxi, Ecuador.

**Desarrollo:** Paciente sin antecedentes de inmunización previa que acudió a sala de emergencias por fractura cerrada de tibia y peroné en miembro inferior izquierdo como secuela de un accidente de tránsito. El diagnóstico clínico de tétanos generalizado se basó en la aparición al noveno día del trauma de disfagia, trismus, rigidez nucal y posteriormente contracturas generalizadas con opistótono, parada cardiorrespiratoria y disfunción autonómica. Con una prolongada estadía hospitalaria de 82 días, recibió anestesia en críticas condiciones durante 15 ocasiones, sufrió complicaciones graves y amenazantes para la vida que requirió la permanencia durante 46 días en sala de cuidados intensivos.

**Conclusiones:** Este caso enfatiza la amenaza permanente del tétanos en este entorno, así como la necesidad de implementar esquemas de inmunización de una forma más abarcadora y constante.

**Palabras clave:** Tétanos; fractura cerrada; anestesia.

## ABSTRACT

**Introduction:** Tetanus is a preventable infectious disease that can cause death. The clinical manifestations are due to a powerful toxin secreted by *Clostridium tetani*, a Gram-positive bacillus that penetrates through losses of skin continuity, regardless of the wound's size.

**Objective:** To present the clinical evolution of a female patient living in a rural area in Latacunga, Cotopaxi, Ecuador.

**Development:** Patient with no history of previous immunization who went to the emergency room due to a closed fracture of the tibia and the fibula in the left lower limb as a result of a traffic accident. The clinical diagnosis of generalized tetanus was based on the appearance on the ninth day of dysphagia's trauma, trismus, nuchal rigidity, and later on: generalized contractures with opistho-tonus, cardiorespiratory arrest, and autonomic dysfunction. With a prolonged hospital stay of 82 days, she received anesthesia under critical conditions in 15 occasions, and suffered serious complications. She remained for 46 days in the intensive care unit.

**Conclusions:** This case emphasizes the permanent threat of tetanus in this environment, as well as the need to implement immunization schemes in a more comprehensive and constant manner.

**Keywords:** Tetanus; closed fracture; anesthesia.

---

## INTRODUCCIÓN

El tétanos es una infección potencialmente letal producida por una potente neurotoxina del bacilo Gram positivo *Clostridium tetani*. Es un germen no encapsulado capaz de producir esporas que suelen ser resistentes al calor y a algunos desinfectantes. Este germen tiene una distribución mundial y la enfermedad es más frecuente en países en vías de desarrollo debido a una insuficiente cobertura de inmunización.<sup>1</sup>

El germen penetra en el organismo generalmente a través de heridas contaminadas y se queda en el sitio localizado, la toxina producida por éste es la que difunde dentro del organismo. La presentación clínica de la enfermedad es variable, se puede comportar como tétanos localizado, tétanos cefálico, tétanos generalizado y tétanos neonatal.<sup>2-5</sup> El diagnóstico es esencialmente clínico y siempre debe ser considerado como una emergencia.

En países desarrollados la urbanización extendida y la introducción a gran escala de intervenciones para la educación a la población ha reducido significativamente la incidencia de tétanos solo a casos esporádicos.<sup>3,6-9</sup> En estas regiones la mortalidad por esta enfermedad es muy baja, menos de 0,02 por cada 100,000 habitantes por año.<sup>10</sup>

Específicamente, el caso clínico que se presenta como tétanos generalizado tiene una manifestación infrecuente pues se trata de una fractura cerrada. En la práctica clínica, estos pacientes requieren mayor vigilancia, porque a pesar que la paciente tenía como diagnóstico principal una fractura cerrada de tibia y peroné se trataba de una fractura policontusa por ser víctima de un accidente en la vía con múltiples escoriaciones y pérdida de continuidad que pudieron ser bien la antesala del bacilo.

---

Desde el punto de vista epidemiológico, los datos obtenidos por la OMS en 2016 muestran que menos de 50 % de los niños a nivel mundial se encuentran inmunizados con la vacuna DPT3<sup>1,4,11-15</sup> (Fig.1).

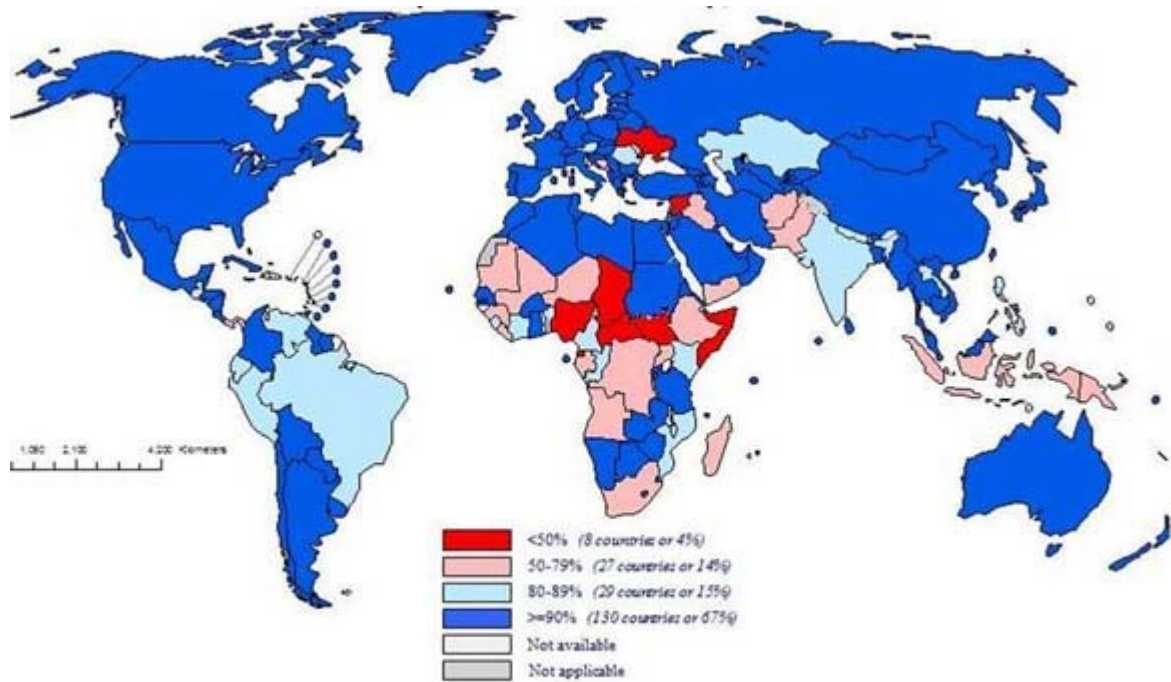


Fig. 1. Cobertura de inmunización con vacuna DPT3 en niños.

En la tabla nacional de estadísticas, Latacunga (Cotopaxi) en el año 2017, ocupó el lugar 13 entre las 24 provincias, con un total de 3,548 pacientes.<sup>1,4,5,16-22</sup> Del total en Cotopaxi, Ecuador, 412 correspondieron a enfermedades inmunoprevenibles. El tétano se ha incrementado en cifras pequeñas en los últimos 3 años. En 2017, dos fueron tétano neonatal, uno se registró en la parroquia rural San José de Poaló, en Cotopaxi, en una neonata de ocho días de nacida, que fue atendida en el hospital de Latacunga, pero que finalmente falleció (Fig. 2).



Organización Mundial de la Salud. Enfermedades prevenibles por vacunas.  
Sistema de monitorización 2017



| Años                      | 2016 | 2015 | 2014 | 2013 | 2012 | 2011 | 2010 | 2009 | 2008 | 2007 | 2006 | 2005 | 2004 | 2003 |
|---------------------------|------|------|------|------|------|------|------|------|------|------|------|------|------|------|
| Nro. Casos Tétanos Total. | 52   | 49   | 2    | 27   | 1    | 2    | 2    | 5    | 15   | 47   | 16   | -    | 7    | 22   |

| Años                      | 2002 | 2001 | 2000 | 1999 | 1998 | 1997 | 1996 | 1995 | 1994 | 1993 | 1992 | 1991 | 1990 | 1989 |
|---------------------------|------|------|------|------|------|------|------|------|------|------|------|------|------|------|
| Nro. Casos Tétanos Total. | 36   | 28   | 43   | 24   | 68   | 88   | 158  | 140  | 162  | 129  | 125  | 169  | 199  | 257  |

Fig. 2. Incidencia de serie en Ecuador 2017.

Por todo lo antes expuesto el objetivo de este artículo es presentar la evolución clínica de una paciente residente en una zona rural en Latacunga, Cotopaxi, Ecuador.

## CASO CLÍNICO

Se presenta el caso de una paciente de 65 años de edad procedente de San Buenaventura, Ecuador sin antecedentes de inmunización previa que acudió a sala de emergencias por fractura cerrada de tibia y peroné en miembro inferior izquierdo como secuela de un accidente de tránsito. Dicha paciente se presentó en sala de emergencias del Hospital IESS de Latacunga en horas de la noche del día 29 de julio de 2017 con el diagnóstico de fractura conminuta de peroné y del pilón tibial izquierdo además de múltiples traumatismos superficiales que afectaban varias regiones del cuerpo, sin antecedentes de inmunización previos al trauma, ni historial de enfermedades de importancia. Se procede a inmovilización del foco fractura, administración de analgésicos, medidas generales e ingreso hospitalario para posterior tratamiento quirúrgico. Se retiró la inmovilización para valoración por el médico tratante y se visualizó gran edema del miembro inferior portador de la fractura y presencia de flictenas lo que conllevó a posponer el procedimiento quirúrgico hasta mejorar el cuadro complejo secundario a la doble fractura ósea. Al noveno día de hospitalización comenzó con disfagia primero a los sólidos después a los líquidos. Al mismo aparecieron otros síntomas como trismus, contractura cervical, disnea, fiebre alta, opistótono hasta que hizo parada cardio-respiratoria en sala de hospitalización de traumatología con reanimación exitosa. Se trasladó a UCI con diagnóstico de tétanos generalizado. Se notificó y se comenzó tratamiento específico que incluyó la administración de inmunoglobulina antitétánica. La evolución fue tórpida con varias complicaciones. El trabajo en equipo multi y transdisciplinario de traumatólogos, intensivistas, anestesiólogos, endocrinólogos, otorrinolaringólogos, fisiatra y rehabilitadores, psicólogos entre otros permitieron la mejoría paulatina del estado clínico de la paciente que pasó de extremadamente crítico a grave y después solo de cuidado hasta el alta hospitalaria definitiva.

### Diagnósticos

Fractura cerrada de pilón tibial y conminuta de peroné.

Fractura expuesta de tibia y peroné izquierdo secundaria a la necrosis hística localizada.

Tétanos generalizado traumático grado II (grave).

Shock distributivo.

Insuficiencia respiratoria aguda Tipo I (ventilación mecánica prolongada).

Úlceras por presión en tobillo y región poplíteo izquierda.

Hipertrigliceridemia y anemia severa.

Insuficiencia renal aguda.

Parada cardio-respiratoria con reanimación exitosa.

### Operaciones realizadas a la paciente en el período de ingreso:

Tracción esquelética transcalcánea (3 de agosto de 2017).

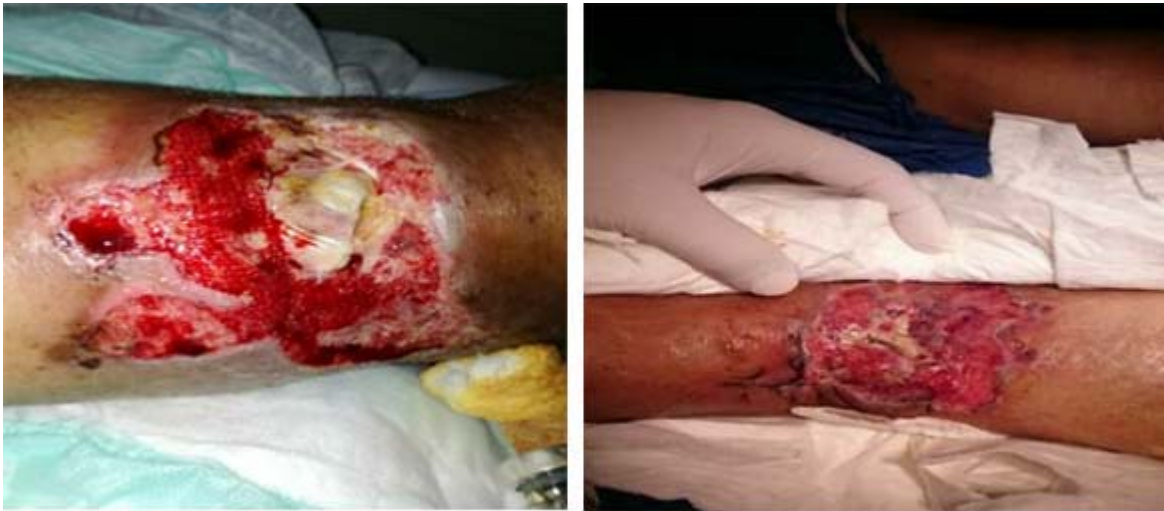Traqueostomía (22 de agosto de 2017).

Artrodesis Tibio-astragalina izquierda y osteosíntesis con placa en peroné izquierdo (14 de septiembre de 2017).

Injerto de piel del muslo a región afectada (cirugía estética) (11 de octubre de 2017).

En once ocasiones recibió anestesia general para curas y debridamiento de la herida, así como curas de las úlceras por presión. En total entró al quirófano en 15 ocasiones.

Lo que primariamente fue una fractura cerrada se convirtió en una fractura expuesta secundariamente al proceso séptico (Fig. 3).



**Fig. 3.** Evolución de las lesiones de la paciente.

Se concluye que el tétanos es una seria y amenazante enfermedad de etiología infecciosa que puede afectar la vida de muchos pacientes, ya que en su forma grave es altamente letal. Su erradicación requiere programas nacionales efectivos de inmunización con alta cobertura poblacional, además de la implementación de protocolos de actuación ante heridas traumáticas, rigurosa asepsia en los cuidados y procedimientos médico-quirúrgicos.

### Conflicto de intereses

La autora declara que no existe conflicto de intereses.

## REFERENCIAS BIBLIOGRÁFICAS

1. WHO. Weekly Epidemiological Record. 2017;92(6):53-76.
2. Brook I. Current concepts in the management of clostridium tetani infection. Expert Rev Anti Infect Ther. 2008;6(3):327-36.
3. Hamborsky J, Kroger A, Wolf C. epidemiology and prevention of vaccine-preventable diseases . Centers for disease control and prevention (CDC). 2015 [citado ene 2018] Disponible en: <https://www.cdc.gov/vaccines/pubs/pinkbook/downloads/tetanus.pdf>. Accessed 8 Aug 2017 .
4. Kyu HH, Mumford JE, Stanaway JD, Barber RM, Hancock JR, Vos T, et al. Mortality from tetanus between 1990 and 2015: findings from the global burden of disease study 2015. BMC Public Health. 2017;17(1):179.
5. Woldeamanuel YW, Andemeskel AT, Kyei K, Woldeamanuel MW, Woldeamanuel W. Case fatality of adult tetanus in Africa: Systematic review and meta-analysis. J Neurol Sci. 2016;368:292-9.
6. Centers for Disease Control and Prevention (CDC). Tetanus surveillance United States, 2001-2008. MMWR Morb Mortal Wkly Rep. 2011;60(12):365-9.
7. Woldeamanuel YW. Tetanus in Ethiopia: Unveiling the Blight of an Entirely Vaccine-Preventable Disease. Curr Neurol Neurosci Rep. 2012;12(6):655-65.
8. Nisida IV, Motti EF, Silvestre MT, Amato Neto V. Postoperative tetanus: report of a case and prophylaxis. AMB Rev Assoc Med Bras. 1990;36(2):107-9.
9. Hayashida K, Murakami C, Fujioka M. Tetanus following replantation of an Amputated finger: a case report. J Med Case Rep. 2012;6:343.
10. Katz KC, Walmsley SL. Postoperative tetanus: a case report. CMAJ. 2000;163(5):571-3.
11. Furui J, Enjoji A, Susumu S, Okudaira S, Takayama K, Kanematsu T. Tetanus after a resection for a gangrenous perforated small intestine: report of a case. Surg Today. 1999;29(7):626-8.
12. Mori M, Iida H, Miki K, Tsugane E, Sasaki M, Nagayama R, et al. Postoperative tetanus after laparoscopic obturator hernia repair for strangulated ileus: report of a case. Surg Today. 2012;42(5):470-4.
13. Ajayi E, Obimakinde O. Cephalic tetanus following tooth extraction in a Nigerian woman. J Neurosci Rural Pract. 2011;2(2):201.
14. Hinfey PB. Tetanus: Background pathophysiology, etiology. Medscape. 2017. [citado ene 2018] Disponible en: <http://emedicine.medscape.com/article/229594-overview>

15. Furste W. The fourth international conference on tetanus, Dakar, SÉNÉgal, 1975. *J Trauma*. 1976;16(9):755-7.
16. Thwaites CL, Yen LM, Glover C, Tuan PQ, Nga NTN, Parry J, et al. Predicting the clinical outcome of tetanus: the tetanus severity score. *Trop Med Int Health*. 2006;11(3):279-87.
17. Nicolai D, Farcet A, Molines C, Delalande G, Retornaz F. Management and new current French recommendations for tetanus care. *Gériatrie Psychol Neuropsychiatr Viellissement*. 2015;2:141-6.
18. WHO. Current recommendations for treatment of tetanus during humanitarian emergencies. 2010 [citado ene 2018] Disponible en: [http://www.who.int/diseasecontrol\\_emergencies/publications/who\\_hse\\_gar\\_dce\\_2010.2/en/](http://www.who.int/diseasecontrol_emergencies/publications/who_hse_gar_dce_2010.2/en/)
19. Rodrigo C, Fernando D, Rajapakse S. Pharmacological management of tetanus: an evidence-based review. *Crit Care*. 2014;18:217.

Recibido: 19 de abril de 2018.

Aprobado: 28 de abril de 2018.

*Irelys Casacó Vázquez*. Hospital General Docente "Héroes del Baire". Isla de la Juventud, Cuba.

Correo electrónico: [irelys@infomed.sld.cu](mailto:irelys@infomed.sld.cu)