

Carcinoma ameloblástico de mandíbula

Ameloblastic carcinoma of the mandible

Carcinoma ameloblástico de la mandíbula

Dra. Cláudia Roberta Leite Vieira de Figueiredo, Dr. Marcos Antônio Farias de Paiva, Lic. Laura Priscila Barboza de Carvalho, Lic. Vilson Lacerda Brasileiro Junior

Universidade Federal da Paraíba, Brasil.

RESUMO

O termo carcinoma ameloblástico é usado para descrever ameloblastomas com características histológicas de malignidade. Lesões desse tipo podem ocorrer em uma extensa faixa etária, sendo mais comum na quarta década de vida. Não há predileção aparente por sexo, a área mais comumente afetada é a porção posterior da mandíbula, envolvendo em menor proporção a maxila. Por se tratar de um tumor com poucos casos descritos na literatura, o objetivo deste trabalho foi relatar um caso de carcinoma ameloblástico em paciente do sexo feminino, 38 anos, com queixa de dor e assimetria facial. Ao exame clínico intrabucal observou-se um aumento de volume em região posterior de mandíbula, do lado direito. A tomografia computadorizada revelou adelgaçamento das corticais com presença de área hipodensa homogênea. Foi realizada biópsia incisiva cujo diagnóstico histológico inicial foi de ameloblastoma, sem características citológicas de malignidade. Baseando-se no exame histopatológico, optou-se pelo tratamento cirúrgico da lesão através da ressecção parcial da mandíbula. A peça cirúrgica foi encaminhada ao laboratório obtendo-se novo diagnóstico de carcinoma ameloblástico. Provavelmente, a diferença do diagnóstico histológico final para o inicial pode estar relacionada ao fato de o carcinoma ameloblástico apresentar áreas focais semelhantes ao ameloblastoma. Após 6 meses da cirurgia, a paciente apresentou metástase tumoral no pulmão e encontra-se sob supervisão médica.

Palavras chave: ameloblastoma, carcinoma, neoplasias bucais.

RESUMEN

El término carcinoma ameloblástico es utilizado para describir ameloblastomas con características histológicas de malignidad. Este tipo de lesión puede ocurrir en cualquier edad, pero se puede observar con mayor frecuencia en la cuarta década de vida. No existe aparentemente un sexo predominante. El área más comúnmente afectada es la porción posterior de la mandíbula y afecta en menor proporción el maxilar. Por ser un tumor con pocos casos relatados en la literatura, el objetivo de este trabajo fue presentar un caso de carcinoma ameloblástico en un paciente del sexo femenino con 38 años de edad, que acudió a la consulta por presentar síntomas dolorosos y asimetría facial. Al examen clínico intrabucal se observó un aumento de volumen en la región posterior derecha de la mandíbula. La tomografía computadorizada mostró un adelgazamiento de las corticales con presencia de un área hipodensa homogénea. Fue realizada una biopsia incisional y su diagnóstico histológico inicial fue de un ameloblastoma sin características citológicas de malignidad. Después de realizado el examen histopatológico se optó por el tratamiento quirúrgico de la lesión con resección parcial de la mandíbula. La estructura quirúrgica fue enviada al laboratorio, donde se obtuvo un nuevo diagnóstico de carcinoma ameloblástico. Probablemente la diferencia del diagnóstico histológico final con el inicial pudo estar relacionada con el hecho de que el carcinoma ameloblástico presenta áreas en foco semejantes al ameloblastoma. Luego de 6 meses del procedimiento quirúrgico, la paciente presentó metástasis tumoral en el pulmón y se encuentra bajo supervisión médica.

Palabras clave: ameloblastoma, carcinoma, neoplasia de la boca.

ABSTRACT

The term ameloblastic carcinoma is used to describe the ameloblastomas with histological characteristics of malignancy. This type of lesion may occur in any age, but it may be more frequent observed in the fourth decade of life. There is not apparently a predominance sexual. The commonest involved area is the posterior portion of mandible involving in less extent the maxillary. This is a tumor with few cases mentioned in the literature, thus, the aim of present paper was to present a case of ameloblastic carcinoma in a female patient aged 38 came to consultation due to painful symptoms and facial asymmetry. In intrabuccal clinical examination it was noted a volume increase in the right posterior region of mandible. The computed tomography showed a slimming of the cortex with presence of a homogenous hypo-dense area. An incisional biopsy was made and its initial histological diagnosis was an ameloblastoma without histological characteristics of malignancy. After histopathological examination the surgical treatment of lesion was prescribed with a partial resection of mandible. The surgical structure (sample) was sent to laboratory to obtain a new diagnosis of ameloblastic carcinoma. It is probable that the difference of final histological diagnosis with the initial one could be related to the fact that the ameloblastic carcinoma has focal areas similar to ameloblastoma. After 6 months of surgical procedure the patient had tumoral lung metastasis and is under medical supervision.

Key words: ameloblastoma, carcinoma, mouth neoplasm.

INTRODUÇÃO

O termo carcinoma ameloblástico foi inicialmente utilizado para descrever o ameloblastoma que apresentava evidência histológica de transformação maligna. Entretanto, relatos iniciais de formas malignas do ameloblastoma eram pouco esclarecedores e contraditórios com relação à classificação dessas lesões.¹ Em 1982 foi publicada uma proposta de classificação que veio a ser amplamente adotada.² A partir desse momento, o termo ameloblastoma maligno passou a ser utilizado para descrever tumores com características histológicas típicas de ameloblastoma, mas com presença de metástase, enquanto que o termo carcinoma ameloblástico foi empregado para tumores que exibem características histológicas de ameloblastomas, exibindo entretanto, evidência histológica de malignidade³ no tumor preliminar ou no tumor recorrente, independente da presença de metástase.⁴

Em 2005 a Organização Mundial de Saúde atualizou a classificação dos tumores odontogênicos, sendo o carcinoma ameloblástico subdividido em tipo primário, acompanhado por características histológicas de ameloblastoma com atipias e tipo secundário, definida como uma transformação maligna de um ameloblastoma benigno pré-existente, independentemente da presença ou ausência de metástase.^{4,7} Esse tumor ocorre em uma ampla faixa etária, sendo mais comum na quarta década de vida,⁸⁻¹⁰ acometendo na maioria dos casos a região de mandíbula¹¹ posterior e ramo ascendente. Nenhuma predileção por sexo, ou raça tem sido observada.¹²

Os pacientes acometidos queixam-se geralmente da presença de uma massa dolorosa de crescimento rápido, que usualmente evolui para a perfuração do osso cortical.⁸⁻¹⁰ Os achados radiográficos incluem uma radiolusência mal definida^{3,8,10,13} por vezes com radiopacidades focais.^{9,12} Embora raramente ocorram metástases, estas já foram descritas no pulmão e linfonodos regionais.^{3,8,10-12,14}

Para o tratamento desta entidade patológica, a maioria dos autores concorda que a ampla excisão local é o tratamento de escolha.^{11,13,15,16} A dissecação regional dos linfonodos deve ser considerada e executada seletivamente. A radioterapia e quimioterapia parecem ser de valor limitado para o tratamento de carcinomas ameloblásticos. O acompanhamento periódico do paciente é imperativo.^{11,15} Por ser uma neoplasia rara,^{5,7,9,11,12,17} de comportamento biológico agressivo e prognóstico reservado,^{3,9} com poucas séries descritas na literatura, o objetivo deste trabalho foi relatar um caso de carcinoma ameloblástico em mandíbula no qual ocorreu metástase pulmonar.

RELATO DE CASO

Paciente do sexo feminino, 38 anos de idade, foi atendida na Clínica de Cirurgia e Traumatologia do Hospital Geral Santa Isabel, Paraíba, Brasil, há 3 anos, com queixa de assimetria facial (Fig. 1. A) e dor na região de mandíbula direita. O exame físico intrabucal revelou abaulamento na região do 2º pré-molar inferior direito até o forame mandibular homolateral. A radiografia panorâmica revelou um adelgaçamento da cortical basilar com presença de área radiolúcida homogênea envolvendo corpo e ramo mandibulares direitos (Fig. 1. B). No exame tomográfico

em corte axial, evidenciou-se a presença de área hipodensa homogênea, rompendo focalmente a cortical lingual (Fig. 1. C). Com a hipótese de ameloblastoma, foi realizada biópsia incisional da lesão, cujo laudo histopatológico confirmou o diagnóstico clínico.

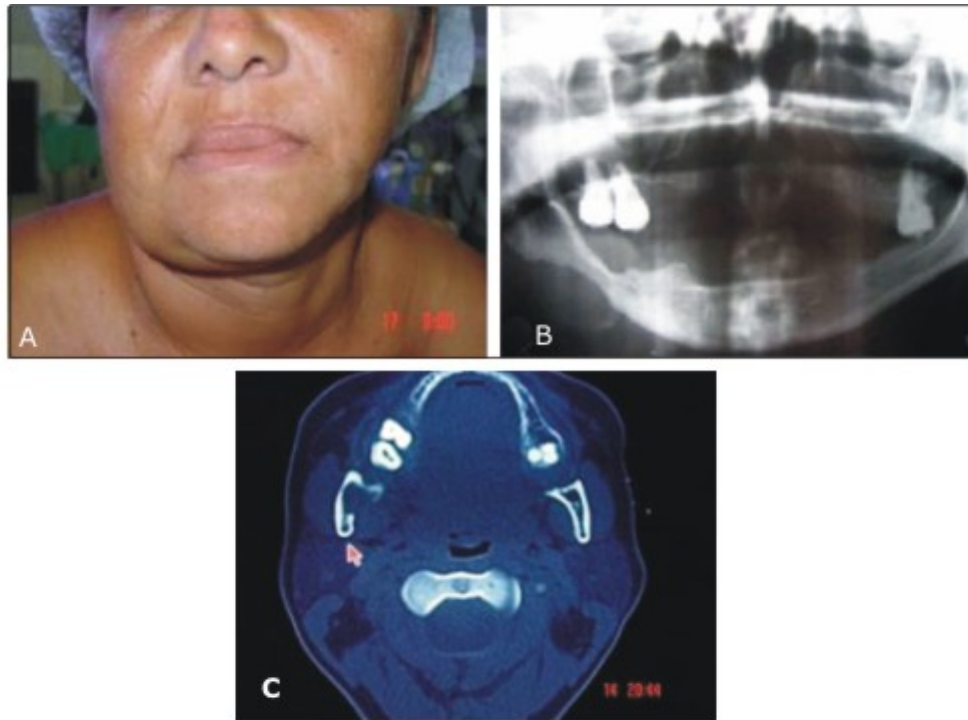


Fig. 1. A. Paciente no pré-operatório apresentando assimetria facial. B. Radiografia panorâmica demonstrando adelgaçamento da cortical basilar com presença de área radiolúcida homogênea do lado direito. C. Exame tomográfico, em corte axial, revelando a presença de área hipodensa homogênea, rompendo focalmente a cortical lingual direita.

O tratamento cirúrgico foi realizado poucos dias após o diagnóstico histopatológico inicial e consistiu na ressecção parcial da mandíbula, desde a sínfise mentoniana até o terço médio do ramo mandibular do lado direito, com margem de segurança de 2 cm. Foi fixada placa de reconstrução de titânio para preservação do leito, assim como para reforço da estrutura óssea. A paciente recebeu alta hospitalar em 48 horas após o procedimento.

Em seguida, o espécime foi encaminhado para análise anatomopatológica, sendo observadas áreas de ameloblastoma convencional (Fig. 2. A) associadas a áreas atípicas, com células que exibiam núcleo grande e pleomórfico com figuras de mitose. Extensas áreas de comedonecrose se faziam presentes, bem como focos abundantes de células claras (Fig. 2. B) e (Fig. 3. A e B). Assim o diagnóstico histopatológico da peça cirúrgica foi de carcinoma ameloblástico. A paciente foi então submetida a novo procedimento cirúrgico para esvaziamento cervical homolateral e o exame anatomopatológico dos linfonodos demonstrou a presença de carcinoma ameloblástico metastático sem transposição da cápsula.

Encaminhou-se a paciente ao Hospital de Referência para o Tratamento do Câncer, no entanto esta não compareceu às sessões de radioterapia, e após seis meses da cirurgia, retornou ao hospital com queixa de prostração e dificuldade respiratória. Nesta oportunidade, realizou-se uma tomografia computadorizada do tórax da

paciente que evidenciou um pequeno nódulo sólido no lobo inferior direito do pulmão. A paciente iniciou tratamento radioterápico e quimioterápico e encontra-se sob proervação.

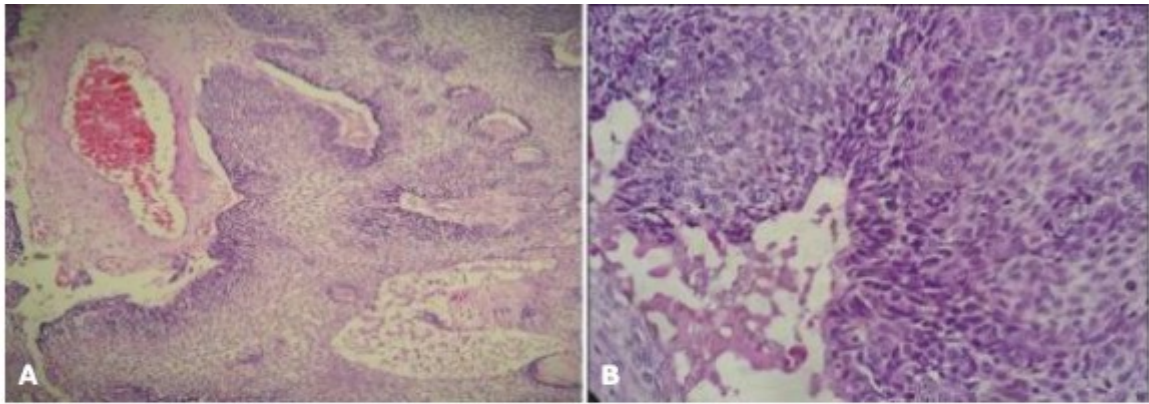


Fig. 2. A. Lençóis de células tumorais, mostrando células centrais frouxamente arranjadas e tendência à paliçada periférica (técnica hematoxilina-eosina, 40 X). B. Área de comedonecrose, circundada por células atípicas (técnica hematoxilina-eosina, 100 X).

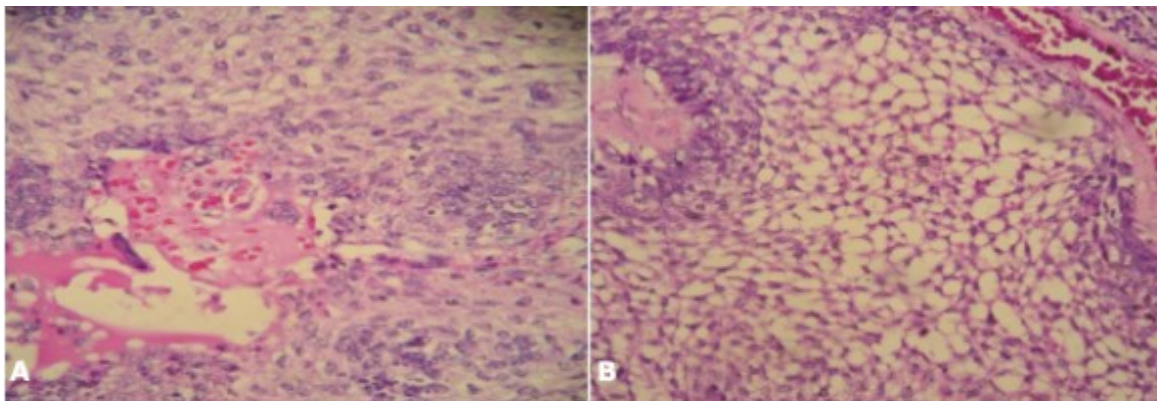


Fig. 3. A. Detalhe da comedonecrose (técnica hematoxilina-eosina, 400 X). B. Aglomerado extenso de células claras (técnica hematoxilina-eosina, 100 X).

DISCUSSÃO

O carcinoma ameloblástico é definido como um tumor odontogênico epitelial maligno que histologicamente manteve as características de diferenciação ameloblástica mas também apresenta características citológicas de malignidade.¹³ O tumor é considerado raro e sua incidência varia de 1 % - 3 % dos tumores odontogênicos.^{4,6,18} Acredita-se que o carcinoma ameloblástico origine-se da lâmina dental, a mesma fonte de epitélio responsável pelo surgimento de outros cistos e tumores odontogênicos.¹¹

De acordo com a literatura revisada, as características clínicas do carcinoma ameloblástico mais observadas são: aumento de volume gengival com ou sem ulceração, rápido crescimento da massa tumoral, perfuração da cortical óssea, dor e parestesia.^{5,8-10,14} Tais achados clínicos também foram evidenciados no caso relatado, uma vez que a paciente apresentava aumento de volume local sem ulceração, perfuração da cortical óssea lingual e dor.

As características radiográficas do carcinoma ameloblástico são semelhantes as do ameloblastoma, demonstrando uma área de grande radioluscência mal definida.¹⁸ No caso relatado, a aparência radiográfica da lesão era consistente com a do tumor benigno, embora em alguns casos de carcinoma ameloblástico possam ser evidenciadas radiopacidades focais, aparentemente refletindo as calcificações distróficas.^{9,13,15}

Histologicamente os critérios utilizados para o diagnóstico de carcinoma ameloblástico são a presença de características focais do ameloblastoma convencional em adição a células periféricas e centrais apresentando núcleo pleomórfico e hiper cromático, exibindo figuras de mitose, necrose central das ilhas epiteliais (comedonecrose) e agrupamentos de células claras.^{9,11} Corroborando com a descrição histológica constante na literatura, o caso clínico a que se refere este relato exibia áreas que apresentavam tais características (Fig.2. A e B) e (Fig.3. A e B).

Todavia vale ressaltar que o diagnóstico histológico inicial obtido após a biópsia incisional, foi de ameloblastoma sem características citológicas de malignidade. Provavelmente a diferença do diagnóstico histológico final para o inicial deve estar relacionada ao fato de o carcinoma ameloblástico apresentar áreas focais semelhantes ao ameloblastoma.

O tratamento do carcinoma ameloblástico é controverso, sendo a remoção cirúrgica a terapia mais indicada,¹¹ devendo ser feita através da ressecção mandibular com 2 a 3 cm de margens ósseas e consideração de dissecação regional de linfonodos contígua, profilática e terapêutica.^{8,17} Conforme indicada na literatura, realizou-se ampla excisão cirúrgica com margens de segurança de 2 cm e esvaziamento cervical homolateral.

Mesmo com a realização dessa terapia a paciente apresentou metástase pulmonar após 6 meses da cirurgia, fato que pode estar relacionado com o tempo que a paciente demorou a procurar o tratamento inicial. Tal situação também foi observada por outros autores,^{3,10} que relataram casos de ocorrência de metástases à distância entre 4 e 47 meses após a cirurgia.

A radioterapia e a quimioterapia parecem ter valor limitado para o tratamento de carcinomas ameloblásticos.^{3,17} Alguns autores^{9,11} têm sugerido aplicar radioterapia adjuvante em pacientes com margens de ressecção positivas, múltiplos linfonodos positivos, extracapsular disseminação e invasão perineural. No presente caso, como a paciente apresentava linfonodos homolaterais positivos, foi indicada a radioterapia. No entanto a paciente se recusou essa opção de tratamento, tendo iniciado apenas após a evidência de metástase pulmonar. Diante das características clínicas e histológicas apresentadas, pode-se concluir que o caso relatado corresponde a um carcinoma ameloblástico do tipo primário.

REFERÊNCIAS BIBLIOGRÁFICAS

1. Shafer WG, Hine MK, Levy BM. A textbook of oral pathology. Philadelphia: WB Saunders; 1983. p. 276-85.
2. Elzay RP. Primary intraosseous carcinoma of the jaws. Review and update of odontogenic carcinomas. *Oral Surg Oral Med Oral Pathol.* 1982;54(3):299-303.
3. Hall JM, Weathers DR, Unni KK. Ameloblastic carcinoma: an analysis of 14 cases. *Oral Surg Oral Med Oral Pathol Oral Radiol Endod.* 2007;103(6):799-807.
4. Jing W, Xuan M, Lin Y, Wu L, Liu L, Zheng X, et al. Odontogenic tumors: a retrospective study of 1642 cases in a Chinese population. *Int J Oral Maxillofac Surg.* 2007;36:20-5.
5. Kruse AL, Zwahlen RA, Grätz KW. New classification of maxillary ameloblastic carcinoma based on an evidence-based literature review over the last 60 years. *Head Neck Oncol.* 2009;1:31.
6. Taghavi N, Mehrdad L, Rajabi M, Akbarzadeh A. A 10-year retrospective study on malignant jaw tumors in Iran. *J Craniofac Surg.* 2010;21:1816-9.
7. Karakida K, Aoki T, Sakamoto H, Takahashi M, Akamatsu T, Ogura G, et al. Ameloblastic carcinoma, secondary type: a case report. *Oral Surg Oral Med Oral Pathol Oral Radiol Endod.* 2010;110:33-7.
8. Akrish S, Buchner A, Shoshani Y, Vered M, Dayan D. Ameloblastic carcinoma: report of new case, literature review and comparison to ameloblastoma. *J Oral Maxillofac Surg.* 2007;65(4):777-83.
9. Benlyazid A, Lacroix-Triki M, Aziza R, Gomez-Brouchet A, Guichard M, Sarini J. Ameloblastic carcinoma of the maxilla: case report and review of the literature. *Oral Surg Oral Med Oral Pathol Oral Radiol Endod.* 2007;104:17-24.
10. Yoon HJ, Hong SP, Lee JI, Lee SS, Hong SD. Ameloblastic carcinoma: an analysis of 6 cases with review of the literature. *Oral Surg Oral Med Oral Pathol Oral Radiol Endod.* 2009;108:904-13.
11. Lucca M, d'Innocenzo R, Kraus JA, Gagari E, Hall J, Shastri K. Ameloblastic carcinoma of the maxilla: a report of 2 cases. *J Oral Maxillofac Surg.* 2010;68:2564-9.
12. Ndukwe KC. Ameloblastic carcinoma: a multicenter nigerian study. *J Oral Maxillofac Surg.* 2010;68:2111-4.
13. Naik V, Kale AD. Ameloblastic carcinoma: a case report. *Quintessence Int.* 2007;38:873.
14. Jindal C, Palaskar S, Kaur H, Shankari M. Low-grade spindle cell ameloblastic carcinoma: report of an unusual case with immunohistochemical findings and review of the literature. *Curr Oncol.* 2010;17:52-7.
15. Avon SL, McComb J, Clokie C. Ameloblastic carcinoma: case report and literature review. *J Can Dent Assoc.* 2003;69(9):573-6.

16. Jeremic JV, Nikolic ZS, Boricic IV, Tacevic ZD, Tomanovic NR, Drcic LJ, et al. Total mandibular reconstruction after resection of rare "honeycomb-like" ameloblastic carcinoma: a case report. *J Craniomaxillofac Surg.* 2010;38(6):465-8.

17. Suomalainen A, Hietanen J, Robinson S, Peltola JS. Ameloblastic carcinoma of the mandible resembling odontogenic cyst in a panoramic radiograph. *Oral Surg Oral Med Oral Pathol Oral Radiol Endod.* 2006;101:638-42.

18. Matsuzaki H, Katase N, Hara M, Asaumi JI, Yanagi Y, Unetsubo T, et al. Ameloblastic carcinoma: a case report with radiological features of computed tomography and magnetic resonance imaging and positron emission tomography. *Oral Surg Oral Med Oral Pathol Oral Radiol Endod.* 2011;112:40-47.

Recibido: 12 de mayo de 2011.

Aprobado: 11 de octubre de 2011.

Cláudia Roberta Leite Vieira de Figueiredo. Universidade Federal da Paraíba, Brasil.
E-Mail: cakal@ig.com.br