

PRESENTACIÓN DE CASO

## Fibrosarcoma en región geniana

### Fibrosarcoma in the genial region

MSc. Guillermo Sánchez Acuña, MSc. Jorge Luis Cabrera García, Dr. Yurian Gbenou Morgan, Dr. Bartolomeu Francisco Domingos

Hospital Universitario "General Calixto García". La Habana, Cuba.

---

#### RESUMEN

El fibrosarcoma es la neoplasia maligna mesodérmica de más incidencia. Los autores se vieron motivados a presentar un caso clínico con esta entidad con el objetivo de enfatizar en la importancia del correcto manejo diagnóstico y terapéutico en función de la rehabilitación de estos pacientes. Se presenta un caso clínico de un paciente de 54 años de edad con antecedentes de HTA controlada, que 23 años atrás comenzó con aumento de volumen en región geniana izquierda, motivo por el que fue intervenido quirúrgicamente en los años 1987, 1991 y 2009, en otros servicios de Cirugía Máxilofacial con diagnóstico histopatológico de neurofibroma, que acudió a consulta presentando una lesión de 5 cm de diámetro, con patrón de crecimiento rápido, que sangraba espontáneamente, la cual le comprimía el globo ocular izquierdo limitándole la apertura palpebral. Luego de realizársele el estudio preoperatorio correspondiente, se decidió tratamiento quirúrgico, se obtuvo un diagnóstico concluyente a través del estudio inmunohistoquímico de fibrosarcoma de grado intermedio de diferenciación, de marcada inmunorreactividad CD34 (+, focal), Vimentina (+, focal). Se concluye que el tratamiento de esta entidad es quirúrgico, teniendo en cuenta las normas oncológicas actuales, y su enfoque terapéutico debe ser multidisciplinario en aras de lograr una correcta rehabilitación funcional y estética del paciente. La inmunohistoquímica constituye un arma diagnóstica concluyente que contribuye a instaurar tratamiento adecuado en estas lesiones.

**Palabras clave:** fibrosarcoma, sarcoma fusocelular, neoplasia maligna de origen mesodérmico, neurofibroma, diagnóstico inmunohistoquímico.

## ABSTRACT

The fibrosarcoma is the more incident mesodermic malignant neoplasm. Authors present this clinical case presenting with this entity to emphasize on the significance of the appropriate diagnostic and therapeutical management for rehabilitation of these patients. This patient is aged 54 with a history of controlled high blood pressure (HBT) who over the 23 past years begun to show an increase of volume in left genial region thus its surgical intervention in 1987, 1991 and 2009 years and came to consultation presenting with a 5 cm diameter lesion with a fast growth pattern bleeding spontaneously compressing the left ocular globe restricting the palpebral opening. After the corresponding preoperative study authors prescribed the surgical treatment obtaining a conclusive diagnosis according to a immunohistochemical study of the fibrosarcoma of intermediate degree of differentiation with a marked CD34 (+, focal) immunoreactivity, Vimentin (+, focal). We conclude that the treatment of this entity is of surgical type, taking into account the current oncology guidelines and its therapeutical approach must be multidisciplinary to achieve the functional and aesthetic rehabilitation of the patient. The immunohistochemistry is a conclusive diagnostic tool contributing to apply the appropriate treatment in this type of lesion.

**Key words:** fibrosarcoma, fusocellular sarcoma, mesodermic origin malignant neoplasm, neurofibroma, immunohistochemical diagnosis.

---

## INTRODUCCIÓN

Los sarcomas son neoplasias malignas originadas de células mesenquimatosas que pueden surgir en cualquier localización anatómica.<sup>1</sup> De todos los tumores malignos, solo el 1 % corresponde a sarcomas primarios y de estos el 36 % son fibrosarcomas. De ellos únicamente entre el 5 %-15 % se localiza en cabeza y cuello.<sup>2</sup>

El fibrosarcoma es definido por la Organización Mundial de la Salud (OMS) como un tumor maligno, caracterizado por la presencia de haces entrelazados de fibras colágenas y por la ausencia de otro tipo de estructuras histológicas, tales como hueso y cartilago.<sup>3</sup>

Respecto a su etiología, se ha observado asociación con algunos desórdenes genéticos y con la exposición a radiaciones. El síndrome de Li-Fraumeni, cuyo patrón es autosómico dominante, se origina por mutación del gen P53 (supresor tumoral). Sus portadores suelen verse afectados por sarcomas de tejidos blandos entre los que se encuentra dicha entidad. Otro ejemplo se ve con la mutación del gen RB1, donde los pacientes desarrollan sarcomas tanto de huesos como de tejidos blandos. También se ha observado que la neurofibromatosis tipo I se asocia con una elevada tasa de fibrosarcoma, especialmente en la población pediátrica. Asimismo, otra asociación importante es la exposición a radiaciones, pues incrementa el riesgo de aparición de los sarcomas de tejidos blandos. Aproximadamente el 10 % de los pacientes que desarrollan este tipo de tumor presentan el antecedente de una exposición previa a radiación.<sup>4</sup>

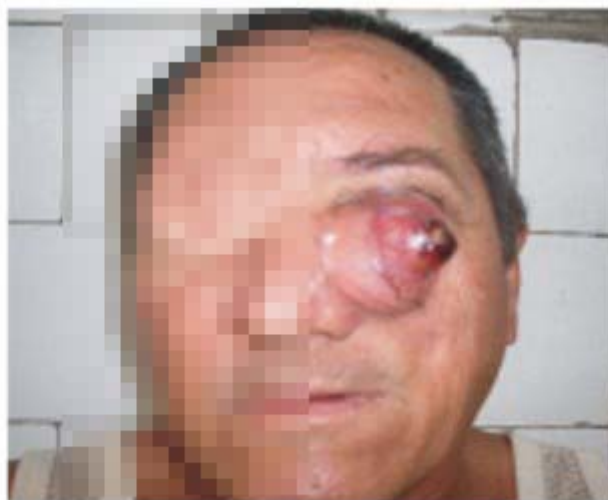Los fibrosarcomas tienen características histológicas comunes como las observadas en tumores malignos de células fusiformes, leiomiosarcomas, sarcoma sinovial, tumores malignos de la vaina de los nervios periféricos, el sarcoma epiteloide, algunos tumores epiteliales de células fusiformes, los fibrohistiocitomas, los melanomas y algunos angiosarcomas. Estas similitudes histológicas han llevado a requerir de métodos especiales para el estudio de estas neoplasias, entre los cuales se encuentran la histoquímica enzimática, la microscopía electrónica, la inmunohistoquímica y la genética molecular.<sup>5</sup>

Con el propósito de enfatizar en la importancia del correcto manejo diagnóstico y terapéutico en función de la rehabilitación de los pacientes presentamos el siguiente caso clínico.

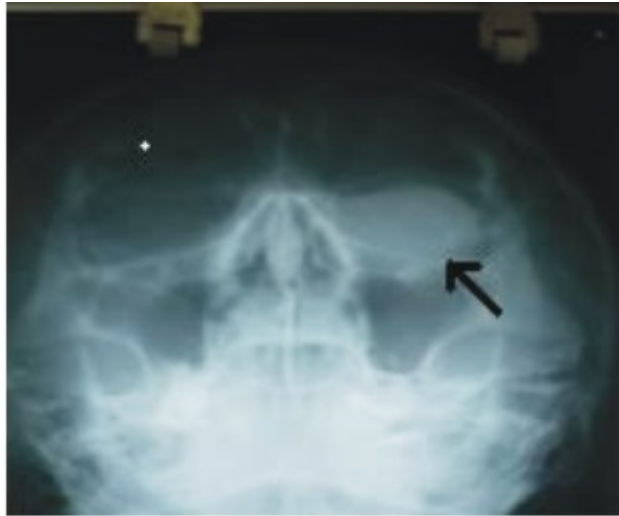
## CASO CLÍNICO

Paciente RBG de 54 años, con antecedentes de HTA controlada, que fue intervenido quirúrgicamente en la región geniana izquierda en los años 1987, 1991 y 2009 en otros servicios de Cirugía Maxilofacial con diagnóstico histopatológico de neurofibroma, el cual concurre a nuestro servicio por dificultad a la apertura palpebral izquierda, por presentar aumento de volumen en la región de 2 meses de evolución. Al examen físico facial se observaba aumento de volumen de 5 cm en su mayor diámetro, con patrón de crecimiento rápido, que sangraba espontáneamente, el cual le comprimía el globo ocular izquierdo limitándole la apertura palpebral de ese lado, una lesión con presencia de arañas vasculares, de aspecto piramidal o cuneiforme, no dolorosa a la palpación, de consistencia dura, fija a planos profundos (Fig. 1).

Se constató al Rx en la Vista de Waters presencia de radiopacidad a nivel de región geniana izquierda (Fig. 2).

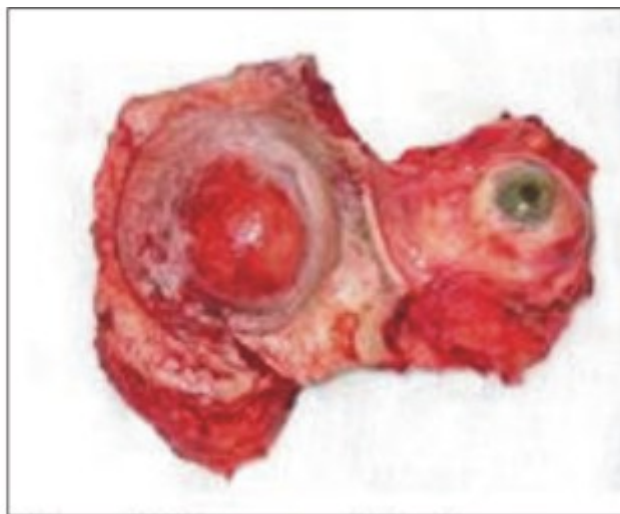

**Fig. 1.** Apariencia facial inicial.



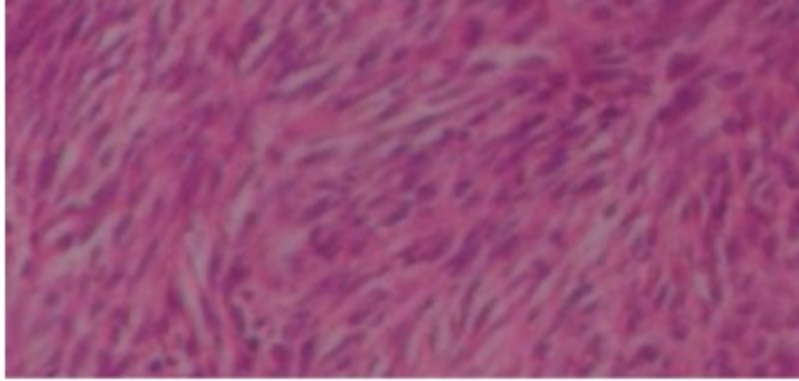
**Fig. 2.** Rayos X. Vista Waters.

Se realizó citología por aspiración por aguja fina (CAAF) la cual indicó la existencia de un proceso neoplásico maligno de origen mesenquimatoso. Por tal motivo se decide tratamiento quirúrgico, planificándose incisión periorbitaria con componente preauricular y colgajo Mostarde. Se realizó en el transoperatorio la exéresis tumoral que incluyó piel periorbitaria, enucleación del ojo izquierdo y hueso maxilar del lado afectado con márgenes oncológicos. Dada la presencia de infiltración directa del tumor a la conjuntiva ocular se determinó la enucleación del globo ocular. Se reconstruyó la región orbitaria con colgajo temporal. La pieza quirúrgica constituyó la Biopsia 4823, analizada en el Departamento de Anatomía Patológica del INOR (Fig. 3).




**Fig. 3.** Pieza quirúrgica.

El diagnóstico anatomopatológico determinó: sarcoma fusocelular moderadamente diferenciado (grado intermedio) que comprime y rodea globo ocular (Fig. 4).



**Fig. 4.** Corte histológico. Tinción con hematoxilina/eosina. (100X)

Con el estudio inmunohistoquímicos se logró arribar al diagnóstico concluyente de fibrosarcoma de grado intermedio de diferenciación, de marcada inmunorreactividad CD34 (+, focal), vimentina (+, focal) (Fig. 5).



**Fig. 5.** Corte histológico. Reactividad CD34.

En la actualidad el paciente recibe tratamiento para su rehabilitación estética y funcional en el Servicio de Prótesis Maxilofacial del Hospital "Pando Ferrer" con seguimiento clínico radiográfico por consulta externa de Cirugía Maxilofacial en nuestro centro.

## DISCUSIÓN

En el año 2007 Gleason,<sup>6</sup> define al fibrosarcoma como un proceso neoplásico maligno frecuente en los tejidos blandos, y que representa el 36 % de los sarcomas

primarios, de los cuales, el 5 % se presenta en cabeza y cuello; tienen igual incidencia por sexo y se desarrollan entre la cuarta y quinta década de la vida.

*Santana*,<sup>1</sup> en el 2010 considera que el 6 % y el 8 % de los fibrosarcomas se desarrollan en la cabeza, el cuello y en el complejo bucal (labios, lengua, encía, paladar y los huesos maxilares) y aparecen entre los 35 a 45 años de edad. En el caso clínico presentado la forma clínica consistió en un fibrosarcoma en la región geniana izquierda de variante subperióstica, en un paciente masculino de 54 años de edad, lo cual coincide epidemiológicamente con el estudio realizado por *Gleason*<sup>6</sup> y difiere con la investigación de *Santana*<sup>1</sup> en cuanto al rango etario en que se puede presentar dicha lesión.

El fenotipo de neoformación del fibrosarcoma es reconocido por el parecido que tiene con células mesenquimales normales. No obstante, estos datos no son suficientes para diferenciar a una neoplasia de otra, sobre todo en los casos histológicamente poco diferenciados, por lo que es preciso recurrir, a técnicas complementarias de inmunohistoquímica, microscopía electrónica y genética molecular.<sup>7</sup> Internacionalmente la inmunohistoquímica (IHQ) se ha convertido en una técnica auxiliar de suma importancia aplicada al diagnóstico de neoplasias. Respecto a los sarcomas de partes blandas, constituyen junto a la microscopía electrónica y las modernas técnicas de patología molecular un arma indispensable que en manos de patólogos expertos en su interpretación aporta datos de importante valor no solo diagnóstico sino pronóstico y/o de orientación terapéutica.<sup>8</sup> En el caso presentado, se empleó la técnica de IHQ (vimentina+, CD34+) que determinó la presencia de un fibrosarcoma moderadamente diferenciado.

En estudios realizados en Santa Clara Valley Center (EUA), *Krygier*<sup>9</sup> encuentra una marcada positividad a la vimentina en los cortes histológicos de fibrosarcomas analizados con técnicas de IHQ, lo cual coincide con un estudio realizado en INOR (Cuba), por *Cruz*,<sup>10</sup> donde 2 fibrosarcomas estudiados, solo expresaron inmunoreactividad a la Vimentina. *Santana* plantea, con respecto a la inmunohistoquímica, que el fibrosarcoma presenta reactividad a la vimentina y al colágeno tipo I.<sup>1</sup>

En este caso, se confirma el diagnóstico en concordancia con los estudios anteriores por positividad a la vimentina. También, se establece diagnóstico concluyente por la inmunoreactividad por el CD34, pues los investigadores de este estudio están de acuerdo con autores como *García*,<sup>11</sup> el cual define al CD34 como un antígeno de células precursoras de los sistemas hematopoyético, cuya detección a través de la inmunohistoquímica contribuye al diagnóstico de numerosos procesos neoplásicos de partes blandas con apariencia fusocelular.

El tratamiento de esta entidad es quirúrgico, teniendo en cuenta las normas oncológicas actuales y su enfoque terapéutico debe ser multidisciplinario, en aras de lograr una correcta rehabilitación funcional y estética del paciente. La inmunohistoquímica constituye un arma diagnóstica concluyente que contribuye a instaurar tratamiento adecuado en estas lesiones.

## REFERENCIAS BIBLIOGRÁFICAS

1. Santana Garay JC. Atlas de Patología del Complejo Bucal. 2da. edición. La Habana: Ed. Ciencias Médicas; 2010.

2. Yamaguchi S, Nagasawa H, Suzuki T, Fujii E. Sarcomas of the oral and maxillofacial region: A review of 32 cases in 25 years. Clin Oral Investig. 2004;8(2):52-5.
3. Barnes L, Evenson JW, Reinchart P, Sindransky D. World Health Organization Classification of Tumors. Lyon: IARC Press; 2005. p. 294-5.
4. Menon AG, Anderson KM, Riccardi VM. Chromosome 17p deletions and p53 gene mutations associated with the formation of malignant neurofibrosarcomas in von Recklinghausen neurofibromatosis. Proc Natl Acad Sci USA. 1990;87(6):5435-9.
5. Sarancone S, Acosta G. Inmunohistoquímica en tumores de partes blandas. 2005 [consultado 5 Nov 2010] Disponible en: <http://www.patologia.org.ar/eventos/jornadas/2005/haab.html>
6. Gleason BC, Fletcher CD. Myoepithelial carcinoma of soft tissue in children: an aggressive neoplasm analyzed in a series of 29 cases. Am J Surg Pathol. 2007;3(1):1813-24.
7. Angiero, F. Fibrosarcoma of the jaws: two cases of primary tumors with intraosseous growth. Anticancer Res. 2007;27(4c):2573-81.
8. Huguet P, Dinarés C, Iglesias C. Dos casos de sarcoma de partes blandas de presentación insólita, con dificultades para el diagnóstico. Revista Española de Patología. 2009;42(2):33-5.
9. Krygier J, Lewis V. Fibrosarcoma of bone: A review of a rare malignancy of bone. Liddy Shriver Sarcoma Initiative. 2009;6(2):1375-80.
10. Cruz J, Navarro S, Guerra M. Valor de la inmunohistoquímica en la tipificación de los sarcomas de partes blandas y su discordia con el análisis histopatológico convencional: un estudio de casos procedentes del INOR (Cuba). Revista Española de Patología. 2005;38(3):66-77.
11. García J, Hernández C. Aplicación de CD34 en el diagnóstico diferencial de los tumores fusocelulares. Laboratorio de Patología Molecular NOVAPATH, Academia Biomédica Digital. 2008. [consultado 15 Nov 2010]. Disponible en: <http://caibco.ucv.ve/caibco/vitae/vitaeonce/articulos/anatomiapatologica/archivoshtml/anatopato.pdf>

Recibido: 12 de enero de 2011.

Aprobado 16 de noviembre de 2011.

*Guillermo Sánchez Acuña.* Hospital Universitario "General Calixto García". Ave. Universidad y 27 de Noviembre. Vedado. La Habana, Cuba. Correo electrónico: [guillermo.sanchez@infomed.sld.cu](mailto:guillermo.sanchez@infomed.sld.cu)