

PRESENTACIÓN DE CASO

Granuloma telangiectásico en cavidad oral

Telangiecticum granuloma in oral cavity

Dr. Antonio José Díaz Caballero , Dra. Jennifer Orozco Páez, Dra. Lesbia Rosa Tirado Amador

Universidad de Cartagena. Cartagena, Colombia.

RESUMEN

El granuloma telangiectásico se considera como una lesión benigna no neoplásica de la mucosa gingival de tipo reactivo asociado a trauma. Durante varios años tuvo diferentes nombres dentro de los que destacan granuloma piógeno del embarazo o gravídico, hemangioma capilar lobular y épulis. Histológicamente se caracteriza por una proliferación vascular, infiltrado inflamatorio crónico y tejido de granulación. El objetivo del presente caso es describir las características clínicas e histológicas de un granuloma telangiectásico en cavidad oral y su plan de tratamiento. Llega a consulta paciente femenina de 50 años de edad, refiere presentar sangrado gingival en repetidas ocasiones en zona posterior de la arcada dentaria superior, durante el cepillado o con el consumo de algunos alimentos. Clínicamente se observa prótesis provisional desadaptada en órganos dentarios 11 al 15. Al retirar la prótesis es notorio un aumento de volumen en la encía interdental, con aspecto eritematoso, que sangra con facilidad. El reporte de anatomía patológica mostró una lesión con engrosamiento del epitelio escamoso, formación de nuevos vasos sanguíneos e infiltrado inflamatorio crónico. Diagnosticado como granuloma telangiectásico. La lesión fue eliminada quirúrgicamente por alargamiento coronal con reducción ósea. Ocho días después de la cirugía se evidencia proceso de cicatrización sin ninguna complicación. La lesión presentó recidiva transcurrido seis meses. Ello nos lleva a destacar la importancia del control de factores locales, como la presencia de prótesis desadaptadas y el acúmulo de placa bacteriana luego de la eliminación quirúrgica de este tipo de lesiones.

Palabras clave: granuloma piogénico, encía, heridas, traumatismos, cirugía bucal, gingivectomía (*Decs Bireme*).

ABSTRACT

Telangiectatic granuloma is a non-neoplastic benign lesion of the gingival mucosa, reactive type, associated with trauma. For several years, it had different names among which we can mention the pyogenic granuloma gravidarum occurring during pregnancy, the lobular capillary hemangioma and the epulis. Histologically, it is characterized by a vascular proliferation, chronic inflammatory infiltrate and granulation tissue. The aim of this case is to describe the clinical and histological characteristics of the telangiectatic granuloma of the oral cavity and its treatment plan. A 50-year-old female patient comes to the consultation reporting repeated gingival bleeding on the posterior area of the upper dental arch when brushing or consuming some food. Clinically, unadjusted provisional prosthesis was observed in the dental organs from 11 to 15. After removing the prosthesis, an increase in the volume of the interdental gum of erythematous type which bleeds easily was obvious. The pathologic report showed a lesion with swelling of the flaky epithelium, formation of new blood vessels and chronic inflammatory infiltrate. The diagnosis was telangiectatic granuloma. The lesion was surgically removed by crown lengthening with osseous reduction. Eight days after surgery, a healing process without complications was seen. 6 months later, the lesion relapsed. This fact leads us to outline the importance of the control of local factors, such as the presence of unadjusted prosthesis and the accumulation of dental plaque after the surgical removal of this type of lesions.

Key words: Phylogenic granuloma, gums, wounds, trauma, buccal surgery, Gingivectomy (*Decs Bireme*).

INTRODUCCIÓN

El granuloma telangiectásico se pensó en los inicios que se presentaba en mujeres con embarazo o como consecuencia de modificaciones hormonales asociadas a ingestas de anticonceptivos, también se le denominó épulis y se asoció a microorganismos como el *Staphylococcus* y *Streptococcus* pero su nombre cambió ya que su contenido no incluía pus.^{1,2} Algunos autores denominan esta lesión hemangioma capilar lobular por su aspecto clínico.^{2,3} Este término fue introducido en 1980 por *Mills* y otros. Dentro de las modificaciones histológicas que presenta el tejido, se encuentran proliferaciones que pueden adoptar una disposición lobular por lo que le atribuyen este nombre. Hoy en día es más usado como sinónimo de granuloma piógeno.⁴

El granuloma telangiectásico se considera una lesión benigna no neoplásica de la mucosa bucal de tipo reactivo que aparece ante trauma por cepillado dental o irritación local que pudiera ser inducida por placa bacteriana y depósitos de cálculo. Se puede presentar durante el recambio de dentición decidua a permanente o posterior a extracciones dentales en donde permanecen espículas óseas que provocan traumatismo sobre tejido blando.⁵

Otro de los factores etiológicos asociados son niveles modificados de hormonas como la progesterona y los estrógenos durante el embarazo o pubertad que provocan cambios en la respuesta proliferativa tisular del endotelio vascular. Son más comunes después del primer trimestre del embarazo, crecen rápido y retroceden después del parto. El tratamiento es por lo general observacional a menos que los tumores sangren, interfieran en la masticación, o no se resuelva después del parto. Otras drogas como las cefalosporinas se asocian también a la aparición de granuloma telangiectásico.^{2,6}

Con frecuencia aparece aislado, suele localizarse en encía, labios, lengua, mucosa bucal y paladar, con aspecto exofítico, eritematoso, con una base sésil o pediculada.^{7,8}

Puede ser fácilmente confundido con otras lesiones proliferativas de la cavidad oral. Es por ello que el diagnóstico diferencial se debe hacer con: fibroma periférico osificante, carcinoma de células escamosas, carcinoma verrucoso, fibrosarcoma, granuloma periférico de células gigantes, hemangioma capilar, carcinoma metastásico, carcinoma broncogenético, sarcoma de Kaposi, angiosarcoma, melanoma maligno.⁹

El tratamiento incluye la escisión quirúrgica, curetaje, escleroterapia, cauterización química y eléctrica, radioterapia y el uso de láser de CO₂.¹⁰

A pesar de las amplias propuestas de tratamiento, esta lesión tiende a recidivar si no se controlan de manera adecuada factores locales irritantes o traumáticos.

El objetivo del presente es describir las características clínicas e histológicas de un granuloma telangiectásico en cavidad oral y su plan de tratamiento.

PRESENTACIÓN DEL CASO

Paciente femenina de 50 años de edad que asiste a consulta particular por presentar sangrado gingival en zona posterior de la arcada dentaria superior derecha durante el cepillado o consumo de algunos alimentos. No refiere antecedentes médico-personales y familiares relevantes, sin compromiso sistémico. Al examen clínico se observa prótesis en acrílico localizada en órganos dentarios del 11 al 15, con márgenes desbordantes y superficie rugosa. La encía marginal se observó levemente aumentada de tamaño.

Al retirar la prótesis se percibe hiperplasia de la encía interdental con eritema, localizada en encía papilar entre órganos dentarios 14 y 15. La lesión es poco elevada y se extiende aproximadamente 4 mm de largo, se distinguen ulceraciones alrededor

de la lesión. A la palpación se nota que es de consistencia blanda, asintomático y al sondaje sangra con facilidad (**Fig. 1**). La paciente refiere que años atrás se le extirpó la lesión quirúrgicamente en dos ocasiones. Pasado un tiempo de la última cirugía le adaptaron prótesis provisional de acrílico que usa en la actualidad, pero luego de varios meses existe sangrado en la lesión.

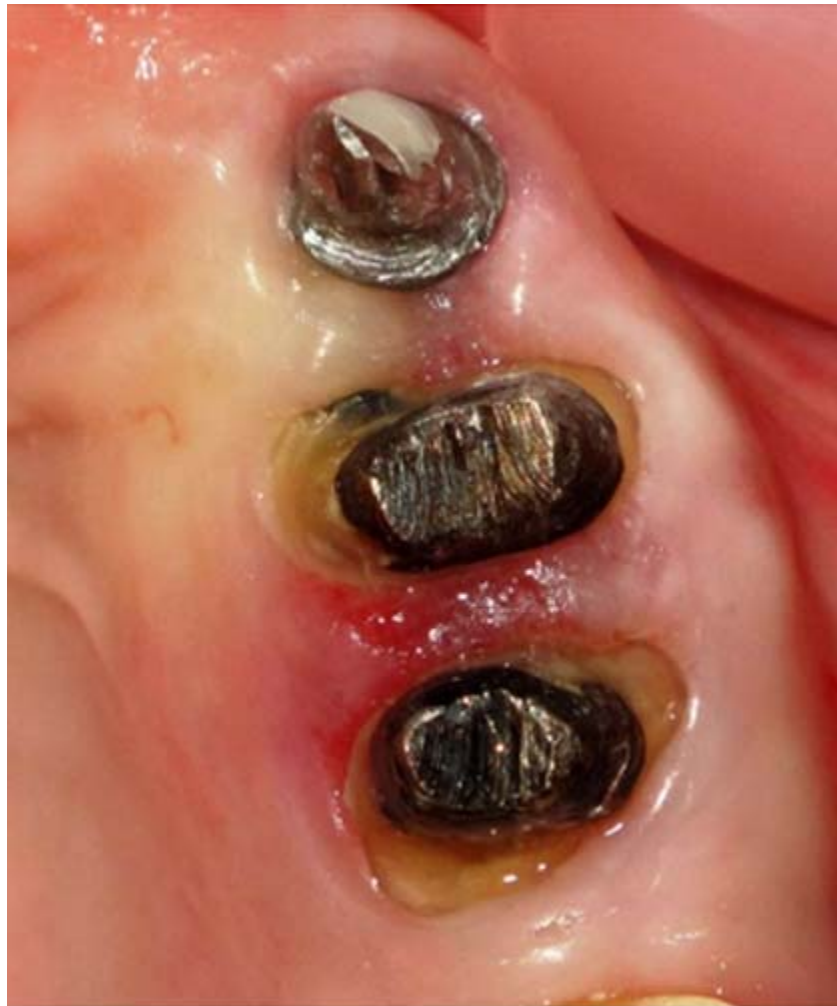

Fig. 1. Vista coronal hemiarcada derecha maxilar superior.

El plan de tratamiento inició con fase higiénica, motivación, enseñanza de cepillado, control de placa, raspado y alisado radicular con tartrectómos (Hu-Friedy®) y ultrasónica (Cavitron®). Prescripción de enjuague bucal con gluconato de clorhexidina (Peridont®) en concentración de 0,12 % (7 mL de solución sin diluir) por un minuto durante dos semanas.

Posteriormente se procede a la fase quirúrgica que consistió en alargamiento coronal con reducción ósea, previo diligenciamiento y firma del consentimiento informado por parte de la paciente.

El procedimiento quirúrgico se inició con anestesia troncular dentaria posterosuperior, palatina anterior e infiltrativa alrededor de la lesión con lidocaína al 2 % y epinefrina al

1:80000. Se realizó incisión a bisel interno en encía marginal y papilar de órganos dentarios a tratar. Para esto se empleó bisturí Bard Parker número tres, hoja número 15. Se retira el collar de encía y se levanta colgajo de reposición apical en vestibular y palatino. Se efectuó remodelación ósea y suturó con puntos simples y seda 4-0. Se toma muestra de tejido gingival retirado para realizar su análisis histopatológico. Como tratamiento posoperatorio se le prescribió nimesulide (tableta 100 mg) una cada 12 horas por tres días. La prótesis desajustada se retiró y se le recomendó mantener los hábitos de higiene oral. Si en el futuro fuese necesaria la adaptación de la prótesis provisional se le sugirió la cuidadosa adaptación de esta por parte de su odontólogo tratante y evitar dejar restos de cemento o sobrecontornos que favorecieran la irritación y el acúmulo de placa bacteriana.

Se realiza control ocho días después de la cirugía, se retiran puntos de sutura y existe un proceso de cicatrización dentro de lo esperado sin ninguna complicación y prótesis provisionales debidamente adaptadas (Fig. 2). Transcurridos seis meses existe adaptación de una nueva prótesis provisional. Al ser retirada se percibe leve recidiva de la lesión.

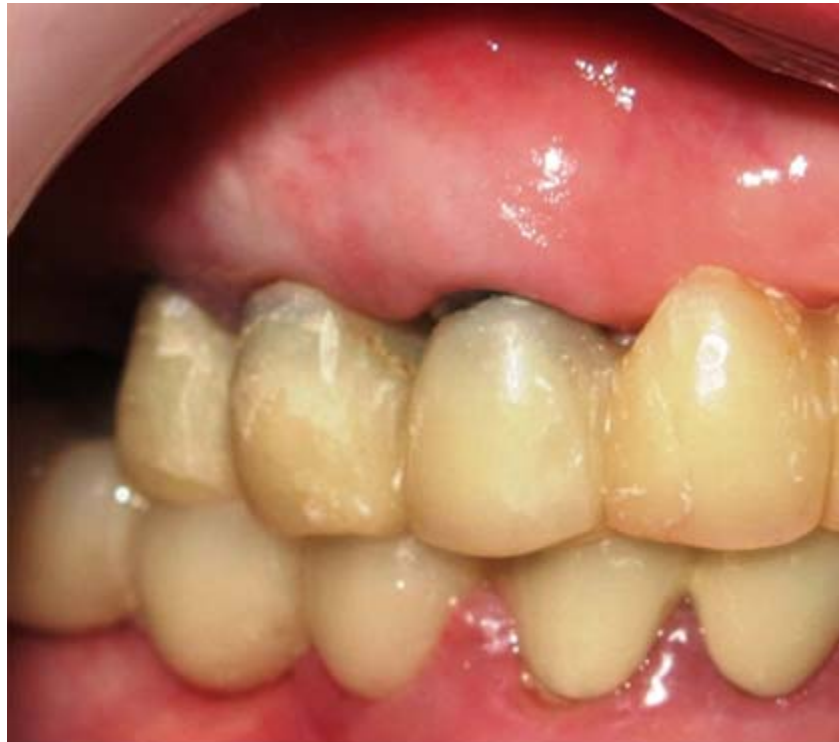

Fig. 2. Primer control. Ocho días después de realizada la cirugía.

El reporte de anatomía patológica muestra una lesión con proliferación y engrosamiento del epitelio escamoso, con formación de nuevos vasos sanguíneos e infiltrado inflamatorio crónico y agudo, fibrosis y tejido de granulación. No se observó

malignidad ni atipias celulares en la muestra examinada, correspondiente a un granuloma telangiectásico (Fig. 3).

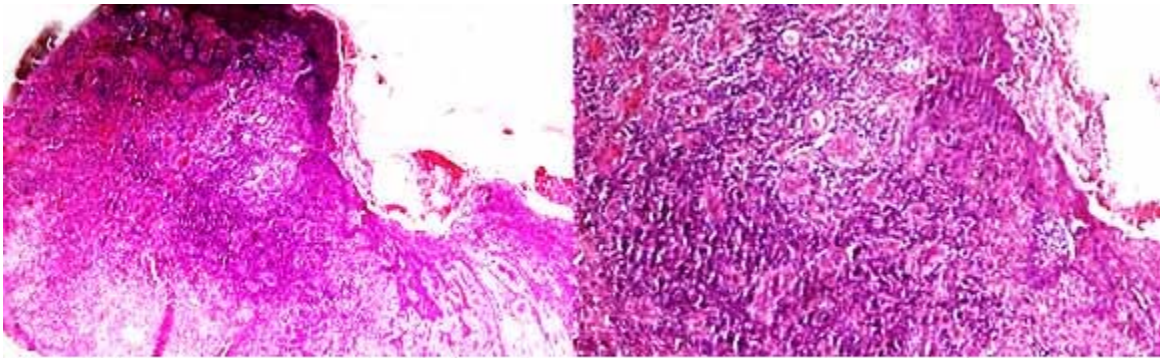


Fig. 3. Se muestra corte histológico de granuloma telangiectásico. Izquierda (H/E 4X), derecha (H/E 10X).

DISCUSIÓN

El granuloma telangiectásico se localizó en encía. Esto concuerda con el reporte *Amirchaghmaghi M*, que halló que el sitio con mayor frecuencia de aparición de esta lesión es la encía y con el estudio de *Saravana* que la frecuencia fue del 83 %.^{11,12}

El estado de cavidad oral y el área en la que se sitúa la lesión evidencian una deficiente higiene oral ya que abunda la placa bacteriana y remanente de material cementante del provisional, que se comportan como agentes irritantes locales y se consideran factores de riesgo para el desarrollo de granuloma telangiectásico.⁵

Aunque es común describir estas lesiones como elevadas, de consistencia blanda, base sésil o pediculada, no coincide con las características clínicas del presente caso, donde se observa subyacente a una restauración provisional de márgenes desbordantes, un área gingival eritematosa con tendencia al sangrado, sin alterar el relieve de la mucosa.¹³

En un estudio realizado por *Al-khateeb* y *Ababneh* en el período de 1991 a 2001 se reporta que el 5,8 % de las lesiones extirpadas recurren, lo que puede deberse a la eliminación parcial o a la permanencia de los factores etiológicos irritantes. Lo anterior concuerda con el presente caso, en el que se refiere una historia de extirpación previa en dos ocasiones y a la observación clínica se presenta material cementante y márgenes desbordantes de la restauración provisional.¹⁴ Por su parte, *Mosby* y *Shobhare* reportan el caso de un granuloma piógeno localizado en área de órganos dentarios 44 y 45. Luego de tres meses de la escisión quirúrgica la lesión recidivó, siendo clínicamente similar a la original, pero más grande. Refieren que se mostró rápido ritmo de crecimiento y casi duplicó su tamaño en dos semanas.¹⁵

Es importante resaltar en este caso la reaparición de la lesión tras un control realizado trascurridos seis meses. Se nota aumento de tamaño eritematoso. Esto nos lleva a considerar la importancia del control de factores locales tales como: la presencia de

prótesis desadaptadas y el acúmulo de placa bacteriana luego de la eliminación quirúrgica de este tipo de lesiones.

REFERENCIAS BIBLIOGRÁFICAS

1. Amirchaghmaghi M, Falaki F, Mohtasham N, Mozafari PM. Extralingival pyogenic granuloma: a case report. *Cases Journal*. 2008;1(1):371.
2. Gonsalves WC CA, Neville BW. Common oral lesions: Part II. *Am Fam Physician*. 2007;75(4):509-12.
3. Salum FG, Yurgel LS, Cherubini K, De Figueiredo MA, Medeiros IC, Nicola FS. Pyogenic granuloma, peripheral giant cell granuloma and peripheral ossifying fibroma: retrospective analysis of 138 cases. *Minerva Stomatol*. 2008;57(5):227-32.
4. Rezvani G, Azarpira N, Bitá G, Zeynab R. Proliferative activity in oral pyogenic granuloma: a comparative immunohistochemical study. *Indian J Pathol Microbiol*. 2010;53(3):403-7.
5. Rebolledo M HJ, Cantillo O, Carbonell Z, Díaz A. Granuloma telangiectásico en cavidad oral. *Av Odontoestomatol*. 2009;25(6):171-5.
6. Silk H, Douglass AB, Douglass JM, Silk L. Oral health during pregnancy. *Am Fam Physician*. 2008;77(8):1139-44.
7. Goncales ES, Damante JH, Fischer Rubira CM, Taveira LA. Pyogenic granuloma on the upper lip: an unusual location. *J Appl Oral Sci*. 2010;18(5):538-41.
8. Gordon-Nunez MA, de Vasconcelos Carvalho M, Benevenuto TG, Lopes MF, Silva LM, Galvao HC. Oral pyogenic granuloma: a retrospective analysis of 293 cases in a Brazilian population. *J Oral Maxillofac Surg*. 2010;68(9):2185-8.
9. García I HA, Barrios B, Valenzuela E. Hemangioma lobular capilar (granuloma piógeno) asociado a la erupción: Reporte de dos casos clínicos. *Revista Odontológica Mexicana*. 2004;8(4):127-32.
10. Díaz Caballero AJ VHC, Carmona Lorduy M. Granuloma telangiectásico en cavidad oral. Reporte de un caso clínico. *Av Odontoestomatol*. 2009;25(3):131-5.
11. Amirchaghmaghi M, Mohtasham N, Mosannen Mozafari P, Dalirsani Z. Survey of reactive hyperplastic lesions of the oral cavity in mashhad, northeast iran. *J Dent Res Dent Clin Dent Prospects*. 2011;5(4):128-31.
12. Saravana GH. Oral pyogenic granuloma: a review of 137 cases. *Br J Oral Maxillofac Surg*. 2009;47(4):318-9.

13. Aguilo L. Pyogenic granuloma subsequent to injury of a primary tooth. A case report. *Int J Paediatr Dent*. 2002;12(6):438-41.
14. Al-Khateeb T, Ababneh K. Oral pyogenic granuloma in Jordanians: a retrospective analysis of 108 cases. *J Oral Maxillofac Surg*. 2003;61(11):1285-8.
15. Mosby SP, Shobha BV. Recurrent Pyogenic Granuloma. A Case Report. *J Indian Dent Assoc*. 2010;4(12):472-3.

Recibido: 18 de enero de 2013.

Aprobado: 5 de febrero de 2013.

Dr. *Antonio José Díaz Caballer*. Universidad de Cartagena. Cartagena, Colombia. Correo electrónico: jorozcop2@unicartagena.edu.co