

Mucositis periimplantaria asociada a ortodoncia correctiva

Peri-implant mucositis associated to corrective orthodontics

Antonio Díaz-Caballero¹  , Ariana Lozada-Martínez¹ , Dayanna Almanza-Moreno¹ 

¹Universidad de Cartagena, Grupo GITOU. Cartagena, Colombia.



Cómo citar: Díaz-Caballero A, Lozada-Martínez A, Almanza-Moreno D. Mucositis periimplantaria asociada a ortodoncia correctiva. Rev Cubana Estomatol. 2021;58(3):e3136

RESUMEN

Introducción: Los minitornillos de ortodoncia son dispositivos temporales de anclaje utilizados ampliamente en ortodoncia correctiva. Sin embargo, se ha reportado en la literatura que su tasa clínica de éxito no es completa debido a que pueden existir fallas relacionadas con la pérdida de su estabilidad. Varios factores pueden comprometer el anclaje y están relacionados con el tipo de implante, su manejo quirúrgico y el hospedero. Dentro de este último, se encuentra la inflamación del tejido periimplantario o mucositis que, aunque reversible, es necesario su tratamiento temprano para evitar su progresión a la afectación de tejido duro (periimplantitis).

Objetivo: Describir un caso clínico de mucositis periimplantaria asociada a un dispositivo de anclaje ortodóntico temporal.

Presentación del caso: Paciente femenina que acudió a la consulta por presentar dolor en la zona anterior del maxilar superior. Durante el examen intraoral se observó que usaba aparatos de ortodoncia con mecanismo de anclaje: dos minitornillos de ortodoncia ubicados al nivel de los caninos superiores. Se realizó la remoción quirúrgica de los minitornillos de ortodoncia, se le indicó el uso de antibióticos y se realizó estudio histopatológico para descartar malignidad. Se diagnosticó con mucositis periimplantaria.

Conclusiones: La remoción quirúrgica de los minitornillos de ortodoncia es una excelente alternativa para evitar la progresión de la lesión hacia los tejidos duros. A través de esta técnica lograron eliminar signos de dolor, enrojecimiento y sangrado.

Palabras clave: mucositis; métodos de anclaje en ortodoncia; ortodoncia correctiva.

ABSTRACT

Introduction: Orthodontic miniscrews are temporary anchorage devices widely used in corrective orthodontics. However, it has been reported in the literature that their clinical success rate is not high, due to failures related to the loss of stability. Anchorage may be affected by factors associated to the type of implant, its surgical management and the host. Host-related factors include peri-implant tissue inflammation or mucositis, which though reversible, its early treatment is necessary to prevent expansion into and damage to the hard tissue (peri-implantitis).

Objective: Describe a clinical case of peri-implant mucositis associated to a temporary orthodontic anchorage device.

Case presentation: A female patient attends clinical consultation with pain in the anterior zone of her upper maxilla. Intraoral examination revealed the presence of orthodontic appliances with an anchorage mechanism: two orthodontic miniscrews located at the level of the upper canines. Surgical removal was performed of the orthodontic miniscrews, antibiotics were indicated and histopathological testing was conducted to rule out malignancy. The patient was diagnosed with peri-implant mucositis.

Conclusions: Surgical removal of orthodontic miniscrews is an excellent alternative to prevent the progress of the lesion into hard tissues. Pain signs, reddening and bleeding were all eliminated with the technique applied.

Keywords: mucositis, orthodontic anchorage methods, corrective orthodontics.



INTRODUCCIÓN

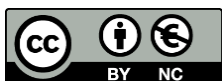Desde su introducción, los minitornillos de ortodoncia han sido utilizados ampliamente como dispositivos temporales de anclaje y han demostrado ser superiores a las técnicas tradicionales por proveer un mejor control mecánico durante los movimientos dentales, sin necesidad de cooperación por parte del paciente.^(1,2) Sus aplicaciones incluyen distalización molar, protracción molar, intrusión de incisivos, intrusión de molares, corrección de mordida cruzada, corrección de mordida en tijera y refuerzo de anclaje.⁽³⁾ Estos dispositivos tienen un porcentaje de éxito significativo mayor al 80 %, es decir, que gran parte de ellos permanecen estacionarios cuando se aplica una fuerza durante el tratamiento ortodóntico.^(1,3) Sin embargo, se han reportado algunas compilaciones en su uso, como pérdida de estabilidad y pérdida de los minitornillos antes de cumplir con su objetivo.⁽⁴⁾

Los elementos asociados a su inestabilidad se pueden clasificar en factores del miniimplante, del manejo quirúrgico y del hospedero. En la primera categoría se encuentran la forma, diámetro y longitud del tornillo. Por otro lado, en el manejo quirúrgico se incluyen el control del torque durante la inserción, ángulo, ubicación (mucosa móvil o encía adherida), tipo de inserción y periodo de latencia (cara temprana o tardía de la carga ortodóntica). Finalmente, los factores del hospedero comprenden edad, sexo y grosor del hueso cortical.^(4,5)

Por cuanto los minitornillos posicionados de forma transgingival y, por ende, están directamente accesibles a todos los microorganismos de la cavidad bucal, se ha sugerido que la colonización de bacterias patogénicas en su superficie también puede contribuir al fracaso de estos dispositivos de anclaje.⁽¹⁾ La inflamación en el tejido blando que rodea un implante y que está asociada a la higiene oral deficiente se denomina mucositis periimplantaria. Esta se define como una forma reversible de afección inflamatoria confinada a los tejidos blandos que rodean a un implante en función, sin signos de pérdida ósea. Es considerada como el estadio inicial de la periimplantitis.⁽⁶⁾

Varios tratamientos se proponen cuando un minitornillo de ortodoncia pierde su capacidad de anclaje. Entre estos se encuentran su remoción o cambio de dispositivo de anclaje temporal.⁽⁴⁾

El objetivo de este reporte describir un caso clínico de mucositis periimplantaria asociada a un dispositivo de anclaje ortodóntico temporal.



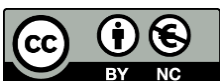
PRESENTACIÓN DEL CASO

Paciente femenina de 21 años que asistió a consulta a la Facultad de Odontología de la Universidad de Cartagena por la presencia de dolor en la zona anterior del maxilar superior. Durante la anamnesis la paciente negó estar comprometida sistémicamente. Al examen intraoral se observó aparatos de ortodoncia con mecanismo de anclaje (dos minitornillos de ortodoncia, ubicados en fondo de surco a nivel de los caninos). La mucosa que los rodeaba se encontraba enrojecida e inflamada, lo cual se asoció a una higiene bucal deficiente. Dichos dispositivos habían sido implantados aproximadamente tres meses antes de la consulta (Fig. 1A, B).

Se diagnosticó mucositis periimplantaria, descartando la periimplantitis, ya que no se encontró lesión en tejidos duros. Como tratamiento, se realizó la remoción quirúrgica de minitornillos de ortodoncia (Fig. 1C, D). El tratamiento se realizó con previo consentimiento del paciente, quien dejó plasmada su disposición mediante el consentimiento informado para este tratamiento y el posterior estudio histopatológico.

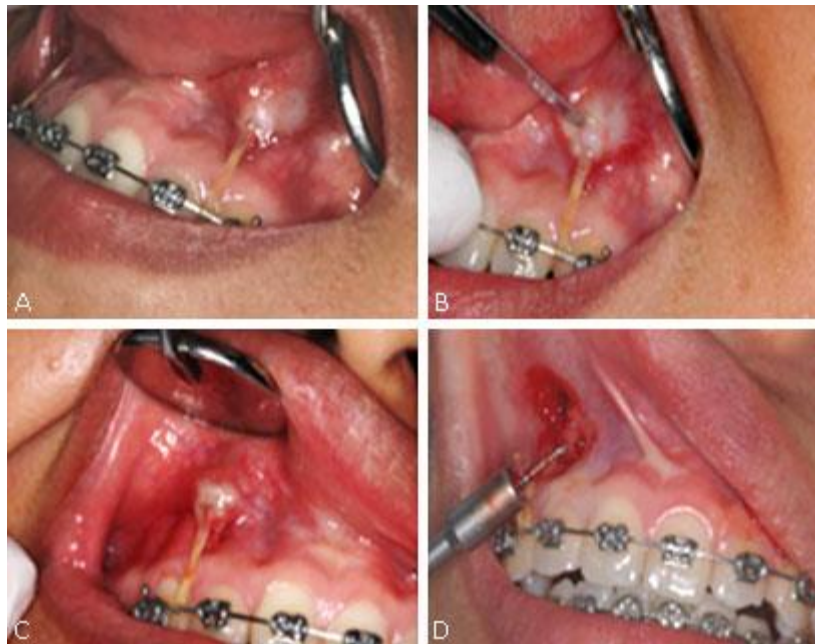

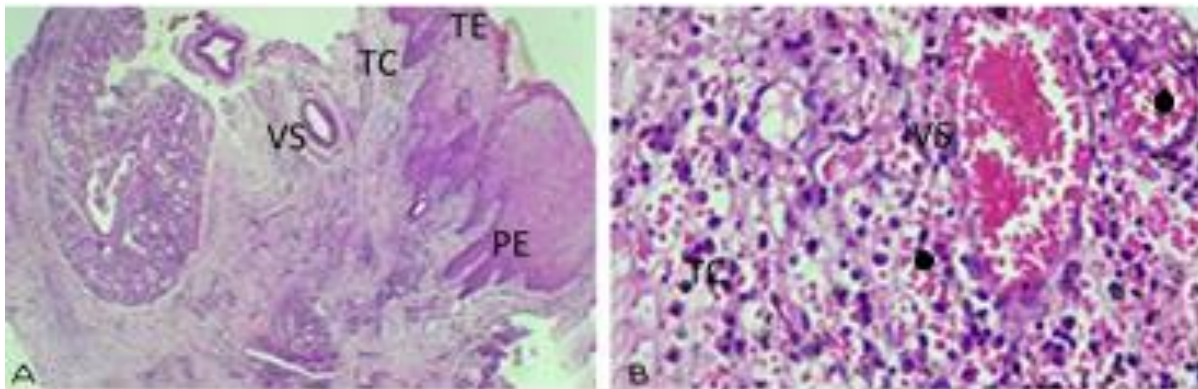
Fig. 1 - Evaluación clínica de la paciente. **A, B** - Mucosa oral con signos de inflamación asociada a dispositivos de anclaje temporal | **C, D** - Remoción quirúrgica de los minitornillos de ortodoncia.



Para manejar una posible infección se indicó medicación antibiótica: amoxicilina de 500 mg cada 8 horas por 7 días.

Para un diagnóstico más profundo, partiendo que este fue clínico, se realizó el estudio histopatológico, el cual refleja los siguientes aspectos: mucosa oral compuesta por un epitelio con hiperplasia pseudoepiteliomatosa con focos de paraqueratosis asociados a clavos interpapilares profundos (Fig. 2A). Además, el corion presenta vasos capilares dilatados, edema e infiltrado mixto con predominio polimorfonuclear y no se reconocen procesos granulomatosos ni malignidad en las muestras examinadas (Fig. 2B).

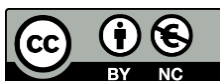El resultado diagnóstico fue mucosa oral con hiperplasia pseudoepiteliomatosa, asociada a inflamación aguda.



TE: Tejido epitelial | TC: tejido conectivo | PE: prolongaciones epiteliales | VS: vaso sanguíneo.

Fig. 2 - Secciones fotográficas del tejido gingival teñido con hematoxilina-eosina en paciente con mucositis periimplantaria asociada a dispositivos de anclaje temporal. **A** - Epitelio con hiperplasia pseudoepiteliomatosa asociado a prolongaciones epiteliales. | **B** - Abundante infiltrado polimorfonuclear (punto negro) y vasos sanguíneos dilatados.

A los cuatro meses posteriores a la consulta se realizó el control, en el que se observó la mucosa sana y con buena cicatrización (Fig. 3).



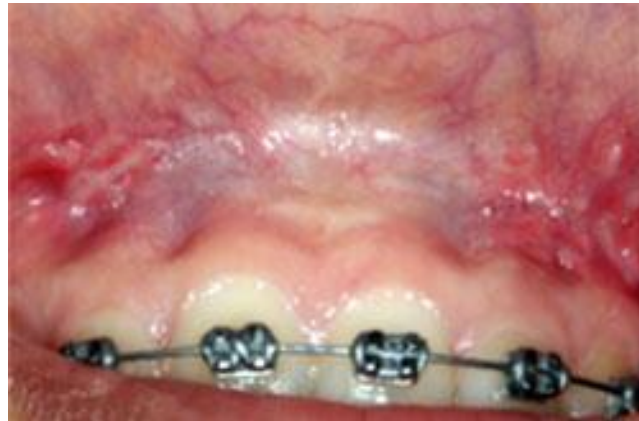

Fig. 3 - Imágenes clínicas de posoperatorio luego de cuatro meses.

DISCUSIÓN

El anclaje se define como la resistencia a movimientos indeseados de los dientes durante el tratamiento ortodóntico.⁽⁷⁾ Los minitornillos son uno de los métodos más utilizados para proveer anclaje absoluto. Estos pueden ser clasificados como exitosos cuando permanecen funcionalmente estables en el hueso hasta el final del tratamiento o hasta su remoción, y fracasan cuando presentan movilidad durante el tratamiento ortodóntico.⁽⁸⁾

Según lo reportado anteriormente, la estabilidad de los minitornillos puede estar influenciada por el sitio de inserción en la mucosa.^(5,9) *Cheng* y otros⁽¹⁰⁾ reportaron que la inserción de los minitornillos en tejido no queratinizado algunas veces es motivo de fracaso y que, al estar cubiertos de mucosa móvil, los pacientes son más susceptibles a desarrollar incomodidad y dolor. Hallazgos similares fueron encontrados en un estudio realizado por *Chaddad* y otros,⁽¹¹⁾ en el que evaluaron la influencia que tienen las características de la superficie gingival de inserción en la supervivencia de los minitornillos. Encontraron que los 11 minitornillos ubicados en la encía adherida no presentaron fallas, mientras que cuando estos se encontraban en mucosa móvil, uno de cada cinco tornillos presentó deficiencias. *Lai* y *Chen*⁽¹²⁾ también concluyeron que la tasa de éxito es mayor si se ubican en encía adherida y no en mucosa móvil.

Lo anteriormente reportado guarda similitudes con las características de este caso, en el que minitornillos de ortodoncia se encontraban en mucosa no queratinizada del maxilar superior, específicamente entre el incisivo lateral y el canino, generando en el paciente mayor susceptibilidad a la irritación e infección y posteriormente al fracaso.



Por otro lado, la inflamación del tejido periimplantar es capaz de progresar y afectar el hueso alrededor del implante, provocando la movilidad de los minitornillos durante la carga ortodóntica. Esto se manifiesta como una erosión progresiva del hueso y lleva a la posibilidad de la pérdida del implante.^(7,13)

Sin embargo, teniendo en cuenta el poco tiempo que estos permanecen en boca, algunos estudios concluyen que la higiene oral deficiente no tiene relación con la falla de los minitornillos por ortodoncia.⁽¹³⁾ En estudios realizados por *Tortamano* y otros⁽¹⁴⁾ y *Apel* y otros⁽¹⁵⁾, no evidencian diferencias significativas en la detección de microorganismos en los minitornillos con y sin estabilidad, haciendo la contaminación bacteriana un factor no determinante, lo que pudiera significar que la progresión lenta de la periimplantitis no sea un determinante para el éxito o el fracaso. Estos resultados se obtuvieron probablemente porque las técnicas utilizados para la medición no reflejaban de manera adecuada la higiene del paciente con aparatos de ortodoncia.⁽¹³⁾

En este reporte la higiene oral es un factor determinante para la estabilidad del anclaje ortodóntico, por cuanto se observó en la paciente una higiene oral deficiente y el tejido periimplantar con signos de inflamación.

Cuando el minitornillo pierde su capacidad de anclaje, las opciones de tratamiento son reinsertarlo o cambiar el plan de tratamiento.⁽⁴⁾ El tratamiento realizado en este caso fue la remoción de los minitornillos de ortodoncia con el fin de evitar que la progresión del daño hacia el tejido periodontal fuera irreversible. Se obtuvieron buenos resultados en la cicatrización en los sitios de remoción de los minitornillos de ortodoncia.

CONCLUSIONES

La remoción quirúrgica de los minitornillos como mecanismo de anclaje temporal resulta ser una buena opción de tratamiento para la mucositis periimplantaria, ya que elimina la inflamación y evita la progresión del daño a los tejidos duros.

REFERENCIAS BIBLIOGRÁFICAS

1. Andruccioli MCD, Matsumoto MAN, Saraiva MCP, Feres M, Figueiredo LC de, Sorgi CA, *et al.* Successful and failed mini-implants: microbiological evaluation and quantification of bacterial endotoxin. *J Appl Oral Sci.* 2018;26: e20170631. DOI: [10.1590/1678-7757-2017-063](https://doi.org/10.1590/1678-7757-2017-063)
2. Yanaguizawa MS, Suzuki SS, Martinez EF, Suzuki H, Pelegrin MCJ, Garcez AS. Effects of Low-Level



Este es un artículo en Acceso Abierto distribuido según los términos de la Licencia *Creative Commons* Atribución- No Comercial 4.0 que permite el uso, distribución y reproducción no comerciales y sin restricciones en cualquier medio, siempre que sea debidamente citada la fuente primaria de publicación.

<http://www.revestomatologia.sld.cu/index.php/est/article/view/3136>

- Laser Therapy in Orthodontic Patients on Immediate Inflammatory Response After Mini-Implants Insertion: A Preliminary Report. *Surg de láser fotomed.* 2017;35(1):57-63. PMID: [27813716](#)
3. Alharbi F, Almuzian M, Bearn D. Miniscrews failure rate in orthodontics: systematic review and meta-analysis. *Eur. J. Orthod.* 2018;40(5):519-30. PMID: [29315365](#)
 4. Uesugi S, Kokai S, Kanno Z, Ono T. Prognosis of primary and secondary insertions of orthodontic miniscrews: What we have learned from 500 implants. *Am J Orthod Dentofac.* 2017;152(2):224-31. PMID: [28760284](#)
 5. Uesugi S, Kokai S, Kanno Z, Ono T. Stability of secondarily inserted orthodontic miniscrews after failure of the primary insertion for maxillary anchorage: Maxillary buccal area vs midpalatal suture area. *Am J Orthod Dentofac.* 2018;153(1):54-60. PMID: [29287652](#)
 6. Salvi GE, Cosgarea R, Sculean A. Prevalence and Mechanisms of Peri-implant Diseases. *J Dent Res.* 2017;96(1):31-7. PMID: [27680028](#)
 7. Garg K, Gupta M. Assessment of stability of orthodontic mini-implants under orthodontic loading: A computed tomography study. *Indian J Dent Res.* 2015;26(3):237. PMID: [26275187](#)
 8. Azeem M, Haq AU, Awaisi ZH, Saleem MM, Tahir MW, Liaquat A. Failure rates of miniscrews inserted in the maxillary tuberosity. *Dental Press J Orthod.* 2019;24(5):46-51. PMID: [31721946](#)
 9. Aly SA, Alyan D, Fayed MS, Alhammadi MS, Mostafa YA. Success rates and factors associated with failure of temporary anchorage devices: A prospective clinical trial. *J Invest Clin Dent.* 2018;9(3):e12331. PMID: [29512336](#)
 10. Cheng SJ, Tseng IY, Lee JJ, Kok SH. A Prospective Study of the Risk Factors Associated with Failure of Mini-implants Used for Orthodontic Anchorage. *Int J Oral Max Impl.* 2004;19(1):100-6. PMID: [14982362](#)
 11. Chaddad K, Ferreira AndréFH, Geurs N, Reddy MS. Influence of Surface Characteristics on Survival Rates of Mini-Implants. *Angle Orthod.* 2008 [acceso: 02/04/2020]; 78(1):107-13. Disponible en: <https://meridian.allenpress.com/angle-orthodontist/article/78/1/107/58672/Influence-of-Surface-Characteristics-on-Survival>
 12. Lai T-T, Chen M-H. Factors affecting the clinical success of orthodontic anchorage: Experience with 266 temporary anchorage devices. *J. Dent Sci.* 2014 [acceso: 02/04/2020]; 9(1):49-55. Disponible en: <https://www.sciencedirect.com/science/article/pii/S1991790213000317>
 13. Jing Z, Wu Y, Jiang W, Zhao L, Jing D, Zhang N, *et al.* Factors Affecting the Clinical Success Rate of Miniscrew Implants for Orthodontic Treatment. *Int J Oral Maxillofac Implants.* 2016;31(4):835-41. PMID: [27447150](#)
 14. Tortamano A, Dominguez GC, Haddad ACSS, Nunes FD, Nacao M, Morea C. Periodontopathogens around the surface of mini-implants removed from orthodontic patients. *Angle Orthod.* 2012;82(4):591-5. PMID: [22839769](#)
 15. Apel S, Apel C, Morea C, Tortamano A, Dominguez GC, Conrads G. Microflora associated with successful and failed orthodontic mini-implants. *Clin. Oral Implants Res.* 2009;20(11):1186-90. PMID: [19719743](#)

CONFLICTO DE INTERESES

Los autores declaran que no existen conflicto de intereses.



Este es un artículo en Acceso Abierto distribuido según los términos de la Licencia *Creative Commons* Atribución- No Comercial 4.0 que permite el uso, distribución y reproducción no comerciales y sin restricciones en cualquier medio, siempre que sea debidamente citada la fuente primaria de publicación.

<http://www.revestomatologia.sld.cu/index.php/est/article/view/3136>

CONTRIBUCIONES DE LOS AUTORES

Antonio Díaz Caballero: Atención al paciente, toma de fotografías, seguimiento del caso y revisión final del manuscrito.

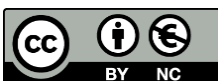Dayanna Almanza Moreno: Escritura de la introducción, caso clínico, discusión y conclusiones del manuscrito.

Ariana Lozada Martínez: Escritura de introducción, caso clínico, discusión y conclusiones del manuscrito.

Recibido: 17/12/2019

Aceptado: 26/08/2020

Publicado: 30/09/2021



Este es un artículo en Acceso Abierto distribuido según los términos de la Licencia *Creative Commons* Atribución- No Comercial 4.0 que permite el uso, distribución y reproducción no comerciales y sin restricciones en cualquier medio, siempre que sea debidamente citada la fuente primaria de publicación.

<http://www.revestomatologia.sld.cu/index.php/est/article/view/3136>