

PRESENTACIÓN DE CASO

Las esponjas con nanopartículas de plata coloidal ayudan a restaurar hueso perdido en lesiones endoperiodontales

Sponges with colloidal silver nanoparticles help restore bone lost in endo-periodontal injuries

Fabio Andrés Jiménez Castellanos¹  **RESUMEN**

Introducción: Las lesiones endoperiodontales pueden conducir a la formación de defectos intraóseos severos en el periodonto; lo que puede propiciar la pérdida dental.

Objetivo: Demostrar que la terapia periodontal quirúrgica con la ayuda de esponjas de gelatina, con nanopartículas de plata coloidal, restaura el tejido óseo perdido en las lesiones endoperiodontales.

Presentación de caso: Paciente de 55 años, género masculino, sin alteraciones sistémicas, diagnosticado con lesión endoperiodontal grado 3 en pacientes con periodontitis. Fue tratado primero con conductos y luego con la cirugía periodontal combinada con esponjas de gelatina, que contienen nanopartículas de plata coloidal, y se colocaron rellenando el defecto óseo de 2 paredes que involucraba > 80 % de la longitud radicular, con 24 meses de seguimiento radiográfico y clínico.

Conclusiones: En base al reporte de caso, la terapia periodontal quirúrgica y el relleno de defectos óseos con esponjas de gelatina, que contienen nanopartículas de plata coloidal, fueron suficientes para restaurar el hueso perdido en un seguimiento de 24 meses. Sin embargo, se necesitan estudios adicionales con el propósito de evaluar el beneficio clínico de este material para el tratamiento de defectos intraóseos.

Palabras clave: esponja de gelatina absorbible; regeneración tisular guiada; pérdida de hueso periodontal; medicina regenerativa.

ABSTRACT

Introduction: Endo-periodontal lesions can lead to the formation of severe intraosseous defects in the periodontium; which can lead to tooth loss.

Objective: Demonstrate that surgical periodontal therapy with the help of gelatin sponges, with colloidal silver nanoparticles, restores bone tissue lost in endo-periodontal lesions.

Case presentation: 55-year-old male patient without systemic alterations, diagnosed with grade 3 endo-periodontal lesion in patients with periodontitis. It was treated first with ducts and then with periodontal surgery combined with gelatin sponges, which contain colloidal silver nanoparticles, and were placed filling the 2-wall bone defect involving > 80% of the root length, with 24 months of radiographic and clinical follow-up.

Conclusions: Based on the case report, surgical periodontal therapy and filling of bone defects with gelatin sponges, which contain colloidal silver nanoparticles, were sufficient to restore the lost bone at a 24-month follow-up. However, further studies are needed to assess the clinical benefit of this material for the treatment of intraosseous defects.

Key words: absorbable gelatin sponge; guided tissue regeneration; periodontal bone loss; regenerative medicine.

INTRODUCCIÓN

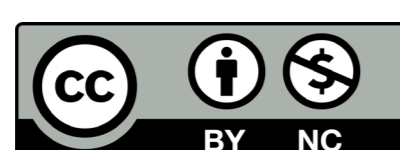
Las lesiones endoperiodontales son condiciones clínicas que afectan tanto a la pulpa como a los tejidos periodontales. Se clasifican como agudas o crónicas. Los factores etiológicos asociados incluyen patógenos vivos y muertos, y otros factores contribuyentes. Las regiones afectadas comprenden los túbulos dentinarios, los conductos accesorios, los canales laterales y el agujero apical. Los signos y síntomas más comunes de las lesiones endoperiodontales son las bolsas periodontales profundas en la cercanía del ápice de la raíz, una respuesta negativa o alterada en las pruebas de vitalidad pulpar, la reabsorción ósea en las áreas de la raíz y la furca, el dolor o sensibilidad espontáneos a la palpación y percusión, el exudado purulento, la movilidad dental, la fístula supurante y los cambios en el color de la corona y/o encías. El sistema de clasificación más utilizado en las consultas odontológicas en los últi-

mos años fue publicado en 1972 por Simon y otros.⁽¹⁾ Sin embargo, este sistema ha sido criticado porque las categorías se basan en la fuente primaria de infección (conducto radicular o bolsa periodontal), ya que en la mayoría de los casos no se dispone de una historia completa. Por lo tanto, se propuso una clasificación simplificada basada en el estado actual de la enfermedad y el pronóstico del diente afectado.⁽²⁾

El manejo de las lesiones endoperiodontales in-

Recibido: 07/11/2020
Aceptado: 31/03/2022

¹Universidad "Antonio Nariño", Facultad de Odontología, Posgrado en Periodoncia, Bogotá D.C., Colombia.



Este es un artículo en Acceso Abierto distribuido según los términos de la [Licencia Creative Commons Atribución- No Comercial 4.0](https://creativecommons.org/licenses/by-nc/4.0/) que permite el uso, distribución y reproducción no comerciales y sin restricciones en cualquier medio, siempre que sea debidamente citada la fuente primaria de publicación. <http://www.revstomatologia.sld.cu/index.php/est/article/view/3589>

volucra el tratamiento endodóntico y periodontal. Este procedimiento incluye la evaluación del pronóstico preoperatorio. Se debe orientar desde enfoques conservadores como el tratamiento de conductos combinado con terapia periodontal básica, que debe pasar por un procedimiento quirúrgico, con o sin regeneración periodontal (RP), hasta la extracción del diente.⁽³⁾

Dada la amplia gama de tratamientos, el objetivo de este reporte de caso es demostrar que la terapia periodontal quirúrgica con la ayuda de esponjas de gelatina, que contienen nanopartículas de plata coloidal, restaura el hueso perdido en lesiones endoperiodontales.

PRESENTACIÓN DE CASO

Paciente masculino de 55 años, sin alteraciones sistémicas. En febrero de 2017 se realizó el raspaje y alisado radicular. El paciente no volvió hasta después de 11 meses para reevaluación periodontal y presentó inflamación sin dolor en la región inferior derecha. El examen clínico mostró una secreción purulenta en el surco gingival del diente 44. El sondaje periodontal, en el área vestibular, indicó una bolsa periodontal de 13 mm en la cara media y 5 mm en las caras mesial y distal de este diente. Sin embargo, no se observó movilidad dental, trauma oclusal, ni bolsas periodontales en la cara lingual de este diente.

Se tomó radiografía periapical que evidenció una pérdida ósea vertical de > 80 % en las caras mesial y distal. Los resultados de la prueba de sensibilidad indicaron que el diente no respondía a la estimulación con frío.

Se remitió al paciente al servicio de endodoncia, donde se confirmó que el diente no estaba vivo, y se recomendó cirugía exploratoria para descartar fractura radicular. La cirugía exploratoria descartó fractura o fisura de la raíz, pero evidenció depósitos de placa calcificados y tejido granulomatoso. Por lo tanto, se reposicionó el colgajo y se suturó.

La lesión periodontal en el diente 44 fue diagnosticada como lesión endoperiodontal de grado 3 en pacientes con periodontitis, catalogados según Herrera y otros.⁽²⁾ El pronóstico se clasificó como clase D, según Samet y otros,⁽⁴⁾ con pérdida ósea > 80 %, necrosis pulpar y alta probabilidad de perder el diente afectado. Sin embargo, el equipo quirúrgico junto con el paciente decidió tratar de mantener el diente. Se consideró el grado de cooperación del paciente y las siguientes características clínicas: la adecuada altura del hueso crestal en los dientes adyacentes, la ausencia de movilidad dentaria y las bolsas periodontales en la cara lingual.

El tratamiento de conducto se realizó en febrero de 2018 (fig. 1). A los 8 días continuaba con secreción purulenta en surco gingival y al realizar el sondaje periodontal se percibió biopelícula subgingival.

the gingival sulcus and a periodontal probe checked a subgingival biofilm eight days after the intervention.

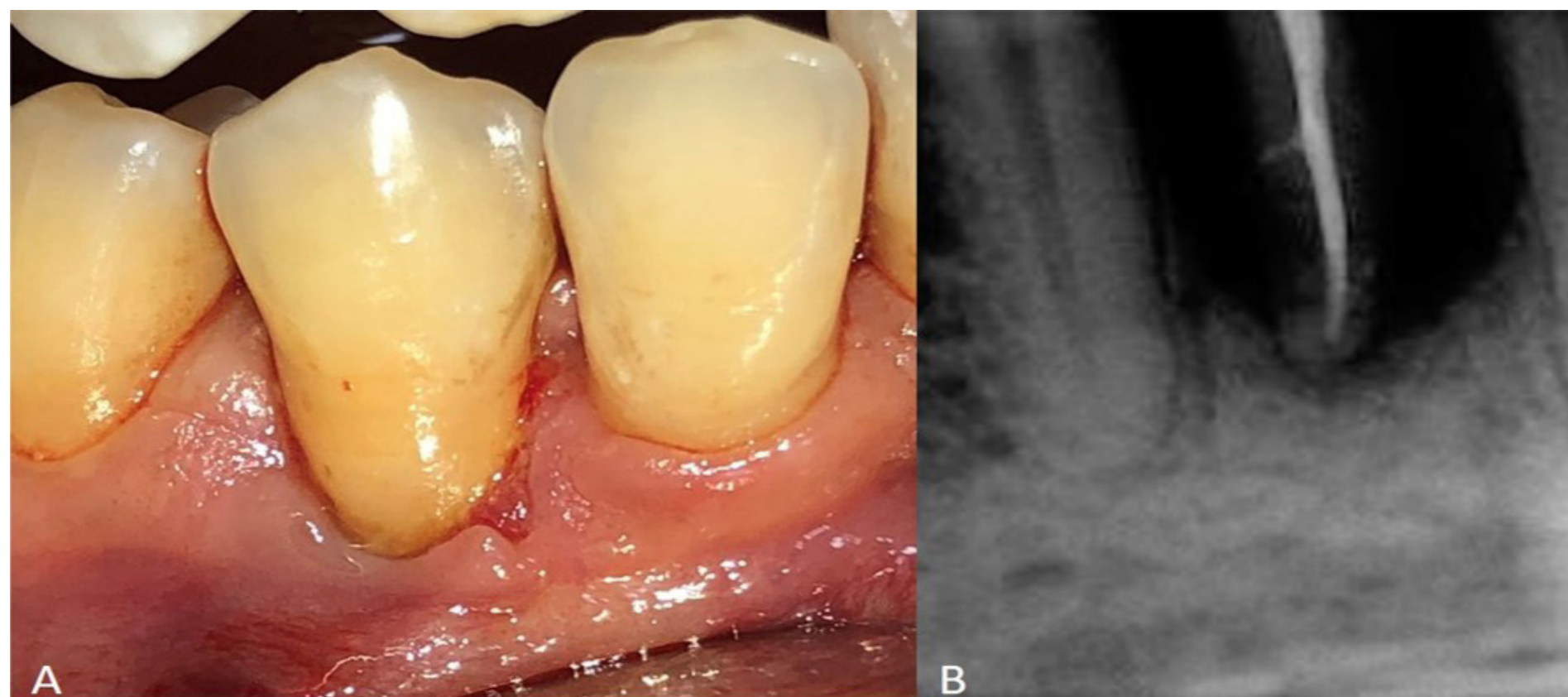


Fig. 1 - A. Aspecto inicial, B. Tratamiento de conductos.

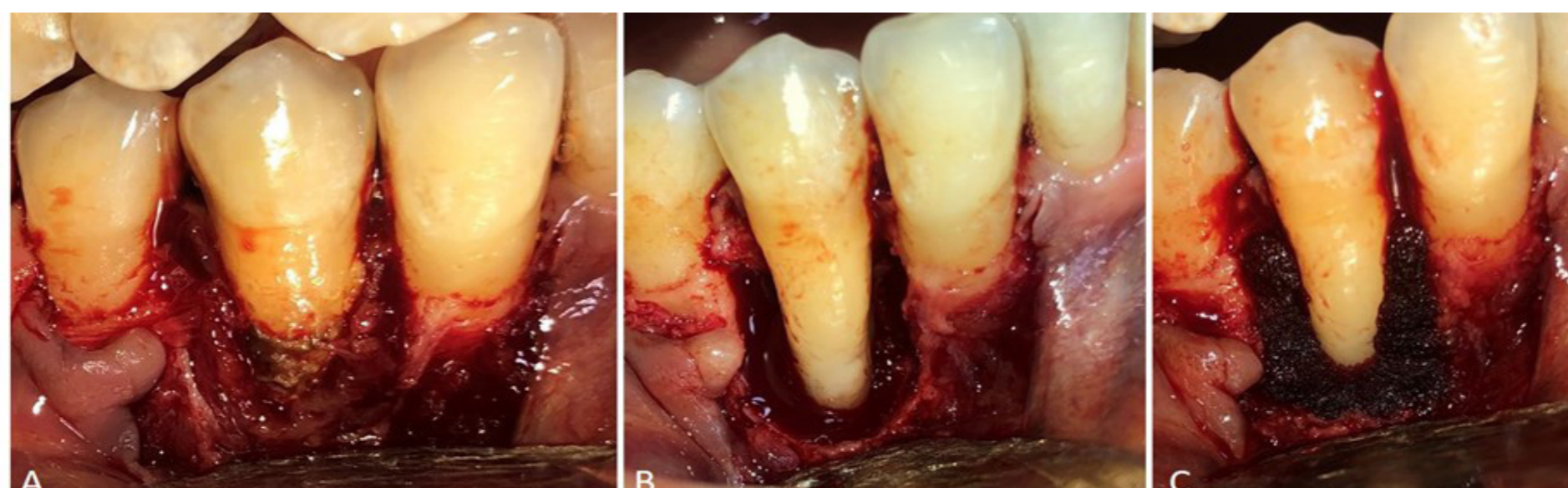


Fig. 2 - A. Raspaje a campo abierto, B. Defecto intraóseo, C. Colocación de esponjas hemostáticas con nanopartículas de plata coloidal en el defecto intraóseo.

Por lo tanto, se realizó el raspaje a campo abierto en la zona, retirando todo el tejido granulomatoso con ultrasonido y curetas. Al terminar se evidencia defecto óseo > 80 %. Se prueba movilidad con dos instrumentos romas y no la presenta. Se decide continuar y se posicionan esponjas hemostáticas, que rellenan el defecto óseo y así estabilizan el coágulo sanguíneo (fig. 2). Por último, se reposiciona colgajo y se sutura.

Se envía amoxicilina, 24 cápsulas de 500 mg, tomar 1 cada 8 horas por 8 días. Se realiza control clínico 8 días después y luego se mantiene en controles cada 3 meses. Se toman Rx a los 3 meses, a los 9 meses y así se encuentra 24 meses después al análisis clínico y radiográfico. (Fig. 3)

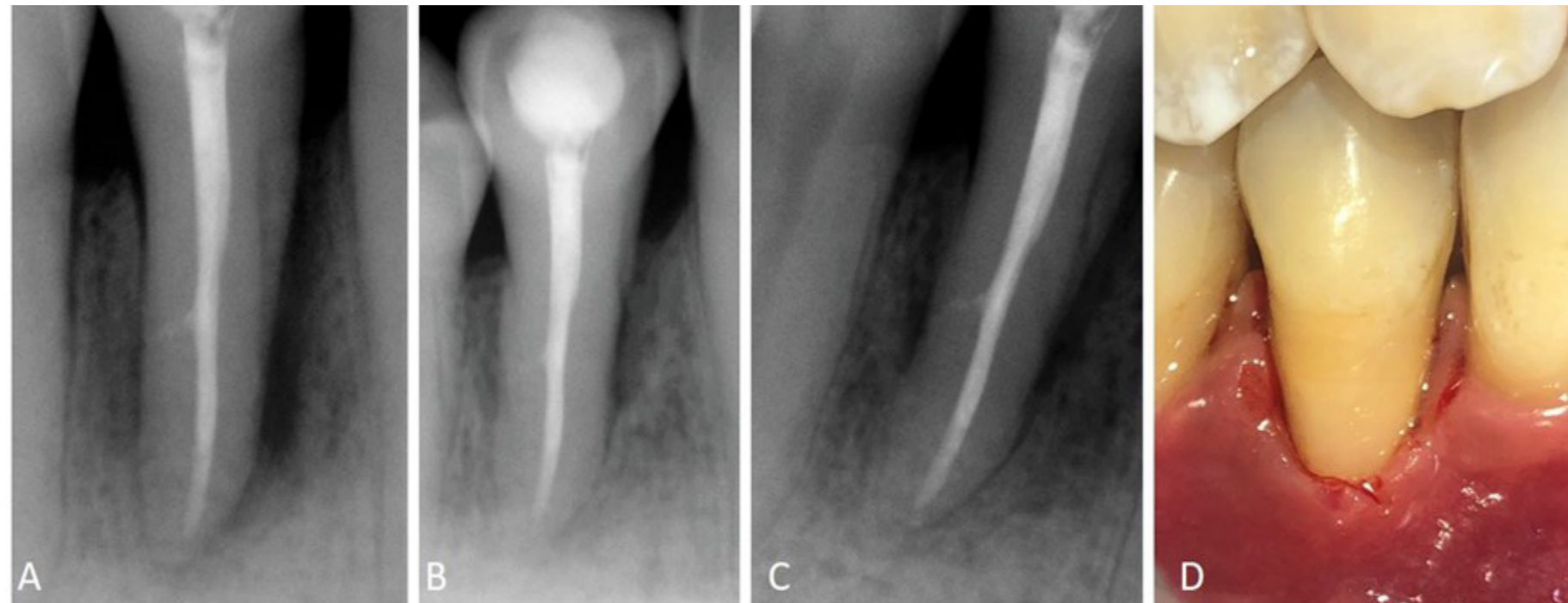


Fig. 3 - A. Control radiográfico después de 3 meses, **B.** Después de 9 meses, **C.** Después de 24 meses, **D.** Aspecto clínico después de 24 meses.

Donde se observa recuperación del tejido óseo radiográfico > 70 % no hay bolsas periodontales. Se obtuvo una reducción de profundidad de sondaje, ya que de 13 mm en punto medio pasamos a 3 mm y de 5 mm en mesial y distal pasamos a 2 mm. La ganancia de inserción clínica en punto medio fue de 10 mm y sigue sin presentar movilidad dental.

DISCUSIÓN

El tratamiento común de dientes con pronóstico clase D, como en nuestro paciente diagnosticado con lesión endoperiodontal de grado 3, en pacientes con periodontitis, que presentan una pérdida ósea vertical > 80 % en las caras mesial y distal, es la exodoncia y la colocación de implantes.⁽⁵⁾ Sin embargo, esta estrategia ha aumentado el número de tratamientos radicales y ha disminuido los enfoques conservadores.⁽⁶⁾ En nuestro paciente se utilizó un abordaje conservador y se retuvo el diente afectado.

El tratamiento de las lesiones periodontales depende de un diagnóstico oportuno y certero. El enfoque inicial implica la desinfección del conducto radicular y la terapia periodontal. No obstante, el tratamiento de conducto puede llegar a promover por sí solo la RP al mejorar todos los parámetros clínicos unas semanas después del procedimiento. Por lo tanto, la terapia periodontal con o sin cirugía se recomienda solo después de evaluar los resultados del tratamiento endodóntico.⁽²⁾

La enfermedad periodontal puede causar una pérdida total de los tejidos circundantes y dañar la pulpa. En tales casos, la desinfección del conducto radicular no logra una RP completa y se recomienda la terapia periodontal.⁽⁷⁾ En nuestro paciente, la cirugía se realizó porque la periodontitis dañó la pulpa y la infección continuó 8 días después del tratamiento del conducto radicular, con secreción purulenta en el surco gingival y cálculo subgingival cerca del foramen apical.

Las lesiones periodontales conducen a la formación de defectos intraóseos en el periodonto. Por lo tanto, el diseño del colgajo es vital para el correcto tratamiento y puede variar según el defecto. Cortellini y Tonneti⁽⁸⁾ recomiendan utilizar un colgajo grande en los casos en que el defecto afecte a las tres cuartas partes del tejido dentario para una mejor visualización, lo que concuerda con nuestros resultados, con pérdida ósea > 80 %. Ambos autores también encontraron una correlación positiva entre el éxito de la RP y el número de paredes óseas. Un factor que mejoró el pronóstico del tratamiento quirúrgico fue la presencia de dos paredes remanentes formadas por el hueso crestal en la cara mesial del diente 45, la cara distal del diente 43 y la cara lingual de estos dientes.

Los defectos intraóseos se pueden tratar con varios enfoques, incluida la cirugía sola y la regeneración tisular guiada (RTG) con membranas de barrera, injertos óseos, proteínas derivadas del esmalte y fibrina rica en plaquetas. La RTG produce resultados favorables al evitar la migración de células epiteliales al área afectada, y los injertos óseos estimulan vías relacionadas con la osteoinducción y la osteoconducción. El consenso sobre el RTG de defectos intraóseos corroboró la efectividad clínica de diferentes tipos de tratamiento. Además, el desbridamiento quirúrgico solo produjo una mejoría clínica significativa.^(8,9)

En el presente caso se realizó cirugía y, dado que el paciente no podía afrontar los costos de los materiales regenerativos, se utilizaron esponjas de gelatina que contenían nanopartículas de plata coloidal para rellenar

los defectos intraóseos en las caras mesial y distal de los dientes afectados. Este material se distribuye homogéneamente por todo el tejido, promueve una hemostasia rápida, estabiliza los coágulos sanguíneos y previene infecciones debido a su actividad antimicrobiana a largo plazo.^(10,11,12) Además, los hidrogeles se utilizan en odontología para prevenir las complicaciones de la extracción dental.⁽¹³⁾ Liao y otros⁽¹⁴⁾ utilizaron este material como relleno del espacio entre la tabla vestibular y el implante dental al momento de realizar implantes posodoncia. Luego de 4 semanas, observaron que el tratamiento mejoraba la hemostasia, la estabilidad de los tejidos blandos y prevenía infecciones.

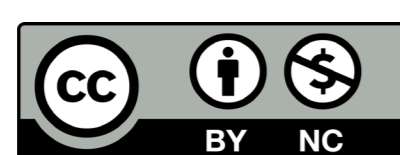
Un estudio en animales infectados con *Staphylococcus aureus* investigó la repercusión sobre los defectos óseos y descubrió que el tratamiento con esponjas de gelatina, que contenían nanopartículas de plata coloidal, reducía el recuento bacteriano y las citoquinas proinflamatorias como la interleuquina-6 y el factor de necrosis tumoral- α . Además, las esponjas de gelatina, continentes de nanopartículas de plata coloidal, redujeron significativamente las infecciones en los defectos craneales y aceleraron la cicatrización ósea en comparación con las esponjas hemostáticas sin nanopartículas de plata.⁽¹⁵⁾ Sin embargo, ningún estudio evaluó el efecto de este tipo de esponjas hemostáticas, sobre la regeneración tisular guiada espontánea en defectos intraóseos, ni comparó este tratamiento con otras técnicas regenerativas. El enfoque adoptado en el presente estudio propició una mejora clínica y radiográfica significativa; que disminuyó el costo de los materiales de la RTG.

CONCLUSIONES

En este reporte de caso se demostró la importancia de no descartar el tratamiento conservador en dientes con pronóstico malo; diagnosticados con lesión endoperiodontal de grado 3 en pacientes con periodontitis. El enfoque fue conservador con un protocolo que implicó la exclusión de factores etiológicos asociados. Se realizó la desinfección exhaustiva del conducto radicular, la evaluación del potencial de regeneración periodontal de los defectos intraóseos y esponjas de gelatina, que contenían nanopartículas de plata coloidal, para estabilizar el coágulo y esterilizar el tejido. El procedimiento anteriormente expuesto posibilitó una marcada mejoría clínica y radiográfica después de 24 meses de seguimiento. Sin embargo, se necesita evidencia científica adicional para respaldar el uso de esta terapia.

REFERENCIAS BIBLIOGRÁFICAS

- Simon J, Glick D, Frank A. The relationship of endodontic-periodontic lesions. *J Periodontol*. 1972;43(4):202-8. DOI: [10.1902/jop.1972.43.4.202](https://doi.org/10.1902/jop.1972.43.4.202)
- Herrera D, Valdes B, Alonso B, Feres M. Acute periodontal lesions (periodontal abscesses and necrotizing periodontal diseases) and endo-periodontal lesions. *J Clin Periodontol*. 2018;45(20):78-94. DOI: [full/10.1111/jcpe.12941](https://doi.org/10.1111/jcpe.12941)
- Cortellini P, Stalpers G, Mollo A, Tonetti M. Periodontal regeneration versus extraction and prosthetic replacement of teeth severely compromised by attachment loss to the apex: 5-year results of an ongoing randomized clinical trial. *J Clin Periodontol*. 2011;38(10):915-24. DOI: [abs/10.1111/j.1600-051X.2011.01768.x](https://doi.org/10.1111/j.1600-051X.2011.01768.x)
- Samet N, Jotkowitz A. Classification and prognosis evaluation of individual teeth--a comprehensive approach. *Quintessence Int*. 2009 [access 10/07/2020];40(5):377-87. Available from: <https://qi.quintessenz.de/index.php?doc=abstract&abstractID=15287/>
- Betancourt P, Elgueta R, Fuentes R. Treatment of the endo-periodontal lesion using leukocyte- platelet- rich fibrin. A case report. *Colombia médica*. 2017 [access 11/07/2020];48(4):204-7. Available from: <https://colombiamedica.univalle.edu.co/index.php/comedical/article/view/2140>
- Fan X, Xu X, Yu S, Liu P, Chen C, Pan Y, et al. Prognostic Factors of Grade 2-3 Endo-Periodontal Lesions Treated Nonsurgically in Patients with Periodontitis: A Retrospective Case-Control Study. *Biomed Res Int*. 2020 [access 11/07/2020];2020:1-9. Available from: <https://www.hindawi.com/journals/bmri/2020/1592910/>
- Duque T, Prado M, Herrera D, Gomes B. Periodontal and endodontic infectious/inflammatory profile in primary periodontal lesions with secondary endodontic involvement after a calcium hydroxide-based intracanal medication. *Clin Oral Investig*. 2018 [access 12/07/2020];23(1):53-63. Available from: <https://link.springer.com/article/10.1007/s00784-018-2401-6>
- Cortellini P, Tonetti M. Clinical concepts for regenerative therapy in intrabony defects. *Periodontol 2000*. 2015;68(1):282-307. DOI: [abs/10.1111/prd.12048](https://doi.org/10.1111/prd.12048)
- Reynolds M, Kao R, Camargo P, Caton J, Clem D, Fiorellini J, et al. Periodontal regeneration - intrabony defects: a consensus report from the AAP Regeneration Workshop. *J Periodontol*. 2015;86(2):105-7. DOI: [10.1902/jop.2015.140378](https://doi.org/10.1902/jop.2015.140378)
- Wang X, Guo J, Zhang Q, Zhu S, Liu L, Jiang X, et al. Gelatin sponge functionalized with gold/silver clusters for antibacterial application. *Nanotechnology*. 2020 [access 12/07/2020];31(13):134004. Available from: <https://iopscience.iop.org/article/10.1088/1361-6528/ab59eb>
- Monteiro D, Gorup L, Silva S, Negri M, Camargo E, Oliveira R, et al. Silver colloidal nanoparticles: antifungal effect against adhered cells and biofilms of *Candida albicans* and *Candida glabrata*. *Biofouling*. 2011;27(7):711-9. DOI: [10.1080/08927014.2011.599101](https://doi.org/10.1080/08927014.2011.599101)
- Jena P, Mohanty S, Mallick R, Jacob B, Sonawane A. Toxicity and antibacterial assessment of chitosan-coated silver nanoparticles on human pathogens and macrophage cells. *Int J Nanomedicine*. 2012 [access 12/07/2020];7:1805-18 Available from: <https://www.dovepress.com/toxicity-and-antibacterial-assessment-of-chitosan-coated-silver-nanopa-peer-reviewed-article-IJN>
- Hassan O, Abd E, Fouda A, Hassan O, Abd E. Evaluation of the role of Gelatamp in comparison with Gelatine sponge on postoperative complications following odontectomy of impacted mandibular third molar. *Egypt Dent J*. 2011 [access 13/07/2020];57:3653-9. Available from: https://www.researchgate.net/profile/Atef_Fouda/publication/235982616_Evaluation_of_the_role_of_Gelatamp_in_comparison_with_Gelatine_sponge_on_postoperative_complications_following_odontectomy_of_impacted_mandibular_third_molar/links/0deec5152e39030fc8000000/Evaluation-of-the-role-of-Gelatamp-in-comparison-with-Gelatine-sponge-on-postoperative-complications-following-odontectomy-of-impacted-mandibular-third-molar.pdf
- Liao R, Wang R, Liu M. Clinical application of Gelatamp colloidal silver gelatin sponge in anterior early-implanting site. *Chinese J Oral Implantol*. 2012 [access 13/07/2020];17:34-7. Available from: https://en.cnki.com.cn/Article_en/CJFDTOTAL-KQZZ201201010.htm
- Dong Y, Liu W, Lei Y, Wu T, Zhang S, Guo Y, et al. Effect of gelatin sponge with colloid silver on bone healing in infected cranial defects. *Mater Sci Eng C Mater Biol Appl*. 2017 [access 14/07/2020];70:371-7. Available from: <https://www.sciencedirect.com/science/article/abs/pii/S0928493116311900?via%3Dihub>



CASE PRESENTATION

Sponges with colloidal silver nanoparticles help restore bone lost in endo-periodontal injuries

Las esponjas con nanopartículas de plata coloidal ayudan a restaurar hueso perdido en lesiones endoperiodontales

Fabio Andrés Jiménez Castellanos¹  **ABSTRACT**

Introduction: Endo-periodontal lesions can lead to the formation of severe intraosseous defects in the periodontium; which can lead to tooth loss.

Objective: Demonstrate that surgical periodontal therapy with the help of gelatin sponges, with colloidal silver nanoparticles, restores bone tissue lost in endo-periodontal lesions.

Case presentation: 55-year-old male patient without systemic alterations, diagnosed with grade 3 endo-periodontal lesion in patients with periodontitis. It was treated first with ducts and then with periodontal surgery combined with gelatin sponges, which contain colloidal silver nanoparticles, and were placed filling the 2-wall bone defect involving > 80% of the root length, with 24 months of radiographic and clinical follow-up.

Conclusions: Based on the case report, surgical periodontal therapy and filling of bone defects with gelatin sponges, which contain colloidal silver nanoparticles, were sufficient to restore the lost bone at a 24-month follow-up. However, further studies are needed to assess the clinical benefit of this material for the treatment of intraosseous defects.

Key words: absorbable gelatin sponge; guided tissue regeneration; periodontal bone loss; regenerative medicine.

RESUMEN

Introducción: Las lesiones endoperiodontales pueden conducir a la formación de defectos intraóseos severos en el periodonto; lo que puede propiciar la pérdida dental.

Objetivo: Demostrar que la terapia periodontal quirúrgica con la ayuda de esponjas de gelatina, con nanopartículas de plata coloidal, restaura el tejido óseo perdido en las lesiones endoperiodontales.

Presentación de caso: Paciente de 55 años, género masculino, sin alteraciones sistémicas, diagnosticado con lesión endoperiodontal grado 3 en pacientes con periodontitis. Fue tratado primero con conductos y luego con la cirugía periodontal combinada con esponjas de gelatina, que contienen nanopartículas de plata coloidal, y se colocaron rellenando el defecto óseo de 2 paredes que involucraba > 80 % de la longitud radicular, con 24 meses de seguimiento radiográfico y clínico.

Conclusiones: En base al reporte de caso, la terapia periodontal quirúrgica y el relleno de defectos óseos con esponjas de gelatina, que contienen nanopartículas de plata coloidal, fueron suficientes para restaurar el hueso perdido en un seguimiento de 24 meses. Sin embargo, se necesitan estudios adicionales con el propósito de evaluar el beneficio clínico de este material para el tratamiento de defectos intraóseos.

Palabras clave: esponja de gelatina absorbible; regeneración tisular guiada; pérdida de hueso periodontal; medicina regenerativa.

INTRODUCTION

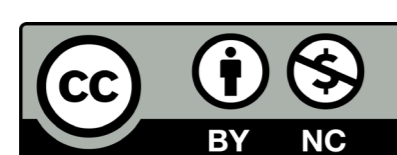
Endo-periodontal lesions are clinical conditions that affect both the pulp and periodontal tissues and are categorized as acute or chronic. Associated etiological factors include live and dead pathogens and other contributing factors; the affected regions include dentinal tubules, accessory ducts, lateral canals, and the apical foramen. The most common signs and symptoms of endo-periodontal lesions are deep periodontal pockets in or near the root apex, negative or altered response in pulp vitality testing, bone resorption in the root and furcation areas, spontaneous pain or tenderness on palpation and percussion, purulent exudate, tooth mobility, discharging fistula, and changes in the color of the crown and/or gums. The classification system mainly used in dental consultations in the past few years was published in 1972 by Simon and others⁽¹⁾ but has been criticized because the categories are based on

the primary source of infection (root canal or periodontal pocket). In most of the cases, a complete history is not available. Therefore, a simplified classification relying on the current disease status and prognosis of the affected tooth was proposed.⁽²⁾

The management of endo-periodontal lesions involves the endodontic and periodontal treatment, which ranges from the very evaluation of the preoperative prognosis up to proving treatment with conservative approaches such as root canal treatment

Recibido: 07/11/2020
Aceptado: 31/03/2022

¹Universidad "Antonio Nariño", Facultad de Odontología, Posgrado en Periodoncia. Bogotá D.C., Colombia.



combined with basic periodontal therapy, including surgical treatment with or without periodontal regeneration (PR) and even tooth extraction.⁽³⁾

Given the wide range of treatments, the objective of this case report is to demonstrate that surgical periodontal therapy aided by gelatine sponges containing colloidal silver nanoparticles restores lost bone in endo-periodontal lesions.

CASE PRESENTATION

The patient was a 55-year-old man without systemic alterations. In February 2017, he was treated with scaling and root planning. This patient came back 11 months after for periodontal re-evaluation. He was presented with inflammation in the lower right region without pain. Clinical examination showed a purulent discharge in the gingival sulcus in tooth 44. Periodontal probing in the vestibular area indicated a periodontal pocket of 13 mm in the middle aspect and 5 mm on the mesial and distal aspects of this tooth. However, tooth mobility, occlusal trauma, and periodontal pockets on the lingual aspect of this tooth were not observed.

A periapical radiograph showed vertical bone loss of > 80% on the mesial and distal aspects; sensitivity test results indicated that the tooth was insensitive to cold stimulation.

The patient was referred to the endodontic service, which confirmed that the tooth was insensitive to percussion. Exploratory surgery was recommended to rule out a cracked root. The exploratory surgery ruled out fracture or crack of the root and showed calcified plaques and granulomatous tissue. The tissue flaps were repositioned and sutured.

Periodontal lesions were diagnosed with grade 3 endo-periodontal lesions following Herrera and others⁽²⁾ The prognosis was classified as class D according to Samet and others.⁽⁴⁾ with bone loss > 80%, pulp necrosis, and a high likelihood of losing the affected tooth. However; the surgical team together with the patient decided to keep the tooth. Besides the patient's approval, the following clinical characteristics were considered: 1) adequate height of the crestal bone on the adjacent teeth, 2) lack of tooth mobility, and 3) lack of periodontal pockets on the lingual aspect.

The root canal treatment was performed in February 2018 (fig. 1). It still presented purulent discharge in the gingival sulcus and a periodontal probe checked a subgingival biofilm eight days after the intervention.

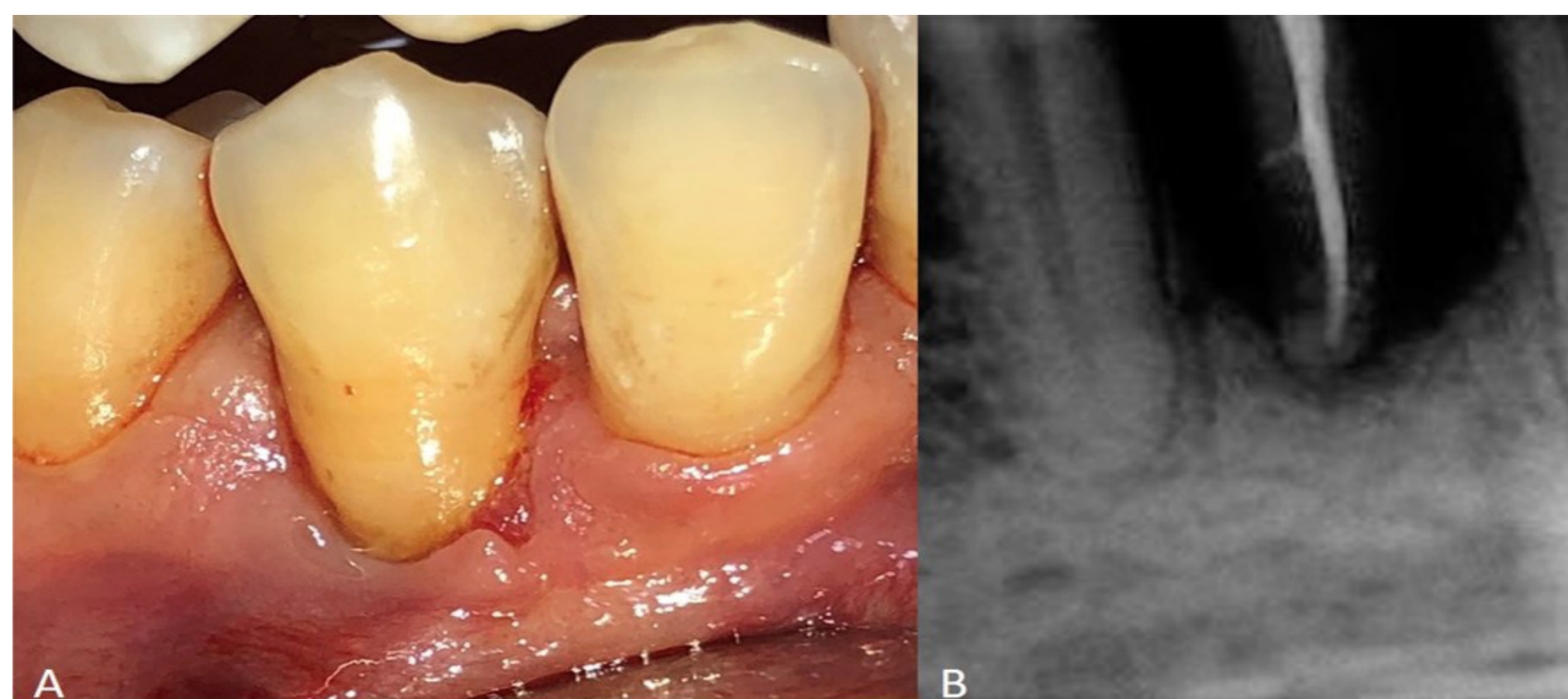


Fig. 1 - A. Initial aspect, B. Root canal treatment.

Hence, periodontal surgery using ultrasonic and hand instrumentation was performed in the area to remove the granulomatous tissue in the affected region. An examination showed a bone defect of > 80%. No tooth mobility was evidence either. Gelatine sponges containing colloidal silver nanoparticles were used to fill the intrabony defect and stabilize the blood clot; the tissue flaps were repositioned and sutured (fig. 2).

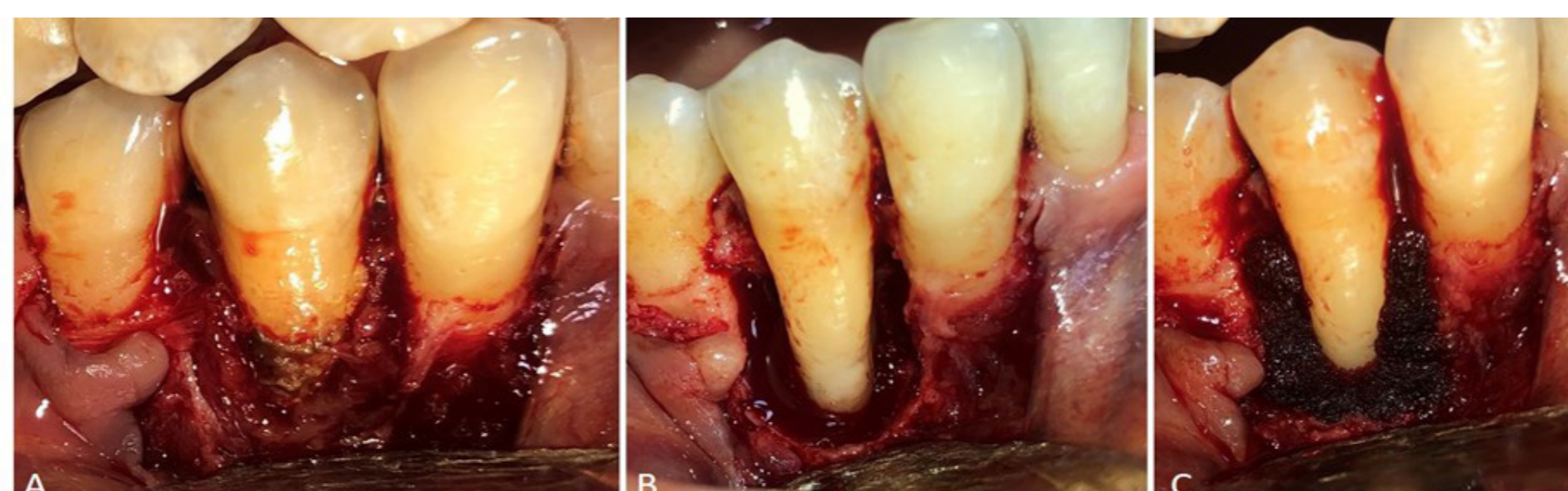


Fig. 2 - A. Granulomatous tissue and open-flap debridement, B. Intrabony defect, C. Placement of gelatine sponges containing colloidal silver nanoparticles on the intrabony defect.

Treatment with 500 mg of amoxicillin every 8 hours for 8 days was then initiated. A clinical check-up was conducted 8 days after and then every 3 months. Radiography control was performed at 3, 9, and 24 months after treatment (fig. 3).

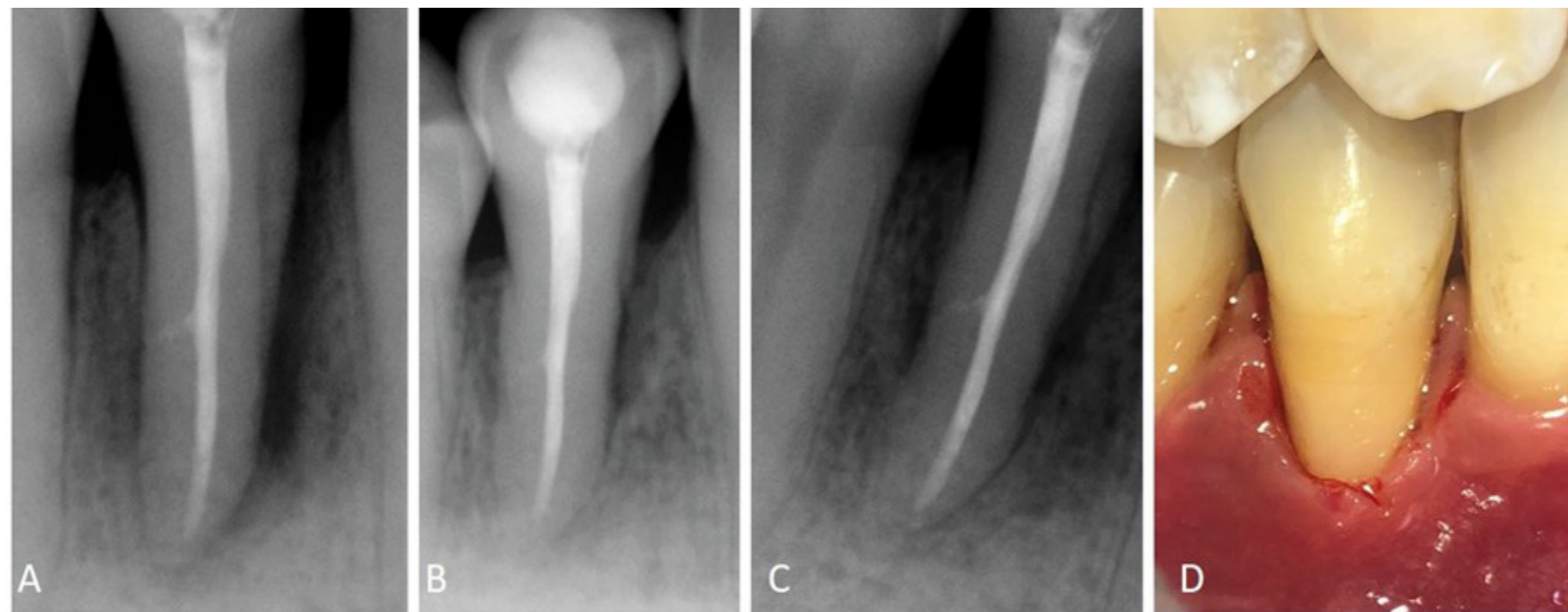


Fig. 3 - A. Control radiograph after 3 months, B. After 9 months, C. After 24, D. Clinical aspect after 24 months of treatment.

The rate of bone regeneration was $> 70\%$, no periodontal pockets were observed, and the probing depth was reduced from 13 to 3 mm on the vestibular medial aspect and from 5 mm to 2 mm on the mesial and distal aspects. The average clinical attachment level gain on the medial aspect was 10 mm, and there was no tooth mobility.

DISCUSSION

The initial treatment of teeth with a prognosis class D—as in our patient grade 3 endo-periodontal lesion, characterized by vertical bone loss $> 80\%$ in the mesial and distal aspects—is tooth extraction and implant use.⁽⁵⁾ However, this strategy has increased the number of radical treatments and decreased the number of conservative approaches.⁽⁶⁾ A conservative approach was used in our patient, and the affected tooth survived.

The treatment of periodontal lesions depends on timely and accurate diagnosis. The initial approach involves root canal disinfection and periodontal therapy. However, root canal treatment alone promotes PR by improving all clinical parameters a few weeks after treatment. Therefore, periodontal therapy with or without surgery is recommended only after assessing the results of endodontic treatment.⁽²⁾

Periodontal disease may cause a total loss of surrounding tissues and damage the pulp. In such cases, root canal disinfection does not achieve complete PR, and periodontal therapy is recommended.⁽⁷⁾ In our patient, surgery was performed because periodontitis damaged the pulp, and infection continued 8 days after root canal treatment with purulent discharge in the gingival sulcus and subgingival calculus near the apical foramen.

Periodontal lesions lead to intrabony defect formation in the periodontium; therefore, the flap design is vital for the correct treatment and may vary according to the defect. Cortellini and Tonneti⁽⁸⁾ recommend using a large flap in cases where the defect affects three-quarters of the dental tissue for better visualization. Such a claim matches our results, with bone loss of $> 80\%$. Cortellini and Tonneti⁽⁸⁾ also found a positive correlation between the success of PR and the number of bone walls. A factor that improved the prognosis of surgical treatment was the presence of two remaining walls formed by the crestal bone on the mesial aspect of tooth 45, the distal aspect of tooth 43, and the lingual surface of these teeth.

Intrabony defects can be treated using various approaches, including surgery alone and guided tissue regeneration (GTR) with barrier membranes, bone grafts, enamel proteins, and platelet-rich fibrin. GTR produces favorable results by preventing the migration of epithelial cells to the affected area, and bone grafts stimulate pathways related to osteoinduction and osteoconduction. The consensus on the GTR of intrabony defects corroborated the clinical effectiveness of different types of treatment. Moreover, surgical debridement alone resulted in significant clinical improvement.^(8,9)

Surgery was performed in this case study since the patient could not afford the regenerative materials. Alternatively, gelatine sponges containing colloidal silver nanoparticles were used to fill the intrabony defects on the mesial and distal aspects of the affected teeth. These sponges were homogeneously distributed throughout the tissue to promote rapid hemostasis, stabilize blood clots, and prevent infections given their long-term antimicrobial activity.^(10,11,12) Additionally, hydrogels were used to prevent tooth-extraction complications.⁽¹³⁾ Liao and others⁽¹⁴⁾ used this material in the alveolar bone of anterior teeth and dental implants after 4 weeks and observed that treatment improved hemostasis and the stability of soft tissues and prevented infections. An animal study focused on the effect on bone defects infected with *Staphylococcus aureus* and found that treatment with gelatine sponges containing colloidal silver nanoparticles decreased the bacterial count and proinflammatory cytokines such as interleukin-6 and tumor necrosis factor- α . Furthermore, the gelatine spon-

ges containing colloidal silver nanoparticles significantly reduced infections in cranial defects and accelerated bone healing compared to hemostatic sponges without silver nanoparticles.⁽¹⁵⁾ However, no studies assessed the effect of hemostatic sponges containing colloid silver nanoparticles on spontaneous bone regeneration in intrabony defects or compared this treatment with other regenerative techniques. The approach adopted in the present study resulted in significant clinical and radiographic improvement and decreased the cost of GTR materials.

CONCLUSION

This case report suggests the importance of retaining teeth with a diagnosed grade 3 endo-periodontal lesion with a poor prognosis. A conservative approach with a protocol that involved excluding associated etiological factors, thoroughly disinfecting the root canal, assessing the potential of periodontal regeneration of intrabony defects, and gelatine sponges containing colloidal silver nanoparticles to stabilize the clot and sterilize the tissue; resulted in a marked clinical and radiographic improvement after a 24-month follow-up. However, additional scientific evidence is needed to support the use of this treatment.

REFERENCES

1. Simon J, Glick D, Frank A. The relationship of endodontic-periodontic lesions. *J Periodontol.* 1972;43(4):202-8. DOI: [10.1902/jop.1972.43.4.202](https://doi.org/10.1902/jop.1972.43.4.202)
2. Herrera D, Valdes B, Alonso B, Feres M. Acute periodontal lesions (periodontal abscesses and necrotizing periodontal diseases) and endo-periodontal lesions. *J Clin Periodontol.* 2018;45(20):78-94. DOI: [full/10.1111/jcpe.12941](https://doi.org/10.1111/jcpe.12941)
3. Cortellini P, Stalpers G, Mollo A, Tonetti M. Periodontal regeneration versus extraction and prosthetic replacement of teeth severely compromised by attachment loss to the apex: 5-year results of an ongoing randomized clinical trial. *J Clin Periodontol.* 2011;38(10):915-24. DOI: [abs/10.1111/j.1600-051X.2011.01768.x](https://doi.org/10.1111/j.1600-051X.2011.01768.x)
4. Samet N, Jotkowitz A. Classification and prognosis evaluation of individual teeth--a comprehensive approach. *Quintessence Int.* 2009 [access 10/07/2020];40(5):377-87. Available from: <https://qi.quintessenz.de/index.php?doc=abstract&abstractID=15287/>
5. Betancourt P, Elgueta R, Fuentes R. Treatment of the endo-periodontal lesion using leukocyte-platelet-rich fibrin. A case report. *Colombia médica.* 2017 [access 11/07/2020];48(4):204-7. Available from: <https://colombiamedica.univalle.edu.co/index.php/comedica/article/view/2140>
6. Fan X, Xu X, Yu S, Liu P, Chen C, Pan Y, et al. Prognostic Factors of Grade 2-3 Endo-Periodontal Lesions Treated Nonsurgically in Patients with Periodontitis: A Retrospective Case-Control Study. *Biomed Res Int.* 2020 [access 11/07/2020];2020:1-9. Available from: <https://www.hindawi.com/journals/bmri/2020/1592910/>
7. Duque T, Prado M, Herrera D, Gomes B. Periodontal and endodontic infectious/inflammatory profile in primary periodontal lesions with secondary endodontic involvement after a calcium hydroxide-based intracanal medication. *Clin Oral Investig.* 2018 [access 12/07/2020];23(1):53-63. Available from: <https://link.springer.com/article/10.1007/s00784-018-2401-6>
8. Cortellini P, Tonetti M. Clinical concepts for regenerative therapy in intrabony defects. *Periodontol 2000.* 2015;68(1):282-307. DOI: [abs/10.1111/prd.12048](https://doi.org/10.1111/prd.12048)
9. Reynolds M, Kao R, Camargo P, Caton J, Clem D, Fiorellini J, et al. Periodontal regeneration - intrabony defects: a consensus report from the AAP Regeneration Workshop. *J Periodontol.* 2015;86(2):105-7. DOI: [10.1902/jop.2015.140378](https://doi.org/10.1902/jop.2015.140378)
10. Wang X, Guo J, Zhang Q, Zhu S, Liu L, Jiang X, et al. Gelatin sponge functionalized with gold/silver clusters for antibacterial application. *Nanotechnology.* 2020 [access 12/07/2020];31(13):134004. Available from: <https://iopscience.iop.org/article/10.1088/1361-6528/ab59eb>
11. Monteiro D, Gorup L, Silva S, Negri M, Camargo E, Oliveira R, et al. Silver colloidal nanoparticles: antifungal effect against adhered cells and biofilms of *Candida albicans* and *Candida glabrata*. *Biofouling.* 2011;27(7):711-9. DOI: [10.1080/08927014.2011.599101](https://doi.org/10.1080/08927014.2011.599101)
12. Jena P, Mohanty S, Mallick R, Jacob B, Sonawane A. Toxicity and antibacterial assessment of chitosan-coated silver nanoparticles on human pathogens and macrophage cells. *Int J Nanomedicine.* 2012 [access 12/07/2020];7:1805-18 Available from: <https://www.dovepress.com/toxicity-and-antibacterial-assessment-of-chitosan-coated-silver-nanopa-peer-reviewed-article-IJN>
13. Hassan O, Abd E, Fouda A, Hassan O, Abd E. Evaluation of the role of Gelatamp in comparison with Gelatine sponge on postoperative complications following odontectomy of impacted mandibular third molar. *Egypt Dent J.* 2011 [access 13/07/2020];57:3653-9. Available from: https://www.researchgate.net/profile/Atef_Fouda/publication/235982616_Evaluation_of_the_role_of_Gelatamp_in_comparison_with_Gelatine_sponge_on_postoperative_complications_following_odontectomy_of_impacted_mandibular_third_molar/links/0deec5152e39030fc8000000/Evaluation-of-the-role-of-Gelatamp-in-comparison-with-Gelatine-sponge-on-postoperative-complications-following-odontectomy-of-impacted-mandibular-third-molar.pdf
14. Liao R, Wang R, Liu M. Clinical application of Gelatamp colloidal silver gelatin sponge in anterior early-implanting site. *Chinese J Oral Implantol.* 2012 [access 13/07/2020];17:34-7. Available from: https://en.cnki.com.cn/Article_en/CJFDTotal-KQZZ201201010.htm
15. Dong Y, Liu W, Lei Y, Wu T, Zhang S, Guo Y, et al. Effect of gelatin sponge with colloid silver on bone healing in infected cranial defects. *Mater Sci Eng C Mater Biol Appl.* 2017 [access 14/07/2020];70:371-7. Available from: <https://www.sciencedirect.com/science/article/abs/pii/S0928493116311900?via%3Dihub>

CONFLICT OF INTEREST

The authors declare that they have no conflict of interest.

