

## Trombosis venosa cerebral asociada a consumo de sildenafil

### Cerebral venous thrombosis associated with sildenafil intake

José Luis Miranda Hernández, Leda Fernández Cué, Lisbel Garzón Cutiño, Nelson Gómez Viera, Lianet Pérez Esquivel

Hospital Clínicoquirúrgico "Hermanos Ameijeiras"

---

#### RESUMEN

Se presentó un paciente masculino de 59 años de edad, con antecedentes de hipertensión arterial y consumo regular de sildenafil, que ingresó en el servicio de ictus por presentar convulsión aguda y cefalea. Al examen físico se detectó hemiplejía izquierda. Mediante resonancia magnética nuclear de cráneo, con gadolinio se observó lesión expansiva que captó contraste de forma heterogénea. Se planteó el diagnóstico de posible glioma cerebral de alto grado. Se realizó craneotomía frontoparietal derecha y no se visualizó lesión tumoral. Después de descartar la presencia de un glioma de alto grado se valoró el diagnóstico de infarto venoso hemorrágico. Se efectuó angioTAC y estudio de trombofilia para descartar estados protrombóticos que justificaran dicha entidad nosológica. Los estudios de hematología especial se encontraron dentro de valores normales. Se concluyó el caso como una trombosis de senos venosos asociada al consumo de sildenafil.

**Palabras clave:** trombosis senos venosos; sildenafil; convulsión; cefalea; ictus.

---

#### ABSTRACT

A 59 year-old male patient with a history of hypertension and regular consumption of sildenafil entered the service because of acute stroke and headache seizure. Physical examination detected left hemiplegia. By skull nuclear gadolinium magnetic resonance, an expansive lesion is observed which caught heterogeneously contrast. Possible diagnosis of high-grade brain glioma was raised.

---

Right frontoparietal craniotomy was performed and a tumor lesion was not visualized. After ruling out the presence of high-grade glioma, the diagnosis of hemorrhagic venous infarction was assessed. CT angiography and clotting was made to rule out prothrombotic states to justify this disease entity. Special hematology studies were within normal values. The case was concluded as a venous sinus thrombosis associated with the use of sildenafil.

**Keywords:** venous sinus thrombosis; sildenafil; convulsion; headache; ictus.

---

## INTRODUCCIÓN

La trombosis venosa cerebral (TVC) es una rara enfermedad que se incluye dentro del grupo de trombosis en sitios infrecuentes.<sup>1</sup> La incidencia es de 3 a 4 casos por millón en adultos.<sup>2</sup> La edad promedio de presentación es de 40 años y se halla con mayor frecuencia en mujeres. La localización de estas trombosis son mayoritariamente en el seno sagital superior (62 %) y en el seno transversal (40 a 45 %), generalmente compromete más de una localización.<sup>3,4</sup> Este tipo de trombosis se manifiesta con una inespecífica y amplia gama de síntomas y signos neurológicos dados por cefalea, edema de la papila, letargia, signos focales, convulsiones y coma.<sup>5</sup>

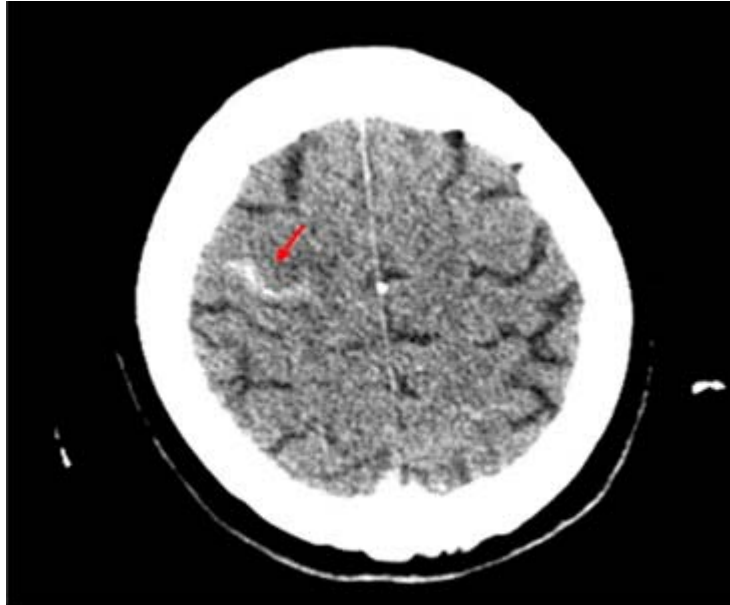
El sildenafil es un medicamento aprobado por la Administración de Alimentos y Medicamentos (FDA), en 1998, para la disfunción sexual eréctil y la hipertensión arterial pulmonar; actúa mediante la inhibición de la fosfodiesterasa tipo 5 específica de GMP cíclico (PDE5), una enzima que promueve la degradación del GMPc. Entre las reacciones adversas menos frecuentes de este medicamento se encuentra el infarto cerebral.<sup>6</sup>

## PRESENTACIÓN DE CASO

Paciente masculino de 59 años de edad, de la raza blanca, con antecedentes de hipertensión arterial para lo cual lleva tratamiento con captopril 1 tableta cada 8 horas y que, además, consumía de forma regular sildenafil.

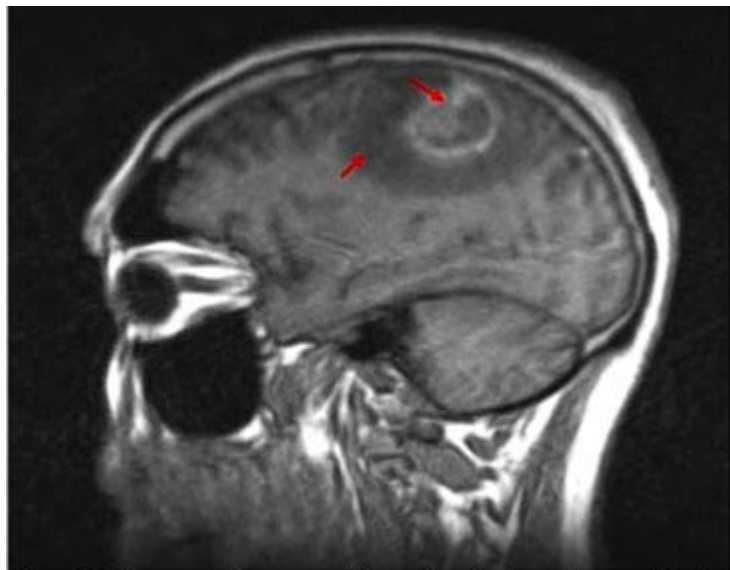
Ingresa en la unidad de ICTUS del Servicio de Neurología del Hospital Clínicoquirúrgico "Hermanos Ameijeiras" en noviembre de 2014 por haber presentado, días antes, convulsión aguda y cefalea la cual se mantuvo durante el ingreso. Al efectuar el examen físico se encuentra una hemiplejía izquierda sin otro hallazgo significativo.

Se realizan exámenes complementarios cuyos resultados estaban dentro de parámetros normales, exceptuando los de imagenología (fig. 1).

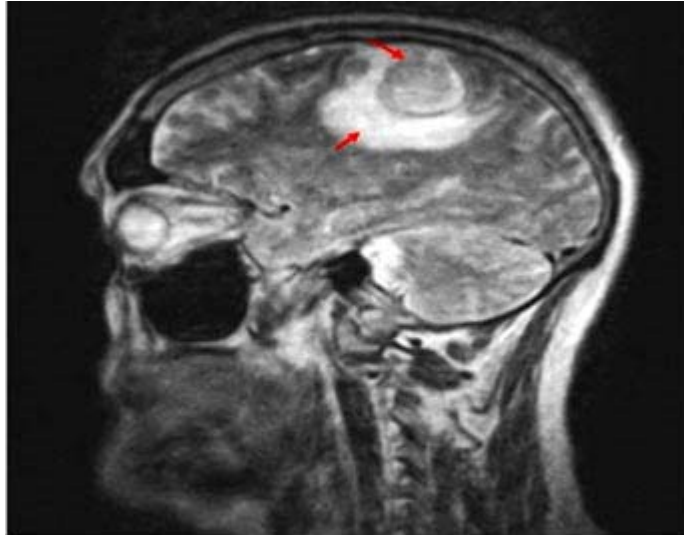


**Fig. 1.** TAC de cráneo simple. Imagen hiperdensa en la región frontal derecha asociada a edema cerebral.

Atendiendo a que la lesión es lineal y perpendicular a la hoz del cerebro, lo que recuerda el trayecto de una vena cortical, se realiza resonancia magnética simple de cráneo (figs. 2 y 3).

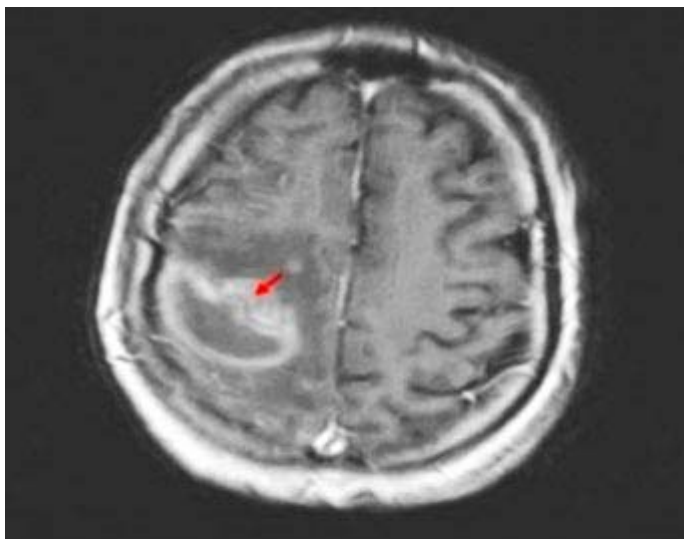


**Fig. 2.** Resonancia magnética simple de cráneo. Sagital T1. Se observa lesión en región frontoparietal derecha de aspecto nodular, hiperintensa, en forma de anillo, que bordea el surco o cisura, rodeada de otra hipointensa.



**Fig. 3.** Resonancia magnética simple de cráneo. Sagital T2. Lesión hiperintensa y heterogénea con discreto efecto sobre la línea media.

Posteriormente se realiza resonancia magnética con gadolinio para ver el patrón de captación de contraste con el objetivo de definir la variante etiológica de esta lesión expansiva con inicio hemorrágico (fig. 4).



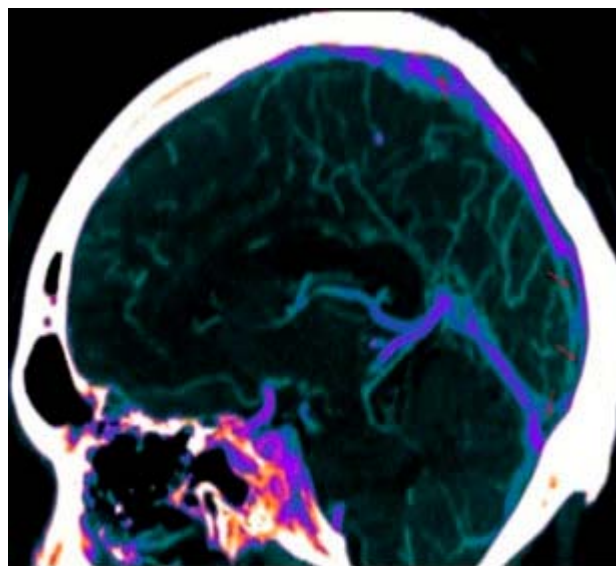
**Fig. 4.** Resonancia magnética con contraste. Axial T1. Se observa lesión expansiva que capta contraste de forma heterogénea.

La lesión expansiva observada capta contraste de forma heterogénea y deja en evidencia zonas de baja intensidad de señales que se encuentran en el interior de dicha lesión, rodeada por un halo hiperintenso que impresiona edema vasógeno y, a la vez, produce en su conjunto efecto de masa a la línea media lo cual provoca una hernia del cíngulo.

Se plantea así el diagnóstico de glioma de alto grado, dado por la presencia de lesión hemisférica con necrosis y edema perilesional.

Se realiza craneotomía frontoparietal derecha con exéresis radiofluoroguiada y se observa gran edema cerebral y hematoma intraparenquimatoso que aflora a corteza y tiñe con fluorescencia. Se reseca totalmente, pero no se visualiza lesión tumoral.

Después de descartar, mediante la craneotomía, la presencia de un glioma de alto grado y teniendo en cuenta el comportamiento agudo del cuadro clínico y la localización del sangrado observado en la tomografía inicial se planteó el diagnóstico de infarto venoso hemorrágico. Posteriormente, se realizó angioTAC para confirmar el diagnóstico y estudio de trombofilia, para descartar estados protrombóticos que justificaran dicha entidad (fig. 5). Los resultados de los estudios de hematología especial se encontraron dentro de valores normales.



**Fig. 5.** AngioTAC. Se aprecia seno longitudinal superior, recto y pons de herófilo con defecto de llenado.

Después de confirmar el diagnóstico de trombosis venosa cerebral mediante angioTAC se indica tratamiento con warfarina 10 mg por día con el cual se logra una evolución favorable.

## DISCUSIÓN

La trombosis de senos venosos es una rara entidad clinicopatológica. Los factores predisponentes a esta condición son principalmente genéticos y adquiridos, dentro de los que encontramos estados protrombóticos o infección. Este tipo de trombosis afecta principalmente el seno sagital superior. Los síntomas incluyen déficit neurológico, cefalea, convulsión y coma.

Mediante la realización de exámenes complementarios de hematología especial tales como proteína S, proteína C, fibrinógeno y anticoagulante lúpico descartamos en este paciente enfermedades que pueden causar trombosis de senos venosos. Entre ellas el síndrome de anticuerpos antifosfolípidos, la afibrinogenemia y la deficiencia de proteína S y C. Además, debido a la ausencia de lesiones aftosas y herpetiformes en la mucosa bucal y genital descartamos la enfermedad de Behçet,

así como la ausencia de fiebre nos hizo eliminar la infección como posible causante de esta entidad.

De esta forma consideramos, como única causa directa del infarto venoso, el consumo regular de sildenafil. Este medicamento tiene entre sus reacciones adversas menos frecuentes el infarto cerebral. Además, en la literatura se reporta un caso de un paciente de 57 años que presentó una trombosis de senos venosos asociada al consumo de este medicamento.<sup>7</sup>

Se concluye el caso como una trombosis de senos venosos asociada al consumo de sildenafil.

## REFERENCIAS BIBLIOGRÁFICAS

1. Stevenazzi M, Díaz L. Trombosis venosa cerebral. Arch Med Interna. 2012;34(2):43-6.
2. Stam J. Thrombosis of the cerebral veins and sinuses. N Engl J Med. 2005;352:1791-8.
3. Lussana F, Dentalli F, Ageno W, Kamphuisen PW. Venous thrombosis at unusual sites and the role of thrombophilia. Semin Thromb Haemost. 2007;33:582-7.
4. Martinelli I, De Stefano V. Rare thromboses of cerebral, splanchnic and upper extremity veins. A narrative review. Thromb Haemost. 2010;103(6):1136-44.
5. Ferro JM, Canhao P, Stam J, Boussier MG, Barinagarrementeria F. Prognosis of cerebral vein and dural sinus thrombosis: results of the International Study on Cerebral Vein and Dural Sinus Thrombosis (ISCVT). Stroke. 2004;35:664-70.
6. Velásquez López JG, Agudelo Restrepo CA, Yepes Gómez D, Uribe Trujillo CA. Infarto agudo de miocardio asociado al consumo de sildenafil. Aportación de caso y revisión de la literatura. Actas Urol Esp. 2007 Ene;31(1):2-3.
7. Rufa A, Cerase A, Monti L, Dotti MT, Giorgio A, Sicurreli F, et al. Recurrent venous thrombosis including cerebral venous sinus thrombosis in a patient taking sildenafil for erectile dysfunction. J Neurol Sci. 2007 Sep 15;260(1-2):293-5.

Recibido: 16 de octubre de 2015.

Aceptado: 10 de noviembre de 2015.

*José Luis Miranda Hernández.* Hospital Clínicoquirúrgico "Hermanos Ameijeiras", San Lázaro No. 701 entre Belascoaín y Marqués González, Centro Habana. La Habana, Cuba. CP 10300. neuro@hha.sld.cu