

Valor de la resonancia magnética en el diagnóstico de la esclerosis múltiple

Value of magnetic resonance imaging in the diagnosis of multiple sclerosis

María del Carmen Aguilar Callejas^{1*} <http://orcid.org/0000-0001-9267-1191>

¹Hospital Clínico Quirúrgico "Hermanos Ameijeiras". La Habana, Cuba.

Autor para la correspondencia: maguilar@infomed.sld.cu

Recibido: 11/02/2019

Aceptado: 12/10/2019

Se trata de una paciente de 19 años, supuestamente sana, que 10 meses antes de acudir a consulta al Hospital Clínico Quirúrgico "Hermanos Ameijeiras" comenzó con pérdida de la fuerza muscular del hemicuerpo derecho, lo cual le dificultaba la marcha. Además, presentó trastornos esfinterianos y una convulsión tónico-clónica generalizada, que duró varios minutos con un período postictal.

En ese hospital se le realizó un estudio de resonancia magnética de cráneo y columna cérvico-dorsal a través del cual se diagnosticó esclerosis múltiple. Se le puso tratamiento médico y rehabilitador. Se le dio el alta tras la regresión de los síntomas. Volvió a consulta con convulsiones referidas por el familiar, cuadriparesia y trastornos esfinterianos en un segundo momento del año en curso. Mediante el examen físico hecho por el neurólogo de cabecera se constató disminución de la fuerza muscular de los cuatro miembros.

Se realizó estudio de resonancia magnética de cráneo y columna cervical. Se observaron múltiples lesiones en sustancia blanca periventricular ovaladas de menos de 1 cm de diámetro, perpendiculares al cuerpo calloso en la secuencia sagital ponderada en T2 (figs. 1 y 2) y a nivel de la columna cervical. Allí se percibió afectación de los 2/3 posteriores, sin aumento de su volumen (Figura 3). Tomando en cuenta los resultados obtenidos se hospitalizó nuevamente a la paciente con un cuadro de progresión de su enfermedad para tratamiento médico y rehabilitador.

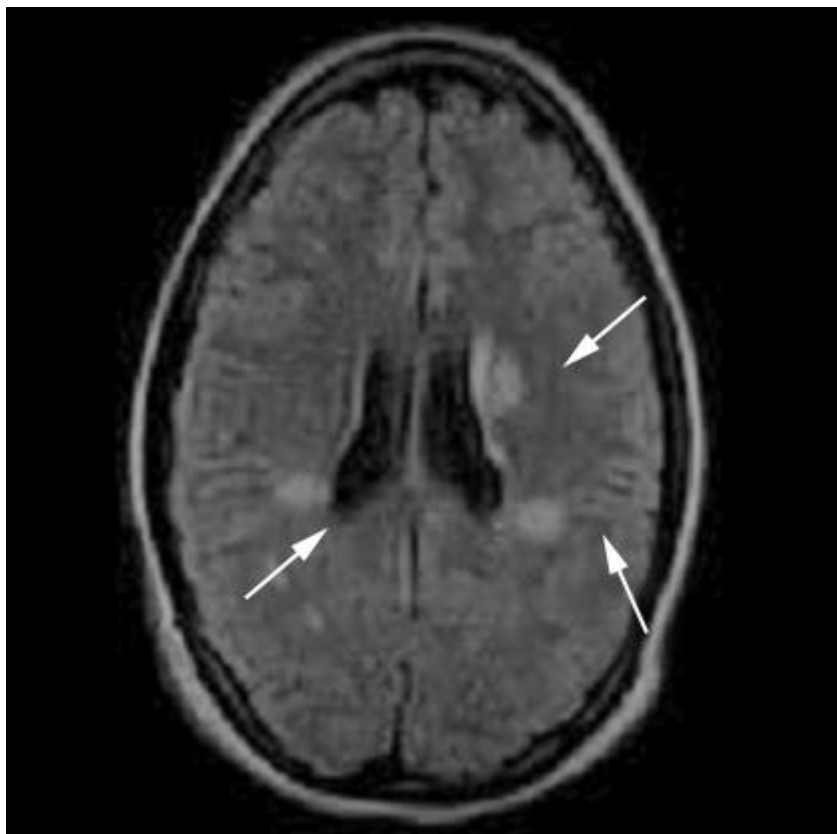


Fig. 1- Imágenes ovaladas hiperintensas en sustancia blanca periventricular.

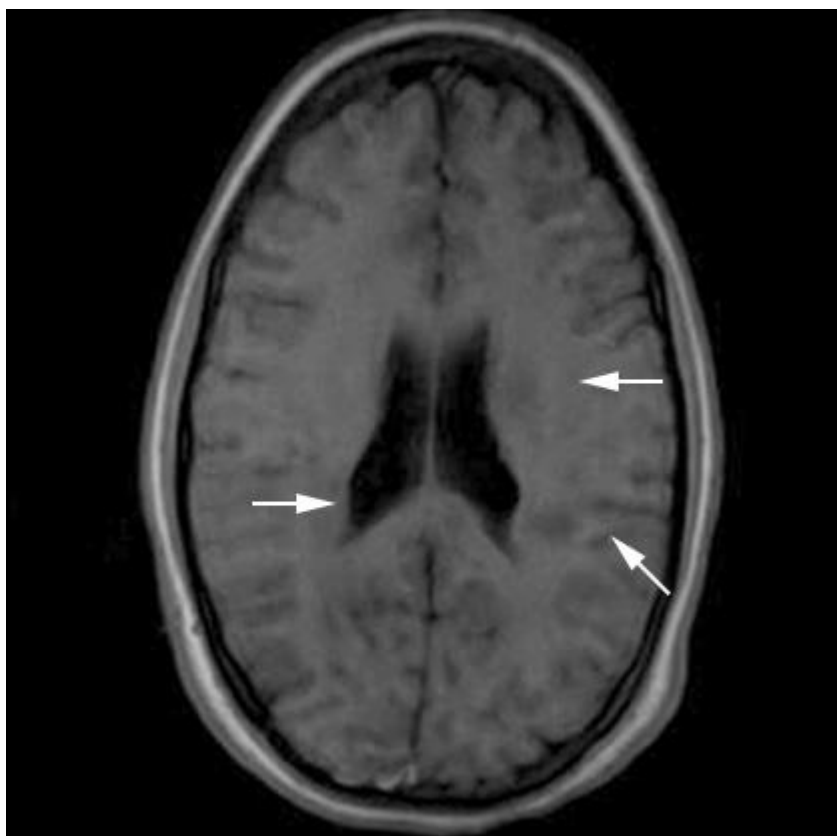


Fig. 2- Imágenes hipointensas redondeadas en sustancia blanca ventricular.

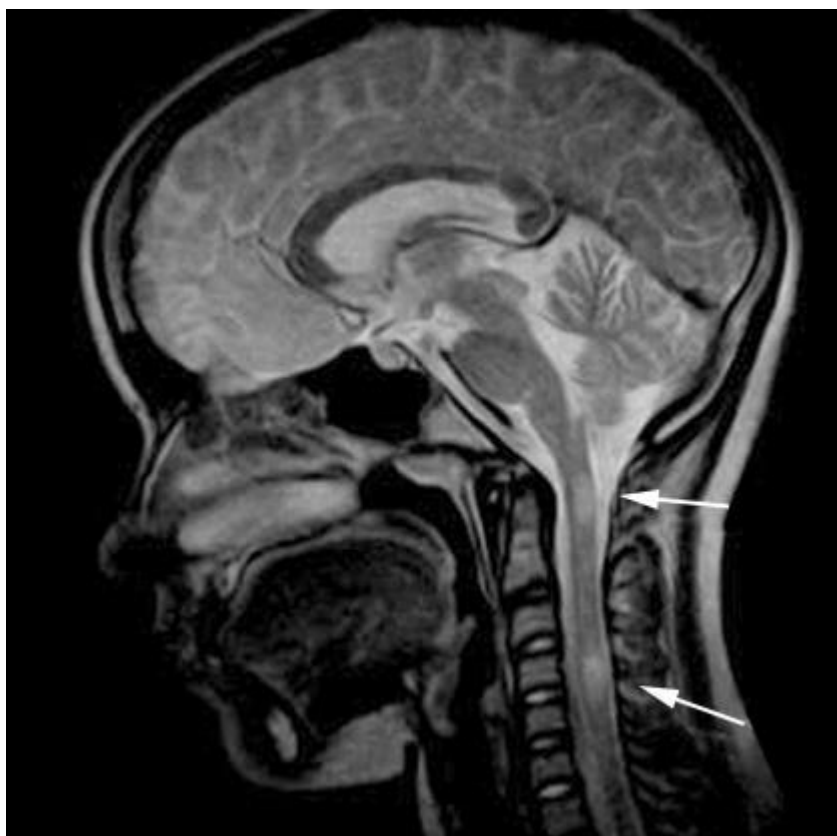


Fig. 3 - Imágenes periventriculares hiperintensas a nivel del cuerpo calloso y de la médula cervical.

En conclusión, la resonancia magnética es el estudio de elección para el diagnóstico y seguimiento de esta compleja enfermedad. Al realizar esta prueba se pueden descartar otros padecimientos, que por el cuadro clínico, pudieran malinterpretarse. En ese caso, el paciente correría el riesgo de llegar a la incapacidad sin el tratamiento adecuado. Por tanto, sugerimos que ante la sospecha clínica de esclerosis múltiple se les realice a los pacientes una resonancia magnética de cráneo y médula espinal.

Conflicto de intereses

La autora declara que no tiene conflicto de intereses.