

Colitis ulcerosa en adolescente

An Adolescent with Ulcerative Colitis

Karen del Cisne Ontaneda Cueva^{1*} <https://orcid.org/0000-0001-9832-6794>

Jorge Luis Ontaneda Cueva² <https://orcid.org/0000-0001-9999-7581>

¹Universidad Técnica Particular de Loja. Ecuador.

²Centro de salud El Ingenio. Espíndola. Loja, Ecuador.

*Autor para correspondencia: karenontaneda18@gmail.com

RESUMEN

Introducción: La colitis ulcerosa es una enfermedad inflamatoria intestinal de etiología multifactorial, que afecta principalmente al colon y al recto. Sus síntomas cardinales son diarrea crónica, rectorragia y dolor abdominal en cuadros severos. Su curso se caracteriza por periodos de remisión y de actividad llamados brotes, aunque en una menor proporción puede mostrar una actividad continua. Cuando afecta el recto, el colon izquierdo o más zonas se denomina pancolitis. La colonoscopia con biopsias múltiples es imprescindible para confirmar el diagnóstico y valorar la extensión de la enfermedad.

Objetivo: Remarcar y promover el cuadro clínico que permita la sospecha diagnóstica de la colitis ulcerosa en el primer nivel de atención.

Caso clínico: Paciente de 19 años de edad con antecedentes de diarrea crónica sanguinolenta, refractaria a varios tratamientos, que remitió por sí misma y que posteriormente recidiva con mayor severidad, lo que hace sospechar de una etiología atípica: colitis ulcerosa.

Palabras clave: enfermedad inflamatoria intestinal; diarrea crónica; colitis ulcerosa.

ABSTRACT

Introduction: Ulcerative colitis (UC) is an inflammatory bowel disease (IBD) of multifactorial etiology that affects the colon and rectum. Its cardinal symptoms are diarrhea, rectal bleeding and abdominal pain (in severe cases). In its course alternate periods of remission and activity (flares), although in a minority it has continuous activity. The extension may affect the rectum, the left colon or even more zones (pancolitis). Colonoscopy with multiples biopsies is essential to confirm diagnosis and evaluate the extension of the disease.

Objective: To publicize the clinical picture that allows the diagnostic suspicion of ulcerative colitis at the first level of care.

Clinical case: We report a clinical case of a patient of 19 years old with a history of chronic bloody diarrhea refractory to various treatments, which remitted itself and later relapsed more severely, making suspicious of an atypical etiology: ulcerative colitis.

Keywords: Inflammatory bowel disease, chronic diarrhea, ulcerative colitis.

Recibido: 30/08/2020

Aceptado: 20/11/2020

Introducción

La enfermedad inflamatoria intestinal (EII) se compone de dos trastornos principales: colitis ulcerosa (CU) y enfermedad de Crohn. La CU es la más frecuente de las EII, tanto su incidencia como prevalencia tienden a variar en distintas áreas, son estas cifras las más elevadas en Europa y Norteamérica, con tasas de incidencia entre 10 y 24 casos por 100 000 habitantes/año y de prevalencia entre 180 y 400 casos por 100 000 habitantes, con un patrón de incidencia bimodal, un primer pico, el más común entre los 15 y 30 años de edad, y un segundo pico entre los 50 y los 70 años.⁽¹⁾ La CU es una enfermedad crónica caracterizada por episodios de inflamación que se limitan a la capa mucosa del colon, con episodios de brotes o crisis y períodos de remisión.⁽²⁾ Las crisis se caracterizan por aparición de hematoquecia, aumento en la frecuencia y disminución de la consistencia de las deposiciones.⁽³⁾ Se localiza exclusivamente en el intestino grueso y de acuerdo a su extensión puede

categorizarse en proctitis si está dentro de los 18 cm del borde anal, distal a la unión rectosigmoidea, colitis izquierda desde el sigmoide hasta la flexión esplénica, y colitis extensa más allá de la flexión esplénica.⁽⁴⁾

Puede manifestarse con compromiso del estado general, urgencia e incontinencia fecal, tenesmo y dolor abdominal tipo cólico. En casos severos los pacientes pueden presentar síntomas sistémicos que incluyen fiebre, fatiga y pérdida de peso, también se puede evidenciar disnea y palpitations debido a anemia secundaria a deficiencia de hierro por pérdida de sangre. (Peppercorn & Kane, Clinical manifestations, diagnosis, and prognosis of ulcerative colitis in adults, 2020).⁽⁵⁾ Entre 15 y 20 % de pacientes se presentan manifestaciones extraintestinales de la enfermedad, siendo las primarias aquellas que afectan piel, ojos, articulaciones e hígado (artritis periféricas, eritema nodoso, uveítis y colangitis esclerosante).⁽³⁾

El diagnóstico tiene como objetivo reconocer la presencia de la enfermedad y determinar su gravedad, ésta se puede medir objetivamente usando un índice de actividad de la enfermedad (Peppercorn & Kane, Clinical manifestations, diagnosis, and prognosis of ulcerative colitis in adults, 2020). En el proceso diagnóstico se emplean los datos clínicos, de laboratorio y colonoscopia o rectosigmoidoscopia, tomando en cuenta criterios endoscópicos e histológicos.⁽⁶⁾ La exploración radiológica con enema baritado no es de utilidad en el diagnóstico inicial, excepto en situaciones especiales, como estenosis infranqueables con el colonoscopio.⁽¹⁾

Para evaluarla actividad de la CU existen índices de gravedad, siendo los más utilizados en la práctica clínica los de Truelove y Witts modificados, el de la Clínica Mayo o Disease Activity Index (DAI)⁽⁷⁾ y el Ulcerative Colitis Activity Index.⁽⁴⁾

El objetivo de este estudio fue remarcar y promover el cuadro clínico que permita la sospecha diagnóstica de la colitis ulcerosa en el primer nivel de atención.

Caso clínico

Paciente masculino de 19 años de edad, estudiante, con antecedente de episodio diarreico ligeramente sanguinolento e intermitente de cuatro meses de evolución, que remitió por sí mismo tras aproximadamente un mes de duración y haber sido tratado sucesivamente por amebiasis (quistes de *E. histolytica* en heces),

Helicobacter. Pylori (antígeno positivo en heces) y hemorroides. Niega otros antecedentes personales o familiares de importancia.

Padecimiento actual: paciente acudió a consulta refiriendo cuadro diarreico de 3 semanas de evolución, con 5 deposiciones sanguinolentas al día asociadas a pujo y tenesmo rectal, acompañado de astenia y, en la última semana, distensión con dolor abdominal difuso, que disminuye de intensidad con la defecación.

Al examen físico se evidenció palidez generalizada y signos vitales con TA: 100/70, FC: 109/m, FR: 25/m, T: 37.7°C, SO₂: 92%; cardiopulmonar: ruidos cardíacos rítmicos, sin soplos, murmullo vesicular conservado; abdomen leve distensión, ruidos intestinales incrementados, depresible, sin masas, ni visceromegalias, doloroso a la palpación profunda en marco cólico izquierdo y epigastrio. Región anal sin evidencia de lesiones o presencia de hemorroides.

Los exámenes paraclínicos se muestran en las tablas 1, 2 y 3.

Tabla 1- Biometría hemática

Parámetro	Ingreso	Referencia
Leucocitos	9.6 κ/μL	4.80 - 10.80
Neutrófilos	4.5 κ/μL	2.20 - 4.80
Linfocitos	2.9 κ/μL	1.30 - 2.90
Monocitos	1.1 κ/μL	0.30 - 0.80
Eosinófilos	1024 κ/μL	0.00 - 0.7
Basófilos	0 κ/μL	0.00 - 0.18
Recuento de glóbulos rojos	4.2 M/μL	4.70 - 6.10
Hemoglobina	10.5 g/dl	14.0 - 18.0
Hematocrito	33.1 %	42.0 - 52.0
Volumen corpuscular medio	75.4 fl	80.0 - 94.0
Hemoglobina corpuscular media (HCM)	25.5 pg	27.0 - 31.2
Concentración de hemoglobina corpuscular media	33.8 g/dl	32.0 - 36.0
Plaquetas	634 K/Ul	130 - 400
Volumen medio plaquetario	8.1 fl	7.4 - 10.4
Velocidad de sedimentación globular (VSG)	23 mm/h	0-10

Tabla 2- Química sanguínea

Parámetro	Ingreso	Referencia
-----------	---------	------------

Glicemia	86 mg/dl	70 - 110
Urea	23.3 mg/dl	10 - 50
Creatinina	0.94 mg/dl	0.50 - 1.4
AST	24 u/l	0 - 40
ALT	17 u/l	0 - 40
TTP	34.3 seg	20 - 40
TP	12 seg	10.8 - 14.5

Tabla 3- Análisis de heces

Parámetros	Resultados
Color	Café rojizo
Consistencia	Mucosa
Moco	+++
Fragmentos	Fragmentos de moco, piocitos y hematíes
Flora bacteriana	Flora bacilar muy disminuida
Polimorfonucleares	80 %
Parásitos	Negativo
Sangre oculta	+++

Con los datos expuestos, y teniendo en cuenta el descarte de enfermedad hemorroidal y parasitosis, se sospechó de la presencia de enfermedad inflamatoria intestinal, por lo que se solicitó una rectosigmoidoscopia, la cual evidenció ulceraciones puntiformes hemorrágicas difusas (Fig. 1).

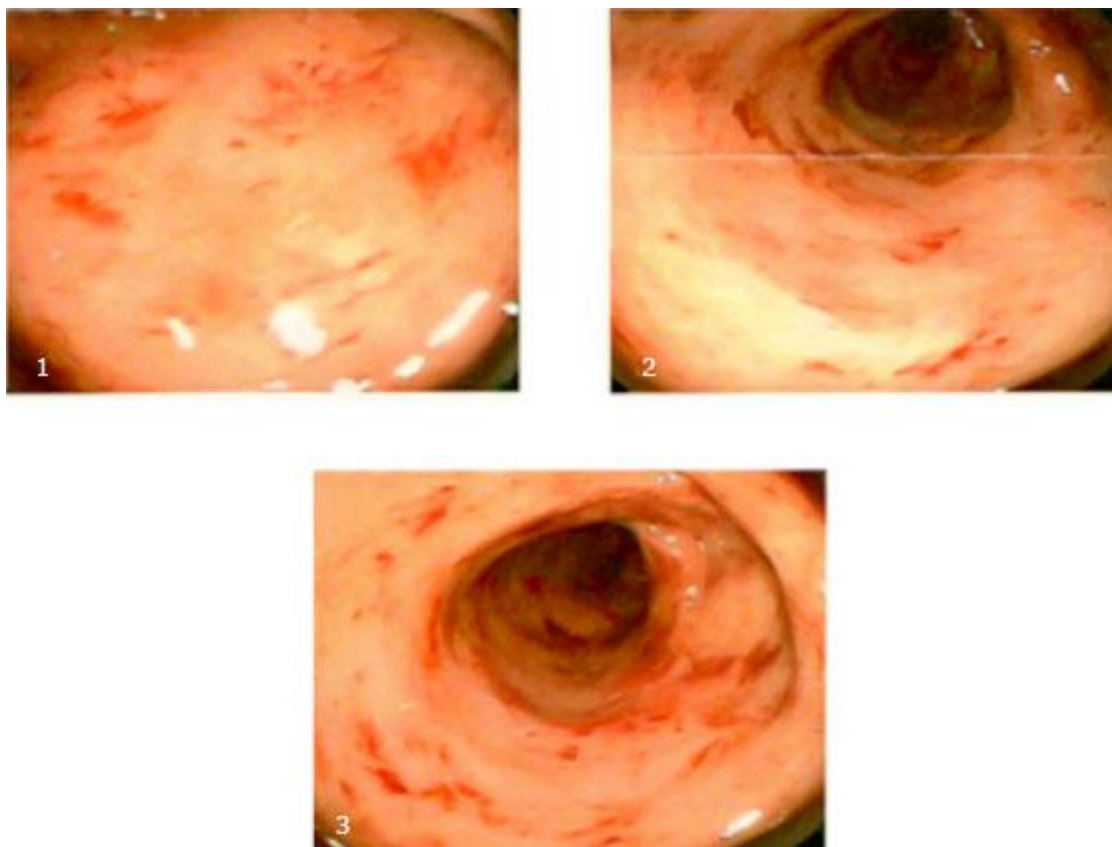


Fig.1- Mucosa de recto y sigma muestra ulceraciones puntiformes hemorrágicas petequiales difusas; en margen anal interno, hemorroides pequeñas.

La biopsia tomada confirmó la presencia de EII, describió un infiltrado inflamatorio linfoplasmocitario difuso y agregados linfoides en lámina propia; células inflamatorias en epitelio glandular mucoso; áreas de erosión en epitelio de revestimiento. Cambios consistentes con CU.

Una vez establecido el diagnóstico, el paciente es referido al servicio de gastroenterología en segundo nivel de atención. Mientras, para el manejo inicial se administró prednisona, 1 mg/kg/día. Durante valoración por gastroenterología se indica continuar con prednisona igual dosis por 30 días, que se reduce luego a razón de 5 mg por semana hasta suspenderse; junto a la cual se prescribe mesalazina vía rectal, 1 enema (4 g/60ml) al día por 4 días.

Con el tratamiento referido, el paciente alcanzó la remisión clínica en aproximadamente 10 días, la cual, tras finalizar la administración de corticoides, se mantuvo mediante mesalazina, en dosis de 2 g/día vía oral. La remisión se sostuvo por aproximadamente 2,5 meses, tras lo cual, los episodios diarreicos sanguinolentos reaparecieron paulatinamente hasta alcanzar una frecuencia de 6-8 por día,

requiriendo altas dosis de mesalazina tópica (enemas) y por vía oral para controlar el brote. El paciente relacionó al estrés como el único posible desencadenante.

Discusión

En Ecuador, la prevalencia de EII es de 5,2/100 000 habitantes, de este total, 3,7 por cada 100 000 corresponde a CU.⁽⁸⁾ Como se ha mencionado, la CU es una enfermedad inflamatoria crónica que afecta el colon de manera variable; se manifiesta con diarrea crónica y rectorragia. La diarrea suele ser diurna y nocturna, de pequeño volumen, emitida en porciones escasas, con tenesmo rectal y urgencia defecatoria características. En casos severos se presentan manifestaciones sistémicas como fiebre o pérdida de peso.⁽⁹⁾

La sintomatología inicial de CU es inespecífica, el paciente presentó inicialmente diarrea crónica con sangrado y dolor abdominal. *Mayorga* y otros⁽⁸⁾ realizaron un estudio de epidemiología y comportamiento de la EII en la población ecuatoriana determinando que los síntomas con los que debutaron los pacientes con CU fueron: sangrado digestivo 62,2 %, dolor abdominal 24,3 %, y diarrea crónica 12,8 %, cuadro clínico compatible con el descrito en el caso.

Con respecto al tiempo de diagnóstico, la gran mayoría suelen ser diagnosticados tardíamente.⁽¹⁰⁾ El tiempo de diagnóstico en el paciente fue aproximadamente de 6 meses, desde el inicio de sus síntomas, pudiendo deberse a la gran variedad de síntomas que presenta la CU compartidos con otras entidades; dato que concuerda con otro estudio realizado en Corea del Sur.⁽¹¹⁾

El diagnóstico diferencial de esta patología debe realizarse con enfermedades cuyas manifestaciones clínicas cardinales sean diarrea sanguinolenta prolongada y dolor abdominal, principalmente colitis amebiasis y cáncer colorrectal. Además, debe diferenciarse de la enfermedad de Crohn (EC), que se presenta de manera similar cuando afecta predominantemente el colon, es decir, ~20 % de pacientes; esta distinción se realiza definitivamente en base al análisis patológico de biopsias.⁽¹²⁾

La colitis amebiana se caracteriza por dolor abdominal y diarrea con moco o sangre macroscópica en las heces; la fiebre no es un síntoma constante (menos del 38 %) y la presentación de los síntomas es gradual, de una a varias semanas.⁽¹³⁾ La prueba de sangre oculta en heces siempre es positiva. El diagnóstico microbiológico directo se

hace al visualizar trofozoítos o quistes de *E. histolytica* en heces diarreicas frescas, o de quistes con ayuda de tinción (sensibilidad de 25 %-60 %), por detección de antígeno en heces mediante ELISA, con una sensibilidad mayor al 90 %, o mediante PCR.⁽¹⁴⁾ En el presente caso se descartó este diagnóstico en base al resultado negativo de un examen coproparasitario.

Ha habido un aumento dramático en la incidencia de cáncer colorrectal (CCR) en pacientes adolescentes. Un paciente con CCR localizado manifestará alteración del ritmo intestinal, hematoquecia y dolor abdominal; tenesmo y rectorragia (más específicos de neoplasias rectales); y con frecuencia, síndrome constitucional (astenia, anorexia y pérdida de peso);⁽¹⁵⁾ sin embargo, la cuarta parte de pacientes acudirá al médico en estadio avanzado, con metástasis (Tabla 4).⁽¹⁶⁾ En el paciente expuesto se descartó debido a la realización de rectosigmoidoscopia con toma de biopsias, gracias a la cual se determinó el diagnóstico definitivo.

Tabla 4- Características de colitis amebiana, cáncer colorrectal y EII (CU y EC colónica)

Características	Colitis amebiana	Cáncer colorrectal	EII de afectación colónica
Edad de inicio	No hay diferencia	> 40 años	20 - 29 años
Diarrea sanguinolenta	Frecuente	Variable	Constante
Duración de síntomas	Más de una semana	Crónico	Crónico - intermitente
Fiebre	8 - 38%	No	En casos severos
Pérdida de peso	Hasta en 50%	Frecuente	Frecuente
Manifestaciones extraintestinales	Absceso hepático	Síndrome constitucional	Artralgias, pioderma gangrenoso, colangitis esclerosante
Diagnóstico	Coproparasitario	Colonoscopia + biopsia	Colonoscopia + biopsia
Tratamiento	Nitroimidazoles + paromomicina o iodoquinol	Cirugía con o sin quimioterapia	5-ASA*, corticoides, inmunomoduladores

*Ácido 5 aminosalicílico. Mesalazina.

Fuente: elaborada por los autores según diversas fuentes.

Respecto a la CU, el pico máximo de incidencia se encuentra en edades de 15 a 30 años. Los pacientes con CU frecuentemente presentan diarrea con sangrado de grado variable, que por lo común suele estar mezclada con las heces, además de dolor abdominal, fiebre, pérdida de peso, tenesmo y urgencia cuando el brote es de moderado a severo y hay afectación más allá del recto.⁽¹⁷⁾ Los pacientes con EC de afectación colónica presentan predominancia de síntomas sistémicos (fiebre de bajo grado, adelgazamiento), con diarrea, dolor abdominal con o sin masa palpable y enfermedad perianal frecuente; el sangrado macroscópico no es tan común como en la CU y aparece en la mitad de los pacientes. Para la diferenciación de estas dos formas de EII es indispensable la colonoscopia con biopsia (Tabla 5).⁽¹⁷⁾

Tabla 5- Características diferenciales de EC y CU al examen endoscópico e histopatológico

Enfermedad de Crohn (EC)	Colitis ulcerativa (CU)
Úlceras aftosas: que al progresar se hacen profundas y transmurales; pueden ocurrir en cualquier parte desde el esófago hasta el ano en forma no continua. La localización más frecuente de la ulceración es la región ileocecal.	La mucosa es granular, hiperémica y edematosa; al progresar, la mucosa se ulcera, y las úlceras se pueden extender hasta la lámina propia. Inicia en el recto y pueden extenderse de manera proximal en un patrón continuo, pero sólo afecta al colon.
Hallazgos histopatológicos: infiltrado inflamatorio agudo en la lámina propia, con criptitis, y abscesos en criptas. Granulomas no caseificantes en 15% de biopsias.	Hallazgos histopatológicos: necrosis epitelial, infiltrado inflamatorio linfocitario en la lámina propia, criptitis y abscesos en criptas.

Fuente: Lichenstein, 2017. ⁽¹¹⁾ Modificada por los autores.

El tratamiento tiene como meta lograr la remisión de los brotes lo antes posible y evitar las recidivas. En los brotes de CU moderados a graves, el tratamiento se basa en la administración de glucocorticoides 0,5-1 mg/kg/día de prednisona; dosis mayores a 60 mg de metilprednisolona o equivalente no se recomiendan por ausencia de evidencia de mayor eficacia y aumento de efectos adversos.⁽⁸⁾

En casos leves a moderados, son de elección los aminosalicilatos (5-ASA), bien sea de forma tópica como supositorios a 1 g/día en caso de proctitis o enemas a 1 g/día en caso de colitis izquierda, u oral 1 - 2.4 g/día ante cualquier extensión más allá de proctitis.⁽⁴⁾ Las tiopurinas (azatioprina y 6-mercaptopurina), ciclosporina, la terapia anti-TNF (infliximab, adalimumab, golimumab y

vedolizumab,) y tofacitinib (inhibidor de Janus Quinasa) son los siguientes pasos en la escala terapéutica. Ante el fracaso de estas terapias de segunda línea o si existe contraindicación a su uso, la cirugía es la opción para la resolución de la enfermedad.⁽⁷⁾

Para mantener la remisión completa se emplea 5-ASA vía oral, 1 - 2 g/día, administrados en una sola dosis.⁽¹⁷⁾ Los probióticos podrían ser de beneficio para la inducción y mantenimiento de la remisión, sin embargo, la evidencia de su eficacia se limita a probióticos específicos como VSL#3 y E. coli Nissle 1917.⁽¹⁸⁾ La calprotectina fecal puede usarse como un marcador no invasivo de actividad de la enfermedad para evaluar la respuesta a la terapia y remisión.⁽⁴⁾

Conclusiones

La colitis ulcerosa es una patología que principalmente provoca diarrea crónica acompañada de hematoquecia, cuyo diagnóstico se debe sospechar ante un paciente en quien su sintomatología no pueda asociarse a otros padecimientos, como amebiasis, cáncer colorrectal, fármacos o isquemia intestinal.

El diagnóstico del paciente estudiado se determinó en base a las manifestaciones clínicas presentadas, que incluyen diarrea persistente de tipo inflamatoria (dolor abdominal, fiebre, heces con sangre, moco) con pérdida de peso y astenia; junto con estudios que descartaron otras etiologías posibles más comunes de diarrea sanguinolenta persistente o crónica y una rectosigmoidoscopia con análisis patológico de múltiples biopsias, que brindó el diagnóstico final.

Los pacientes que presentan diarrea crónica con sangre y/o pus en heces siempre deben ser examinados mediante endoscopia y biopsia en el tracto colónico; nunca se debería intentar paliar la sintomatología sin antes determinar la etiología.

Referencias bibliográficas

1. Barrerio-de Acosta M. Colitis Ulcerosa - Actualización. Medicine: Programa de Formación Médica Continuada Acreditado. 2016;12(5):227-41. DOI: <http://dx.doi.org/10.1016/j.med.2016.02.019>.

2. Peppercorn A, Cheifetz AS. Definitions, epidemiology, and risk factors for inflammatory bowel disease. 2020 [acceso: 10/08/2020]. Disponible en: <https://www.uptodate.com/contents/definitions-epidemiology-and-risk-factors-for-inflammatory-bowel-disease>
3. Figueroa C, Lubascher J, Ibáñez P, Kronberg U, Simian D, Flores L. Algoritmos de tratamiento de la colitis ulcerosa desde una experiencia local. Revista Médica Clínica Las Condes. 2018;29(5):570-9. DOI: <https://doi.org/10.1016/j.rmclc.2018.04.013>
4. Rubin D, Ananthakrishnan A, Siege C, Sauer B, Long M. ACG Clinical Guideline: Ulcerative Colitis in Adults. American Journal of Gastroenterology. 2019;114(3):384-413. DOI: <http://dx.doi.org/10.14309/ajg.000000000000152>
5. Peppercorn MA, Kane SV. Clinical manifestations, diagnosis, and prognosis of ulcerative colitis in adults. 2020 [acceso: 10/08/2020]. Disponible en: <https://www.uptodate.com/contents/clinical-manifestations-diagnosis-and-prognosis-of-ulcerative-colitis-in-adults>
6. Díaz J. Enfermedad inflamatoria del intestino. En: Cardellach López F. FARRERAS & ROZMAN. Enfermedades del Aparato Digestivo. Barcelona: Elsevier; 2014. p. 101-112.
7. Hernández-Rocha C, Ibáñez P, Molina M, Klaassen J, Valenzuela A, Candia R, *et al.* Diagnóstico y manejo de colitis ulcerosa grave: una mirada actualizada. Revista Médica de Chile. 2017;145(1):75-84. DOI: <http://dx.doi.org/10.4067/S0034-98872017000100013>
8. Mayorga Garcés, Rodríguez Vélez V, Dávila Bedoya S, Andrade Zamora D, Carrillo Ubidia J, Ordóñez Arce M. Epidemiología y comportamiento de la enfermedad inflamatoria intestinal en la población ecuatoriana. ACTA Gastroenterología Latinoamericana. 2020 [acceso: 10/08/2020];50(1):20-7. Disponible en: <https://www.redalyc.org/articulo.oa?id=199362767004>
9. Lichtenstein G. Enfermedad inflamatoria intestinal. En: Goldman L, Schafer A. GOLDMAN-CECIL Tratado de Medicina Interna Volumen 1. Philadelphia: Elsevier Saunders; 2017. p. 935-43.
10. Bressler B, Marshall J, Bernstein C, Bitton A, Jones J, Leontiadis, *et al.* Clinical practice guidelines for the medical management of nonhospitalized ulcerative colitis: The Toronto consensus. Gastroenterology. 2015 [acceso:

10/08/2020];148(5):1035-58. Disponible en:
<https://pubmed.ncbi.nlm.nih.gov/25747596/>

11. Song EM, Lee HS, Hyung S, Kim GU, Seo M, Hwang SW, *et al.* Clinical characteristics and long-term prognosis of elderly onset ulcerative colitis. *Journal of Gastroenterology and Hepatology.* 2017;33(1). DOI: <https://doi.org/10.1111/jgh.13826>

12. Melmed G, Targan S. Crohn's disease: clinical manifestations and management. En: Podolsky D, Kalloo A, Camilleri M, Shanahan F, Fitz G, Wang T. *Yamada's Textbook of Gastroenterology.* Chichester: Wiley Blackwell; 2016. p. 1418-1459.

13. Cordero Bernabé R, Oliver Galera E, Alamillo Sanz A, Martínez López-Tello M. Amebiasis, giardiasis y tricomoniasis. *Medicine: Programa de Formación Médica Continuada Acreditado.* 2014;11(54):3181-93. DOI: [https://doi.org/10.1016/S0304-5412\(14\)70757-7](https://doi.org/10.1016/S0304-5412(14)70757-7)

14. López-Vélez R, Norman F. Amebiasis - Infecciones causadas por amebas de vida libre. In Cardellach López F. FARRERAS & ROZMAN *Medicina Interna Volumen II.* Barcelona: Elsevier; 2016. p. 2239-43.

15. Libutti S, Saltz L, Willett C, Levine R. Cancer of the colon. In: DeVita VJ, Lawrence T, Rosenberg S. *DeVita, Hellman, and Rosenberg's Cancer: Principles & Practice of Oncology.* Philadelphia: Wolters Kluwer Health; 2015. p. 768-813.

16. Lamarca Lete A, Molina Villaverde R, López González J, Álvarez-Mon Soto M. Cáncer colorrectal. *Medicine - Programa de Formación Médica Continuada Acreditado.* 2013;11(25):1519-25. Disponible en: <https://doi.org/10.1016/j.rmclc.2019.06.005>

Carrasco-Avino G. Histología en la Enfermedad Inflamatoria Intestinal. *Revista médica Clínica Las Condes [Internet].* 2019 [citado el 11 de agosto de 2020];30(4):283-98. Disponible en: <https://doi.org/10.1016/j.rmclc.2019.06.005>

17. Friedman S, Blumberg R. Enfermedad inflamatoria intestinal. En: Kasper D, Fauci A, Hauser S, Longo D, Jameson L, Loscalzo J. *HARRISON. Principios de Medicina Interna, 20e* New York: McGraw Hill; 2018. p. 2258-2276.

18. Derikx L, Dieleman L, Hoentjen F. Probiotics and prebiotics in ulcerative colitis. *Best Practice & Research Clinical Gastroenterology.* 2016 [acceso:

10/08/2020];30(1):55-71.

Disponible

en:

<https://pubmed.ncbi.nlm.nih.gov/27048897/>

Conflicto de intereses

Los autores declaran no tener conflicto de intereses.