

## Características del doppler transcraneal en el diagnóstico de la muerte encefálica.

### Transcranial doppler features in the diagnosis of brain death.

MSc. Dr. Eldis Quintana Carbonell,<sup>I</sup> y Lic. Raúl Morales Rivero.<sup>I</sup>

<sup>I</sup> Coordinación de Trasplantes. Hospital Universitario Manuel Ascunce Domenech Camagüey, Cuba.

---

#### RESUMEN

**Introducción:** El diagnóstico de muerte encefálica con propósitos de donación de órganos requiere de una prueba confirmatoria que permita acortar el tiempo de la confirmación.

**Objetivo:** Describir las características de los sonogramas registrados con Doppler Transcraneal (DTC) en pacientes con diagnóstico clínico de muerte encefálica.

**Método:** Se realizó un estudio descriptivo longitudinal de las características de los registros de DTC, en dos evaluaciones, en pacientes con diagnóstico clínico de muerte encefálica, ingresados en la unidad de cuidados intensivos polivalente del Hospital Universitario: Manuel Ascunce Domenech de la ciudad de Camagüey, durante un año (junio del 2011 a junio del 2012). Se incluyeron en el estudio de 34 enfermos con diagnóstico clínico y sonográfico de muerte cerebral.

**Resultados:** Se exploraron las arterias cerebrales medias, las anteriores y las carótidas internas extracraneales para obtener morfología espectral. Predominó el sexo masculino y la edad media fue de 45 años. La principal causa de muerte fue el ictus hemorrágico (55.9%). Los patrones de separación diástole sístole y de flujo reverberante, predominaron en la primera evaluación y fueron seguidos de puntas sistólicas en el 11.8% de los casos.

**Conclusiones:** En los enfermos estudiados, con la previa confirmación clínica de muerte encefálica el patrón de separación diástole sístole y de flujo reverberante fue seguido de las puntas sistólicas, lo que sugiere que no es necesario prolongar la evaluación.

**Palabras clave:** diagnóstico muerte encefálica, doppler transcraneal.

---

## ABSTRACT

**Introduction:** The diagnosis of brain death for organ donation purposes requires a confirmatory test to shorten the times of the process.

**Objective:** To describe the characteristics of Transcranial Doppler sonograms recorded (DTC) in patients with clinical diagnosis of brain death.

**Method:** We conducted a longitudinal study of the characteristics of the records of DTC, in two evaluations periods, in patients with clinical diagnosis of brain death, admitted to the polyvalent intensive care unit of the University Hospital: Manuel Ascunce Domenech in Camagüey city, during one year (June 2011 to June 2012). 34 patients with clinical and sonographic diagnosis of brain death were included.

**Results:** We explored the anterior and middle cerebral arteries and the extracranial internal carotids for spectral morphology recordings. Males predominated and the average age was 45 years. The main cause of death was hemorrhagic stroke (55.9%). Separation patterns diastole-systole and reverberating flow dominated the first evaluation and were followed by systolic spikes in 11.8% of cases.

**Conclusions:** In the studied patients, with prior clinical confirmation of brain death, separation pattern diastole-systole and reverberating flow followed by systolic points suggest that it is not necessary to extend the evaluation further more.

**Keywords:** brain death diagnosis, transcranial Doppler.

---

## INTRODUCCIÓN

El diagnóstico de muerte encefálica (ME), se basa en la constatación clínica del cese irreversible de todas las funciones encefálicas.<sup>1,2</sup> Para ello es necesario demostrar que el paciente se encuentra en un coma arreactivo, acompañado de fallo de los mecanismos de autorregulación cerebral y de la existencia de parada circulatoria cerebral.<sup>3,4</sup> Al respecto, Bernat ha enfatizado que la manera más segura de probar la ausencia irreversible de funciones integradas en el encéfalo es demostrar el descenso de flujo sanguíneo cerebral (FSC).<sup>5</sup>

El cese de la circulación cerebral puede ser evidenciado a través de estudios neurovasculares con administración de fármacos de contraste o con estudio de evaluación del metabolismo encefálico con el uso radioisótopos;<sup>6</sup> ambos métodos son costosos, invasivos y requieren que el paciente sea trasladado al departamento de imagenología. Por el contrario, el ultrasonido doppler transcraneal (DTC) es un método no invasivo que brinda información en tiempo real sobre las condiciones hemodinámicas de la circulación intracraneal y es considerado en la actualidad un estudio de gran valor para apoyar el diagnóstico de la muerte cerebral a la cabecera del paciente.<sup>7</sup>

A partir del aumento de la presión intracraneal que se genera en un paciente en coma irreversible, se producen cambios progresivos en la morfología de los sonogramas registrados con el DTC que permiten apoyar el diagnóstico clínico de la ME. Actualmente los patrones sonográficos identificados con el cese circulatorio cerebral son: la separación de la diástole-sístole, el flujo reverberante y la espiga sistólica aislada.<sup>8,9</sup>

Este estudio tiene como objetivo describir los patrones sonográficos más frecuentes en función del tiempo en enfermos con diagnóstico de muerte encefálica atendidos en una unidad de cuidados intensivos.

## **MATERIAL Y MÉTODOS**

Se realizó un estudio descriptivo longitudinal de las características de los sonogramas obtenidos con DTC en pacientes con diagnóstico de ME ingresados en la unidad de terapia intensiva polivalente del Hospital Universitario: Manuel Ascunce Domenech de la ciudad de Camagüey, durante un año (junio del 2011 a junio del 2012).

El universo estuvo constituido por 37 pacientes con diagnóstico clínico de ME y la muestra fue de 34 con diagnóstico clínico y sonográfico de muerte cerebral.

Fueron incluidos en el estudio pacientes mayores de 20 años, con diagnóstico de ME y previamente ventilados con buena oxigenación. Se excluyeron aquellos casos que no cumplían los criterios establecidos para el diagnóstico clínico de ME, pacientes con temperatura menor de 34 grados, con tensión arterial menor de 90/60 mmHg o sometidos a efectos de alguna droga sedante o relajante y no fueron evaluados con DTC.

El estudio de DTC se realizó con un equipo DWL (T2) de fabricación alemana. Con la sonda de 2 MHz, en la modalidad de doppler pulsado y aplicada en la ventana temporal se exploraron las arterias cerebrales medias (ACM) y anteriores (ACA). La arteria carótida interna (ACI) extracraneal se evaluó a través de la ventana submandibular a una profundidad de 55 mm. Se consideró como característico de ME los sonogramas con separación diástole-sístole, flujo reverberante o espicular; en al menos dos arterias intracraneales homolaterales o un patrón de flujo reverberante en ambas ACI y vertebrales extracraneales demostradas en dos exámenes realizados con no menos de 30 min de intervalo entre uno y otro.<sup>1</sup>

Las variables utilizadas fueron la edad, el género, la causa de muerte, la morfología de los sonogramas registrados en las dos evaluaciones realizadas. Los datos recogidos de las historias clínicas de los pacientes se procesaron mediante el método de análisis documental. La tabulación de los datos se realizó en una hoja de cálculo diseñada en Microsoft Excel y fueron procesados mediante el sistema estadístico SPSS. 12. Se le halló estadística descriptiva a través de distribución de frecuencia en números absolutos y porcentajes. Los resultados se presentaron en tablas y gráficos.

## **RESULTADOS**

Durante el periodo de estudio, se realizaron un total de 37 diagnósticos de ME. Fueron excluidos tres pacientes en los que en el DTC no se encontró evidencias de flujo sanguíneo y no existía una evaluación previa.

En los 34 enfermos restantes, predominó el sexo masculino (21/61.8%) y la edad media fue de 45 años. El 58.8% de los enfermos pertenecían al grupo de más de 40 años ([Tabla 1](#)).

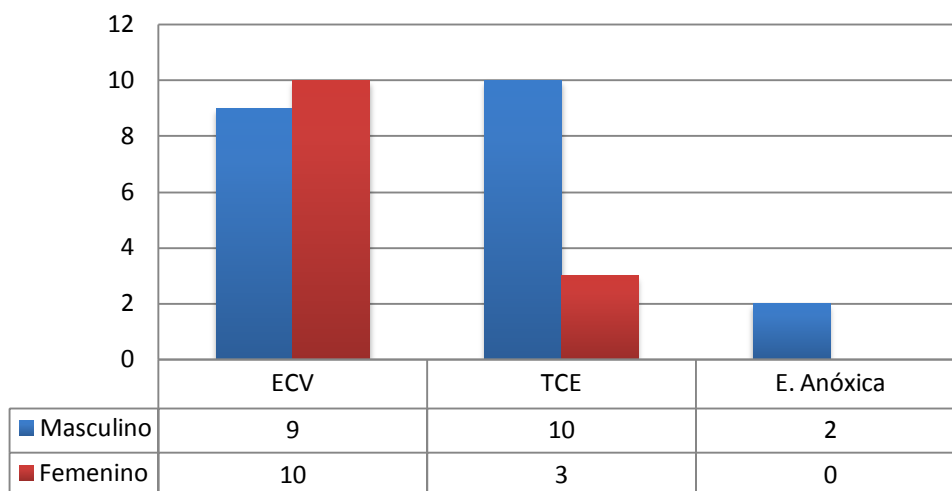
Tabla 1: Distribución de casos según grupos de edad y sexo

Grupos de edades	Sexo Masculino		Sexo Femenino		Total	
	No.	%	No.	%	No.	%
≤ 40 años	12	85.7	2	14.3	14	41.2
> 40 años	9	45.0	11	55.0	20	58.8
Total	21	61.8	13	38.2	34	100.0

Fuente: Historias clínicas.

La causa más frecuente de ME fue el ictus hemorrágico en 19 enfermos (55.9%), con un discreto predominio en las mujeres ([Gráfico 1](#)).

Gráfico 1: Etiología de muerte encefálica

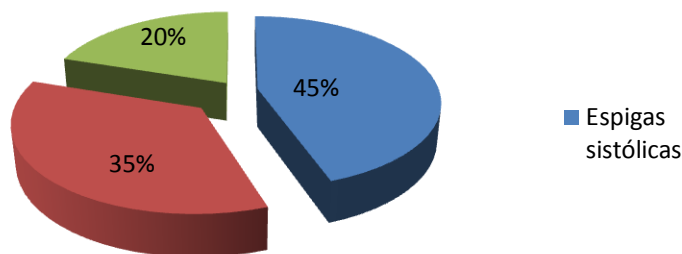


Leyenda: ECV. Enfermedad cerebrovascular; TCE. Trauma cráneo encefálico; E. Encefalopatía.

Fuente: Historias clínicas.

Al analizar el patrón sonográfico registrado ([Gráfico 2](#)), encontramos que en el mayor número de pacientes (29) se observó el patrón de espigas sistólicas aisladas, independientemente de la arteria insonada o ventana craneal utilizada.

Gráfico 2: Patrón sonográfico encontrado



Fuente: Historias clínicas.

Al considerar el tiempo transcurrido entre el diagnóstico clínico de muerte encefálica y el patrón sonográfico encontrado ([Tabla 2](#)), observamos que los patrones de separación sístole diástole y flujo reverberante fueron más frecuentes en las primeras dos horas del diagnóstico y las espigas sistólicas luego de cuatro horas de iniciado el diagnóstico, no observándose flujo en 3 pacientes al ser examinados a las 4 horas de iniciado el evento.

Tabla 2: Relación entre tiempo del diagnóstico de muerte encefálica y patrón sonográfico encontrado

Patrón de flujo	Tiempo de ME	
	2 horas	4 horas
Espigas sistólicas	4	25
Separación sístole diástole	17	6
Flujo reverberante	13	-
Ausencia de flujo	-	3
Total	34	34

Fuente: Historias clínicas.

## DISCUSIÓN

Desde que Rune Aaslid, en 1982, comenzó a utilizar el DTC para el estudio de los pacientes con enfermedad cerebrovascular este se ha convertido en el único método no invasivo a la cabecera del paciente capaz de dar información sobre el estado de la circulación cerebral. En la actualidad es considerándose una técnica fiable para apoyar el diagnóstico de la ME, incluso en pacientes en los que se han utilizado fármacos sedantes o depresores de la función cerebral. El DTC por ser un estudio a ciegas, en el que no es posible visualizar el recorrido de los vasos sanguíneos, requiere de un explorador entrenado y con experiencia; tiene como atenuantes la ausencia de ventana ósea útil para el ultrasonido y que en el caso de la ME requiere de una evaluación previa que certifique la calidad de las ventanas óseas.<sup>10</sup>

Para evitar riesgos en el procedimiento es conveniente que el mismo explorador realice el estudio de referencia y el confirmatorio, siguiendo las recomendaciones anteriores la técnica tiene una sensibilidad del 89% y una especificidad del 99% para apoyar el diagnóstico de la ME.

En varios estudios se hace referencia a falsos negativos de ME y están en relación con condiciones que alteran los acontecimientos que conducen al cese de la perfusión cerebral efectiva. Así, se han descrito la existencia de flujo persistente en la ACM en enfermos clínicamente muertos con drenajes ventriculares, con fracturas con estallido de la bóveda craneal, en fracturas de la base del cráneo con comunicación arteriovenosas traumáticas y en casos con craniectomías descompresivas amplias.<sup>11</sup> En todas las condiciones anteriores los mecanismos fisiopatológicos que conducen al cese del flujo sanguíneo cerebral pueden verse alterados a causa de la disminución de la presión intracraneal, aún cuando existe una gran destrucción neuronal.<sup>12</sup> Una situación similar esta descrita en casos con encefalopatía anóxica o sin lesión estructural evidente, en los que solo se ha realizado una exploración con DTC y no han sido reevaluados. En cualquier caso, incluso en pacientes con encefalopatía anóxica o

sin lesión estructural evidente es necesario prolongar el período de observación no sólo clínico, también para la repetición del DTC hasta encontrar datos inequívocos de parada circulatoria cerebral.<sup>13</sup> En estos casos, lamentablemente el DTC o bien retrasa el diagnóstico o no es aceptable como prueba instrumental para diagnóstico de ME, siendo necesaria una prueba que evalúe la función neuronal en vez del flujo sanguíneo cerebral.

El DTC además de apoyar el diagnóstico de la ME ofrece la importante posibilidad de acortar el periodo de evaluación en casos con criterios de donantes de órganos si se han registrado los sonogramas anteriormente descritos; el patrón de separación diástole-sístole y el flujo reverberante son invariablemente seguidos de la puntas sistólicas aisladas si previamente se cumplen los criterios clínicos de la ME.

Los resultados obtenidos en nuestro estudio, no distan mucho de los descritos en trabajos realizados con similares propósitos por Sarduy y colaboradores en años anteriores.<sup>14</sup>

Se tuvo en cuenta para el diagnóstico la exploración de al menos dos arterias de la circulación anterior o una de la anterior y una de la circulación posterior de forma bilateral. En los casos en que no se encontró flujo sanguíneo a través de las ventanas orbitarias o temporal fueron exploradas las ACI, los resultados sonográficos en relación con el tiempo transcurrido después del diagnóstico clínico de ME y el patrón sonográfico encontrado muestra similares características a otros estudios,<sup>15</sup> que señalan como predominantes los patrones separación diástole-sístole y flujo reverberante en las primeras horas de establecida la ME, así como la presencia de las espigas sistólicas aisladas pasadas las 3 o 4 horas. Esta modificación de los patrones sonográficos con las horas de evolución de la ME puede interpretarse y comprenderse claramente a la luz de la dinámica del FSC y sus modificaciones con el aumento progresivo de la presión intracraneal y la pérdida de la regulación.<sup>14</sup>

En los casos evaluados en nuestro estudio, los patrones sonográficos de separación sístole diástole y de flujo reverberante se encontraron generalmente en las primeras dos horas de establecido el diagnóstico clínico de ME, observándose el patrón de espigas sistólicas aisladas pasadas las cuatro horas. Lo que sugiere que no es necesario prolongar el tiempo de reevaluación para la confirmación del diagnóstico con el DTC.

## REFERENCIAS BIBLIOGRÁFICAS

1. Arrojo R, Escribano C, Fernández A, Fernández V, Ferreiro C, García J, et al. Manual de muerte encefálica y donación de órganos. Complejo Hospitalario "Juan Canalejo", España; 2007.
2. Escudero D, Matesanz R, Soratti C, Flores A. Consideraciones generales sobre la muerte encefálica y recomendaciones sobre las decisiones clínicas tras su diagnóstico. Med Intensiva [Internet]. 2009 [citado 23 Oct 2011];33(9): [aprox. 10 p.]. Disponible en: [http://scielo.isciii.es/scielo.php?pid=S021056912009000900007&script=sci\\_arttext.html](http://scielo.isciii.es/scielo.php?pid=S021056912009000900007&script=sci_arttext.html)
3. Machado C, Pérez Nellar J, Scherle C. Mecanismos fisiopatológicos en la muerte encefálica. Rev Cubana Med [Internet]. 2009 [citado 23 de Oct 2011];48(4): [aprox. 10 p.]. Disponible en: [http://scielo.sld.cu/scielo.php?pid=S0034-75232009000400008&script=sci\\_arttext.html](http://scielo.sld.cu/scielo.php?pid=S0034-75232009000400008&script=sci_arttext.html)

4. Rojas JL, Cortés SE. Selección y manejo del potencial donante de órganos. Sección Medicina Interna, HCUCH. Rev Hosp Clín Univ Chile. 2007;18:281-94.
5. Bernat JL. On irreversibility as a prerequisite for brain death determination. Adv Exp Med Biol. 2004;550:161-7.
6. Domínguez Roldan JM, Barrera Chacón JM, Rivera Fernández MV, García Alfaro C. Técnicas de neurodiagnóstico en pacientes ingresados en la UCI. Sonografía doppler transcraneal en pacientes neurológicos críticos. En: Monográfico de muerte encefálica en UCI. [Internet]. 2009 [citado 23 Oct 2011]. Disponible en: <http://scielo.sld.cu/tratado.uninet.edu/c040503.html>
7. Escudero D, Otero J, Mañalich M, Velazco J, Sánchez Miret J, Romero J. Mantenimiento del donante de órganos. Nefrología. 1991;XI(Supl. 1):10-21.
8. Canadian Neurocritical Care Group. Guidelines for the diagnosis of brain death. Can J. Neurol Sci. 1999;26:64-6.
9. Hadani M, Bruk B, Ram Z, Knoller N, Spiegelmann R, Segal E. Application of transcranial Doppler ultrasonography for the diagnosis of brain death. Intensive Care Med. 1999;25:822-8.
10. Calleja S. Recomendaciones sobre el uso de Doppler transcraneal para determinar la existencia de paro circulatorio cerebral como apoyo diagnóstico de la muerte encefálica. Neurología. 2007;22(7):441-7.
11. Cabrer C, Domínguez-Roldán JM, Manyalich M, Trias E, Paredes D, Navarro A, et al. Persistence of intracranial diastolic flow in transcranial Doppler sonography exploration of patients in brain death. Transplant Proc. 2003;35:1642-3
12. De Freitas GR, Andre C. Sensitivity of transcranial Doppler for confirming brain death: a prospective study of 270 cases. Acta Neurol Scand. 2006;113:426-32.
13. Flowers WM Jr, Patel BR. Persistence of cerebral blood flow after brain death. South Med J. 2000;93:364-70.
14. Sarduy C, Rodriguez J, Osorio H, Vega S. Utilidad del Doppler transcraneal en al diagnóstico de la muerte encefálica. Archivo Médico de Camagüey. 2004;8(2). ISSN 1025-0255.
15. Domínguez J, García C, Jiménez P, Díaz P, Hernández F, Pérez J. Sincronía entre paro circulatorio cerebral y examen clínico en el desarrollo de muerte encefálica. Med Intensiva [Internet]. 2003 [citado 23 Oct 2011];27(5):277-384. Disponible en: <http://www.elsevier.es/sites/default/files/elsevier/pdf/64/64v27n05a13047213pdf001pdf>

Recibido: 10 de febrero de 2013  
Aprobado: 15 de febrero de 2013

MSc. Dr. Eldis Quintana Carbonell. Hospital Universitario Manuel Ascunce Domenech Camagüey, Cuba. Dirección electrónica: [qceldis@finlay-cmw.sld.cu](mailto:qceldis@finlay-cmw.sld.cu)