

## IMÁGENES EN MEDICINA INTENSIVA

Hospital General Docente Iván Portuondo.  
San Antonio de los Baños. Artemisa. Cuba.



## GANGRENA DE FOURNIER

### FOURNIER GANGRENE

MSc. Dr. Orlando Valdés Suárez<sup>1</sup>, MSc. Lic. Josefina Barbón Clemente<sup>2</sup>

---

<sup>1</sup> Especialista de segundo grado en Medicina Intensiva y Emergencia. Especialista de primer grado en Medicina Interna y MGI. Máster en Ciencias en Urgencias Médicas. Profesor asistente.

<sup>2</sup> Licenciada en enfermería. Máster en Ciencias en Urgencias Médicas. Profesora asistente.

**Correspondencia:** [orlandovaldes@infomed.sld.cu](mailto:orlandovaldes@infomed.sld.cu)

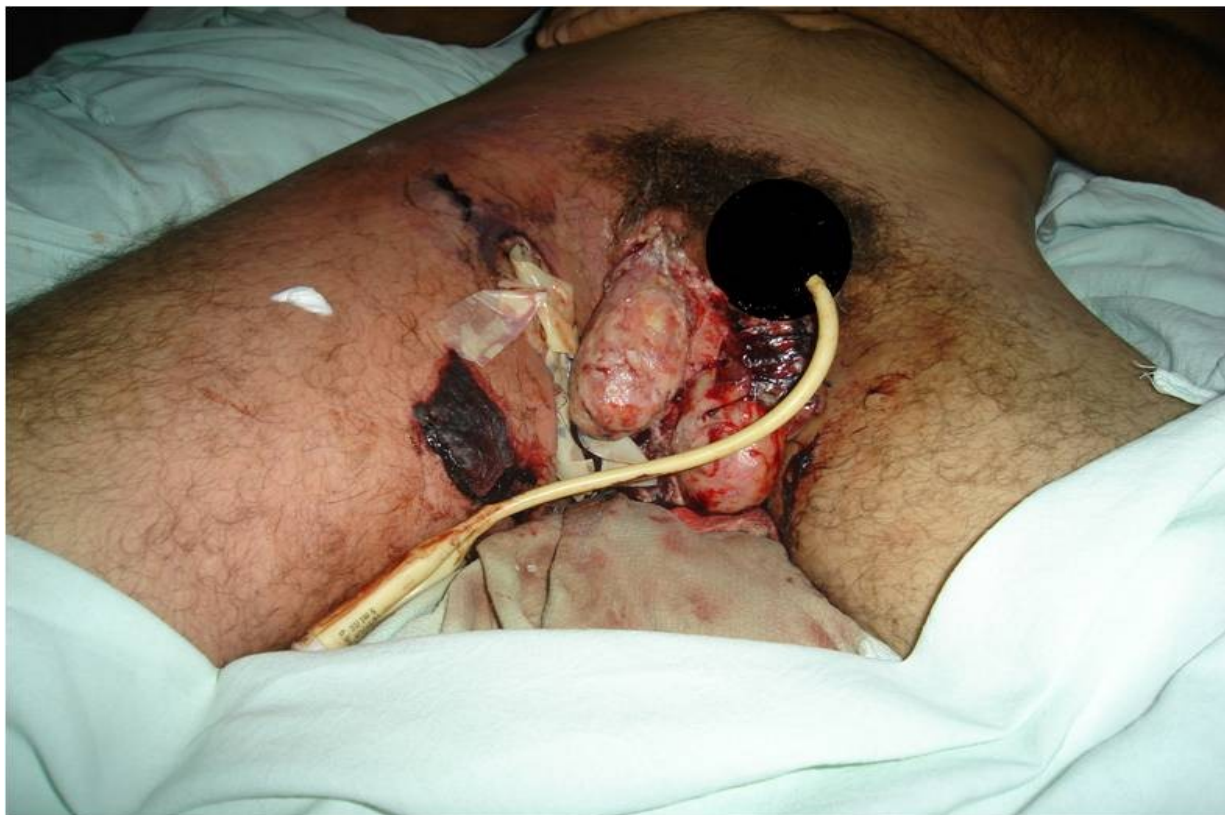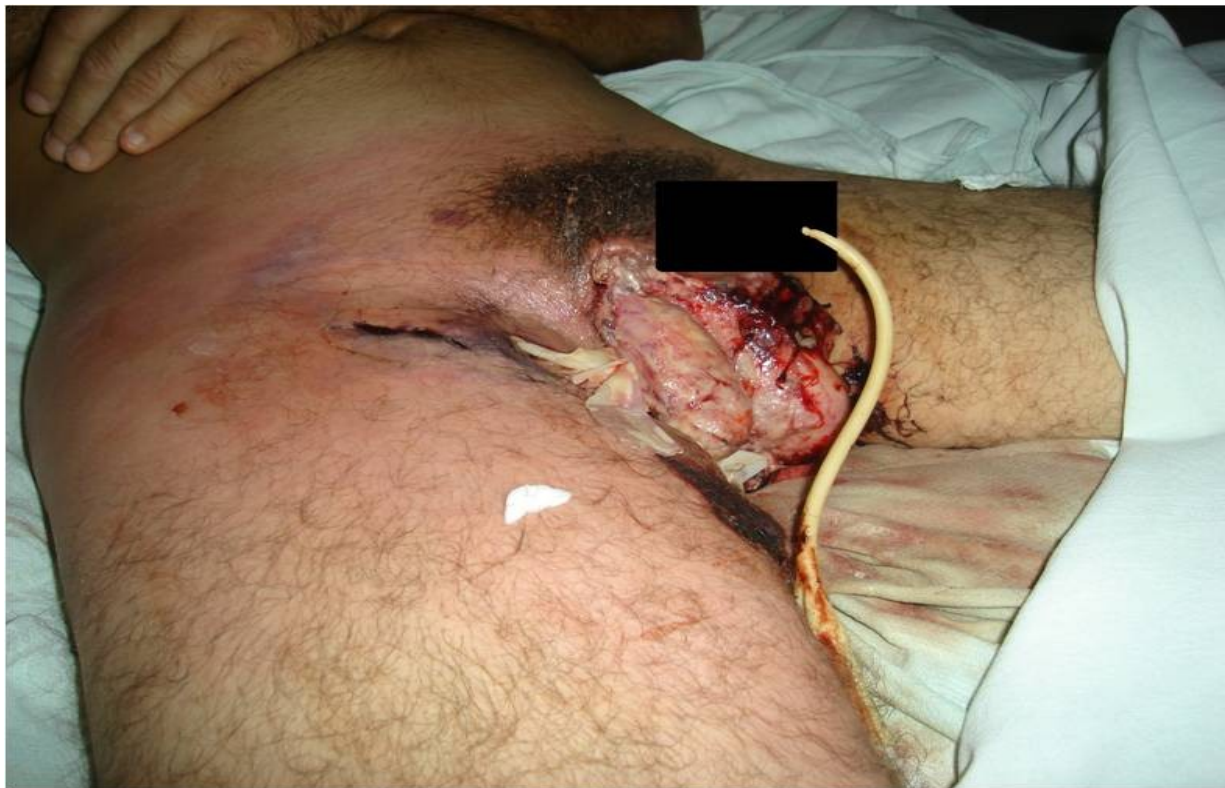---

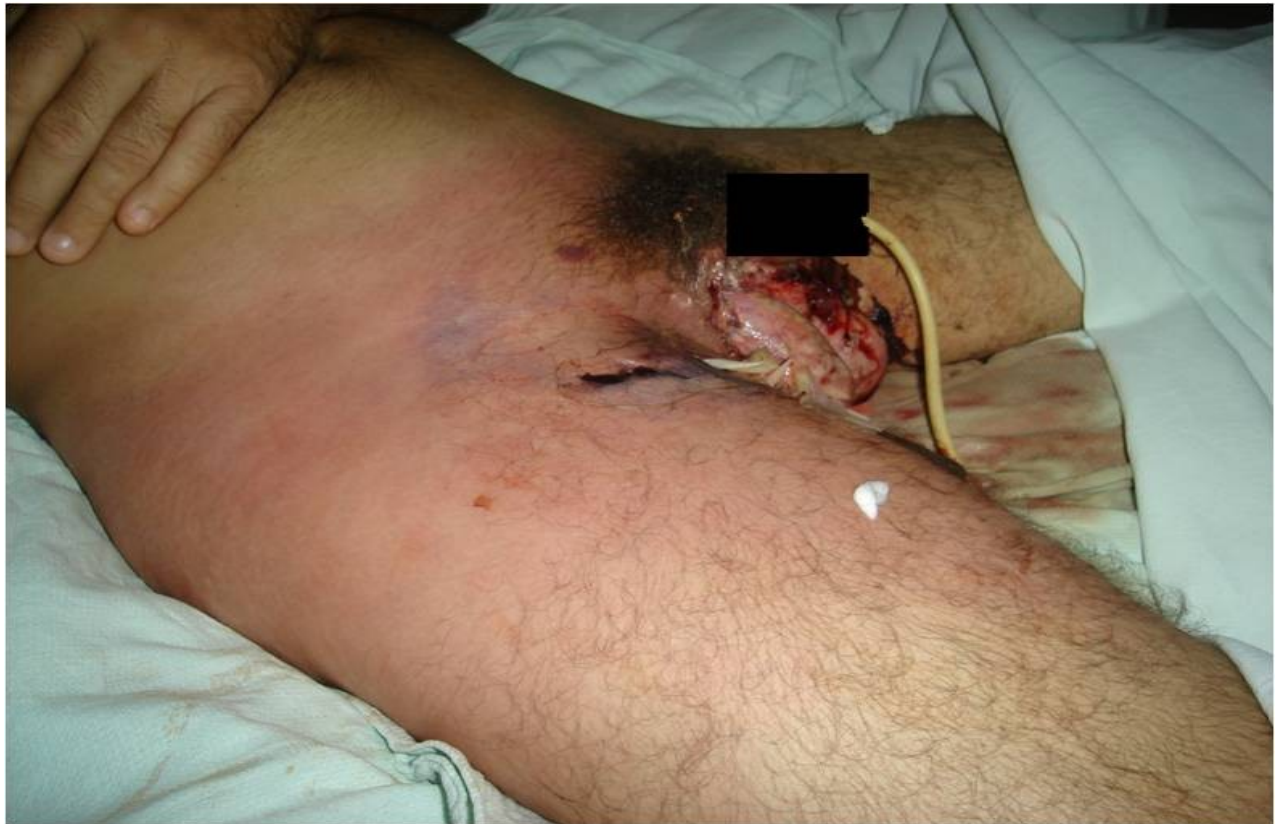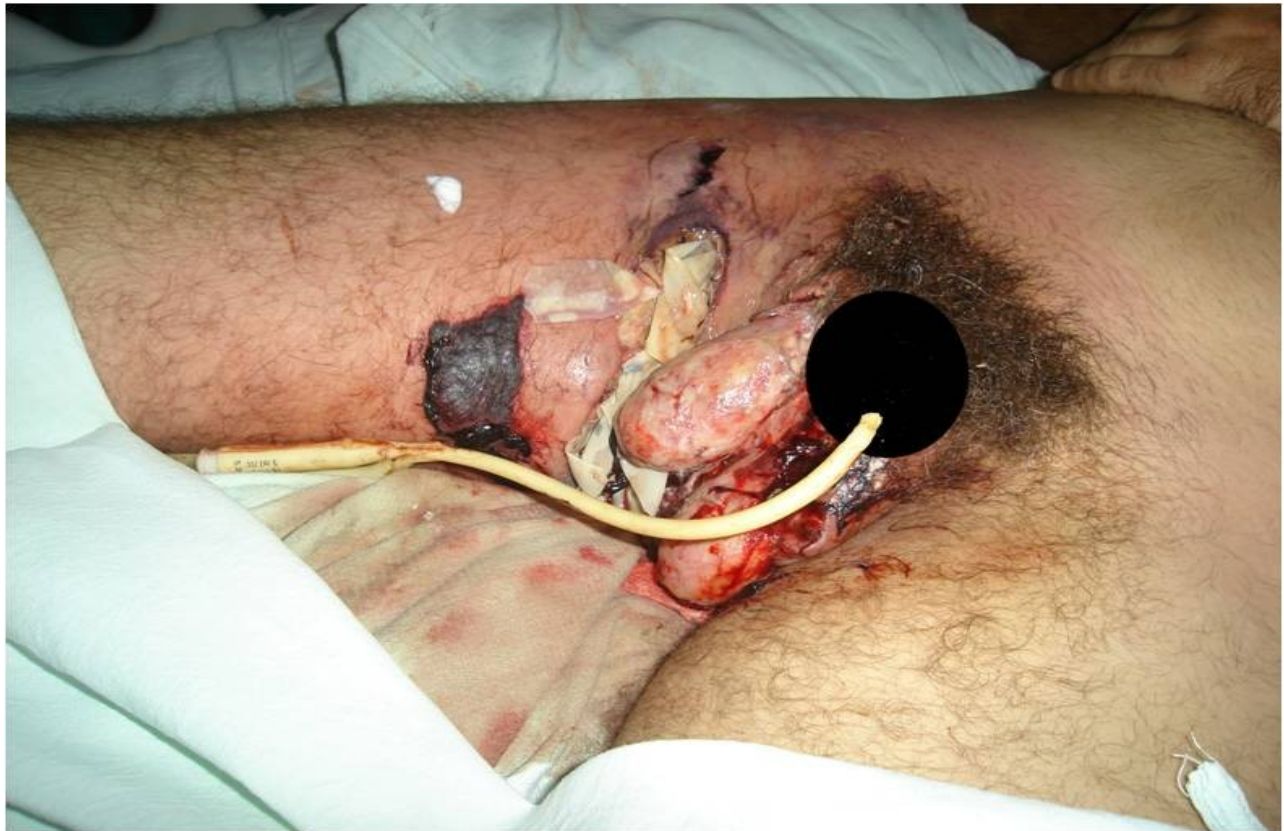
Gangrena de Fournier: desorden poco común y potencialmente letal descrito inicialmente por Baurienne en 1764 y posteriormente por A.L. Fournier en 1883 como un proceso gangrenoso de causa desconocida; que recibió apelativos tales como: Gangrena Idiopática, Erisipela Gangrenosa y Gangrena Estreptocócica del Escroto.<sup>1,2</sup>

Se caracteriza por un inicio abrupto de una infección necrotizante de los tejidos blandos de la región genital y perirectal, rápidamente progresiva, que compromete los tejidos circundantes de esta región y la parte baja de la región abdominal.<sup>3</sup> Es una entidad de etiología polimicrobiana y en promedio se aíslan cuatro microorganismos diferentes, aeróbios o anaerobios.<sup>4</sup>

A continuación presentamos cuatro imágenes de un paciente masculino de 52 años admitido en la UCI del Hospital Iván Portuondo de San Antonio de los Baños con gangrena de Fournier. Necesidad de varias reintervenciones, incluyendo cirugía reconstructiva. Estado crítico. Complicaciones: shock séptico, insuficiencia renal aguda. Polimicrobiana: estafilococo aureus meticillin resistente (MRSA), pseudomona aeruginosa, bacteroides fragilis. Evolución satisfactoria. Equipo de atención interdisciplinario. Estadía: 32 días. Egresado vivo.

Imágenes:





**Referencias Bibliográficas:**

1. Weiner D. M. And lowe F.C..aia update series. Lesson 6 volume XVII. American urological association, inc. 1998, office of education. Houston Texas.
2. Kearney G, Carling P,: Fournier's gangrene: An approach to its management. The journal of urology jun 1983.
3. Hejase M.J., et al. Genital fournier's gangrene: Experience with 38 patients. Urology 1996 may; 47(5) 734-9.
4. Begley M, Md, Shawker t.: Fournier gangrene: Diagnosis with scrotal us. Radiology 1988; 169:387-389.

Recibido: 24 de septiembre de 2014

Aprobado: 28 de septiembre de 2014

Orlando Valdés Suárez. Hospital General Docente Iván Portuondo. San Antonio de los Baños. Artemisa. Cuba. Dirección electrónica: [orlandovaldes@infomed.sld.cu](mailto:orlandovaldes@infomed.sld.cu)