

PRESENTACIÓN DE CASO

Universidad de Ciencias Médicas de Pinar del Río.
Hospital Abel Santamaría Cuadrado. Pinar del Río. Cuba



Síndrome torácico agudo pulmonar en una paciente con sickle mia y embarazo

Pulmonary acute thoracic syndrome in a sickle cell anemia patient and pregnancy

Ediel Ramos Rodríguez¹, Alina Breijo Puentes², Surmaily Piñeiro Izquierdo³, Lázaro Yoan Ordóñez Álvarez⁴

Resumen

El embarazo en una paciente con anemia drepanocítica es considerado una situación de alto riesgo por la alta incidencia de morbilidad y mortalidad materno-fetal. Se presenta un caso de una gestante de 36,4 semanas de 18 años de edad con color de la piel negra con antecedentes patológicos personales de sickle mia que, acude a cuerpo de guardia por presentar dolor bajo vientre y temperatura de 39 °C, es trasladada posteriormente a la Unidad de Cuidados Intensivos donde se valora como una morbilidad materna grave por infección urinaria alta, una neumopatía aguda inflamatoria nosocomial, complicada además con síndrome de distress respiratorio y un síndrome torácico agudo. Conclusiones: el síndrome torácico agudo es una complicación grave de este tipo de anemia. El diagnóstico oportuno y la conducta con antimicrobianos de amplio espectro, anticoagulación terapéutica y exanguineo-transfusión contribuyeron al pronóstico favorable en esta paciente.

Palabras claves: sickle mia, embarazo, infección, distress, morbilidad y mortalidad materna.

Abstract

Pregnancy in a sickle cell anemia patient is considered as a high risk situation because of the elevated morbidity and mortality incidence rate. An 18 year-old pregnant patient, black color skin, a history of sickle cell anemia and 36.4 pregnancy weeks is presented. She has to visit the emergency room presenting low abdominal pain and 39 °C of body temperature being transferred to the Intensive Care Unit where she is evaluated like a critical ill maternal patient by both urinary tract infection and nosocomial-associated pneumonia complicated with acute thoracic syndrome and acute respiratory distress syndrome.

Conclusions: acute thoracic syndrome is a severe complication in this kind of anemia. The early diagnosis and treatment with broad spectrum antibiotics, anticoagulation therapy and plasma transfusion refill conduced to a satisfactory prognosis in this patient.

Key words: sickle cell anemia, pregnancy, infection, distress, morbidity and mortality maternal.

Introducción

El embarazo en una paciente con anemia drepanocítica (AD) es considerado una situación de alto riesgo por la alta incidencia en la morbilidad y mortalidad materno-fetal.¹

En las mujeres con AD, las complicaciones durante el embarazo, parto y puerperio se han reportado más frecuentemente que en mujeres sanas. Se plantea que en estas etapas se agrava la anemia y aumenta la incidencia de crisis vasooclusivas dolorosa, síndrome torácico agudo, trombosis placentarias, infecciones, toxemia y abortos espon-

táneos; la frecuencia de muerte materna también es mayor.²⁻⁷

En Cuba se implementaron una serie de acciones para la reducción de la muerte materna a partir de 1959 que incluyó la generalización de las terapias intensivas a todo el país y el reforzamiento humano y material de las mismas.⁶⁻⁸

Con este trabajo, se presenta un caso de morbilidad materna extremadamente crítica en una unidad de cuidados intensivos polivalentes del Hospital General Docente "Abel Santamaría Cuadrado" de la provincia de Pinar del Río.

Caso Clínico

Gestante de 18 años de edad, color de piel negra con dolor bajo vientre y fiebre de 39 °C como motivo de consulta. Enfermedad actual: gestante de 36.4 semanas (HO: G1A0P0), que ingresa en octubre de 2015 en el Hospital "Abel Santamaría Cuadrado" de Pinar del Río por comenzar con dolor en bajo vientre de moderada intensidad acompañado de fiebre de 39 °C, escalofríos y cefalea frontal que se aliviaba con la administración de dipirona. No dinámica uterina ni pérdida genital.

Ingreso anterior a las 16 semanas por: anemia, polihidramnios e infección del tracto urinario.

Antecedentes patológicos personales de sicklemlia y antecedentes patológicos familiares: rasgos sicklélicos (padre) e hipertensión arterial (madre).

Examen físico al ingreso (datos positivos): temperatura: 39 °C, mucosas: hipocoloreadas y húmedas, tejido celular subcutáneo: edema ligero en ambos miembros inferiores.

Durante el ingreso: continúa con dolor bajo vientre, fiebre y escalofríos. Se interpreta como: embarazo de 36.4 semanas, primigesta, sicklemlia, síndrome

febril agudo e infección del tracto urinario alto.

A las 48 horas de ingreso tiene empeoramiento del cuadro clínico por lo que se decide el traslado a la Unidad de Cuidados Intensivos Polivalente (UCIP), clasificándose como morbilidad materna extremadamente grave (MMEG). Se recibe con taquicardia, sin estado febril, no gradiente térmico, no cianosis, polipnéica y ventilando espontáneamente con necesidad de oxígeno suplementario por máscara facial a 6 L/minuto.

Examen físico al recibimiento en UCI: mucosas: hipocoloreadas con ligero subictero, frecuencia respiratoria: 32 respiraciones por minuto, frecuencia cardiaca: 120 latidos por minuto.

Se interpreta como una infección urinaria alta, neumonía nosocomial a germen no precisado, síndrome de distress respiratorio leve del adulto y síndrome torácico agudo en una gestante con anemia drepanocítica.

Se inicia tratamiento con vancomicina 2 gramos diarios por vía endovenosa y meropenem 2 gramos endovenosos cada 8 horas por 10 días. El síndrome de distress respiratorio leve fue manejado con ventilación mecánica no inva-

siva con ventilador Savina en modo ventilatorio CPAP/ASB con PEEP: 8 cmH₂O ΔASB: 10 cmH₂O, FiO₂ 50% durante 2 días.

A las 24 horas de evolución en UCI, y debido a la gravedad del cuadro clínico de la paciente, se decide en discusión por la comisión de atención a la paciente materna grave (Grupo básico de trabajo, Gineco-Obstetricia, Hematología, Radiología, Anestesiología, Medicina Intensiva, entre otras) y en consenso, interrumpir el embarazo a las 37 semanas mediante la técnica de cesárea transperitoneal, encontrándose un recién nacido normopeso con Apgar 9/9. Se decide administrar empíricamente amikacina 1g endovenoso diario por 10 días tratando de reforzar la terapia antimicrobiana. Se comienza

además con anticoagulación terapéutica. Desde el punto de vista hematológico atendiendo al por ciento elevado de hemoglobina S se decide realizar exanguineotransfusión hasta alcanzar hemoglobina S por debajo de 30%; objetivo logrado tras la realización de 2 procedimientos. En la tabla 1 se realiza una representación de la evolución de la analítica sanguínea durante toda la estancia de la paciente en la institución (todos según el Sistema Internacional de Unidades referenciales del laboratorio clínico). Posteriormente se hace una representación escrita de los resultados de los estudios de imágenes realizados y que reforzaron las hipótesis diagnósticas y se utilizaron como guía en las intervenciones terapéuticas en esta paciente.

Tabla 1: Exámenes complementarios en gestante con sicklemlia y síndrome torácico agudo

	Día 16	Día 18	Día 19	Día 20	Día 22
Orina	Leucocituria				
Hemoglobina	84g/l	79g/l	80g/l		
Hematocrito	0.28%	0.25%	0.25%		
Leucograma	10.9x 10 ⁹ /l	14x10 ⁹ /l	12x10 ⁹ /l		
PMNs	0.75	0.80	0.78		
Linfocitos	0.25	0.17	0.20		
TGP		12.7			
TGO		14.4	39.3		
Ácido Úrico		159	1289		
Creatinina		70.2			
Urea		3.4			
Bilirrubina (Total)				50.7	
Bilirrubina(Directa)				46.0	
INR				1.0	
Dímero D					positivo
Proteína C reactiva					positiva
Gasometría e ionograma					
PH			7.48	7.44	7.52
PCO ₂			26.4	29.6	20
PO ₂			73.6	176	158

HCO ₃ ⁻	19.6	19.9	17
Na ⁺	123	136	138
K ⁺	2.7	3.3	3,6
Ca ⁺	1.01	0.98	1.06
Cl ⁻	126	132	118

Fuente: Historia Clínica. Leyenda: PMNs: Polimorfonucleares neutrófilos. INR: índice de relación normada internacional (de sus siglas al Inglés). TGP: transaminasa pirúvica. TGO: transaminasa oxalacética. PCO₂: presión arterial dióxido de carbono. PO₂: presión arterial de oxígeno. HCO₃: anión bicarbonato. Na: catión sodio. K: catión potasio. Ca: catión calcio. Cl: anión cloro.

Estudios de imágenes: ultrasonografía abdominal evolucionado tras la cesárea con reacción pleural bilateral, ambos riñones con distorsión de la arquitectura parenquimatosa y borramiento de las pirámides, pieloectasia del riñón derecho. Muy fina banda de líquido en cara diafragmática del hígado. Cavidad endometrial ligeramente abierta con escasos y puntiforme elementos ecodifringentes en toda su extensión.

Ecocardiograma con dilatación ligera de la arteria pulmonar y ligera hipoquinisia ventricular derecha (Anexo; Figura 1).

Tomografía axial computarizada y Angiotomografía de tórax (AngioTAC): no adenopatías mediastinales, derrame pleural bilateral con ligero predominio derecho de pequeña a mediana cuantía que se desplaza por la gran cavidad pleural y se introduce en la cisura derecha. Se observan opacidades en ambas bases pulmonares con broncograma aéreo e ingurgitación de las bases hiliares por signos de congestión y atelectasias pasivas a predominio derecho con opacidad en vidrio en igual hemitórax. Edema del intersticio

pulmonar y alveolar derecho con broncograma aéreo y signos de distress respiratorio (lóbulo medio).

En la AngioTAC: se visualiza tronco de la arteria pulmonar de 29 mm, y la arteria pulmonar derecha mide 15 mm y la izquierda 14 mm, sin defecto de lleno a este nivel, buena visualización de las ramas bronquiales y vasculares, menos en los lóbulos inferiores por compresión de los mismos por atelectasias pasivas.

Radiografía de tórax: opacidad en velo en ambas bases pulmonares por derrame pleural a este nivel con moteado heterogéneo hacia la base y campo medio derecho de aspecto inflamatorio. Otros complementarios: Electroforesis de hemoglobina: tipo SC, con 47% de hemoglobina S.

A pesar de la gravedad reportada anteriormente y las complicaciones tratadas secuencialmente y de forma oportuna, la paciente mejora progresivamente y es trasladada de la unidad de cuidados intensivos tras 8 días de evolución y a los 15 días es egresada viva del hospital.

Discusión

En la literatura internacional, se registran diversos estudios sobre la incidencia, evolución y pronóstico de las afecciones obstétricas en cuidados in-

tensivos, sin embargo, son pocos los estudios nacionales sobre el tema.^{5,8}

La AD se produce por una mutación del gen de la globina beta que sustituye por

valina el sexto aminoácido, el ácido glutámico. La HbS se polimeriza de forma reversible cuando se desoxigena para formar una red gelatinosa de polímeros fibrosos que incrementa la rigidez de la membrana del eritrocito, aumenta la viscosidad y produce deshidratación por escape de potasio y entrada de calcio. Estos cambios producen la forma de hoz característica. Las células falciformes pierden la flexibilidad para atravesar los capilares finos provocando vasooclusión microvascular con destrucción prematura de los eritrocitos. Lo anterior explica la isquemia tisular, dolor agudo y lesión gradual de los órganos "terminales" que suelen dominar la evolución clínica.²

El síndrome torácico agudo (STA) se caracteriza por dolor precordial, taquipnea, fiebre, tos y baja disponibilidad arterial de oxígeno. Puede simular cuadros como neumonía, embolia pulmonar, infarto y embolia de la médula ósea, isquemia miocárdica o un infarto pulmonar *in situ*.

Hematológicamente se caracteriza por disminución de la hemoglobina con aumento de plaquetas y leucocitos. Los infartos en las costillas constituyen una causa de dolor óseo que es seguido por una reacción del tejido blando, pleuritis, fractura, hiperventilación, atelectasia y el típico cuadro radiológico. Las crisis pulmonares pueden depender del embolismo graso de la médula ósea infar-

tada o de la profunda trombosis venosa. La oclusión de grandes vasos pulmonares es una causa frecuente de muerte súbita. El edema pulmonar y la necrosis de la pared alveolar conllevan a limitación ventilatoria. Los episodios repetidos de crisis pulmonares crónicas, agudas o subagudas causan hipertensión pulmonar y cardiopatía pulmonar, una causa cada vez más común de muerte a medida que los pacientes sobreviven más.⁴

En la bibliografía consultada resalta una investigación donde las embarazadas con AD en La Habana fueron atendidas en el Instituto de Hematología e Inmunología (IHI) por un equipo multidisciplinario y los partos se realizaron en el Servicio de Obstetricia del Hospital General Docente "Enrique Cabrera" desde enero del 2000 hasta diciembre del 2009, donde las 68 pacientes atendidas se ingresaron a las 36 semanas e interrumpidas en la semana 38. No se realizaron transfusiones ni exangineotransfusión profiláctica; 16 recibieron transfusiones de glóbulos y la exangineotransfusión se realizó en 4 gestantes, todas en el tercer trimestre. En 47 pacientes se realizó cesárea por indicación obstétrica; 17 recién nacidos tuvieron bajo peso pero solo uno un conteo de Apgar bajo. Ocurrieron 2 muertes fetales y una neonatal; se reportó una muerte materna.¹

Conclusiones

El síndrome torácico agudo es una complicación grave de la anemia drepanocítica; incluido dentro de las crisis vasooclusivas que sufren estos pacientes. Ante la aparición de nuevas lesiones inflamatorias en la radiografía de tórax se debe sospechar la presencia de

este síndrome. El diagnóstico oportuno, la conducta con antimicrobianos de amplio espectro, anticoagulación terapéutica y exangineotransfusión, contribuyeron al pronóstico favorable en la paciente que presentamos.

Referencias Bibliográficas

- 1- Hernández PC, del Loreto TM, Espinosa EE, Rodríguez LGR, Ávila OM, Pujadas RX. Sick cell disease and pregnancy. Experience at the Instituto de Hematología e Inmunología, Cuba. Rev Cubana Hematol Inmunol Hemoter [Internet]. 2012 Dic [citado 31 Mar 2016]; 28(4):416-22. Disponible en: http://scielo.sld.cu/scielo.php?script=sci_arttext&pid=S0864-02892012000400010&lng=es
- 2- Hernández PC, Agramante LI O, Roque FR, Ávila CO, Mesa JR, Rodríguez L R. Anemia drepanocítica y embarazo: transfundir o no transfundir, esa es la decisión. Rev Cubana Hematol Inmunol Hemoter [Internet]. 2006 Ago [citado 31 Mar 2016]; 22(2). Disponible en: http://scielo.sld.cu/scielo.php?script=sci_arttext&pid=S0864-02892006000200010&lng=es
- 3- Roque GW, Svarch E, Quesada LY, Gutiérrez DA. Síndrome torácico agudo en niños con drepanocitosis en el Instituto de Hematología e Inmunología. Rev Cubana Hematol Inmunol Hemoter [Internet]. 2014 Jun [citado 31 Mar 2016]; 30(2):137-45. Disponible en: http://scielo.sld.cu/scielo.php?script=sci_arttext&pid=S0864-02892014000200006&lng=es
- 4- Guerra PM, Camacho MM, Fortún PA. Pulmonary function in patients suffering from sickle-cell anemia. Rev Cienc Med de Pinar del Río [Internet]. 2012 [citado 31 Mar 2016]; 9(3):70-7. Disponible en: <http://www.revcmpinar.sld.cu/index.php/publicaciones/article/view/236/482>
- 5- Acevedo RO, Sáez CV, Pérez AA, Alcina PS. Caracterización de la morbilidad materna severa en una Unidad de Cuidados Intensivos. Rev Cubana Obstet Ginecol [Internet]. 2012 Jun [citado 31 Mar 2016]; 38(2):148-160. Disponible en: http://scielo.sld.cu/scielo.php?script=sci_arttext&pid=S0138-600X2012000200002&lng=es
- 6- Álvarez TM, Hinojosa MC, Álvarez SS, López BR, González RG, Carbonell I, et al. Morbilidad materna extremadamente grave, un problema actual. Rev Cubana Hig Epidemiol [Internet]. 2011 Dic [citado 31 Mar 2016]; 49(3):420-33. Disponible en: http://scielo.sld.cu/scielo.php?script=sci_arttext&pid=S1561-30032011000300010&lng=es
- 7- Toirac AS, Blanco RG, Pascual LV, Plasencia AC, Ibarra MM, Losada GJ. Hemoglobinopatías de tipo S y embarazo. Resultados en la atención al perinato. MEDISAN [Internet]. 2011 Ene [citado 31 Mar 2016]; 15(1): Disponible en: http://scielo.sld.cu/scielo.php?script=sci_arttext&pid=S1029-30192011000100001&lng=es
- 8- Sánchez Padrón A, et al. 1001 pacientes maternas gravemente enfermas en una unidad de cuidados intensivos polivalente. Rev Cub Med Int Emerg [Internet]. 2015 [citado 31 Mar 2016]; 15(1): 15. Disponible en: <http://www.revmie.sld.cu/index.php/mie/article/view/131>

Anexo:

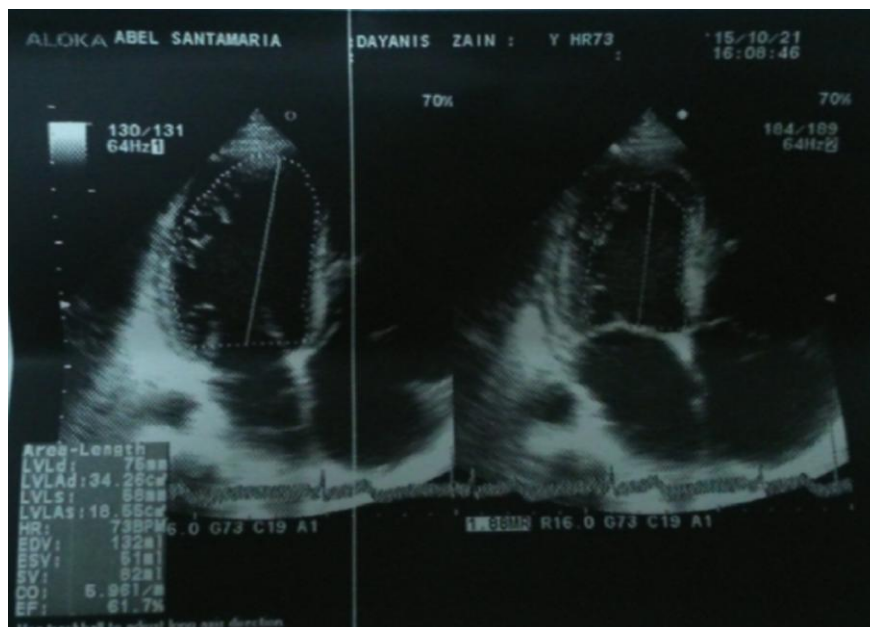


Figura 1. Ecografía cardíaca transtorácica.

¹Especialista en I grado en Medicina General Integral y en Medicina Intensiva y Emergencias. Máster en Urgencias Médicas. Profesor Instructor de la UCM de Pinar del Río. Correo electrónico: edielramos@infomed.sld.cu

²Especialista en I grado en Medicina Interna. Especialista en II grado en Medicina Intensiva y Emergencias. Máster en Urgencias Médicas. Profesora Auxiliar. Investigador Agregado de la UCM de Pinar del Río. Correo electrónico: abreijo@princesa.pri.sld.cu

³Especialista en I grado en Medicina General Integral y en Medicina Intensiva y Emergencias. Máster en Enfermedades Infecciosas. Profesor Instructor de la UCM de Pinar del Río. Correo electrónico: surmaily1981@princesa.pri.sld.cu

⁴Estudiante de tercer año de la carrera de medicina. Alumno ayudante de Terapia Intensiva y Emergencias.

Los autores no declaran conflictos de intereses. Todos participaron de manera equitativa en la confección y presentación del manuscrito.

Recibido: 03 de marzo de 2016

Aprobado: 07 de mayo de 2016

Ediel Ramos Rodríguez. Universidad de Ciencias Médicas de Pinar del Río. Hospital Abel Santamaría Cuadrado. Pinar del Río. Cuba. Dirección electrónica: edielramos@infomed.sld.cu
