

COMUNICACIÓN BREVE

Centro de Investigaciones Médico Quirúrgicas.
Servicio de Medicina Intensiva. La Habana. Cuba



Referencias ultrasonográficas estáticas para la cateterización de vena yugular interna en pacientes graves

Ultrasonographic static references for the internal jugular vein catheterization in critically ill patients

Abdo A¹, Castellanos R¹, Benítez Y¹, Suarez J¹, Machado RE¹, Gutiérrez JA¹, Castellanos A¹, González D¹, Leal G¹, Gómez F¹

Resumen

Introducción: la cateterización de venas profundas es uno de los procedimientos más frecuentes realizados en unidades de atención a pacientes graves. La ultrasonografía en tiempo real se ha convertido en la técnica de elección para la cateterización de vena yugular interna (VYI). La canalización por referentes anatómicos es una técnica a ciegas. La técnica ultrasonografía estática pudiera representar un método intermedio por requerir menos entrenamiento y aportar mayor beneficio que la técnica clásica por referentes anatómicos.

Objetivos: presentar un grupo de experiencias básicas relacionadas con referencias ultrasonográficas con la utilización de un ecógrafo en su modalidad estática para la cateterización de VYI en una serie de casos.

Método: se presentan datos referentes

ultrasonográficos de diez pacientes graves ingresados en el Servicio de Medicina Intensiva del Centro de Investigaciones Médico Quirúrgicas entre los meses de octubre de 2015 – 2016. Se compara con la literatura.

Resultados: la relación anatómica VYI–Arteria Carótida Interna (ACI) que predominó en el lado derecho fue la posición lateral (60%) de VYI con respecto a ACI. En la VYI izquierda predominó la posición antero lateral (40 %). La VYI de mayor diámetro fue la derecha (80 %).

Conclusiones: existe una gran variabilidad anatómica de la relación VYI–ACI que justifica la utilización de la ultrasonografía para la cateterización de VYI. En unidades sin ecógrafo se recomienda seleccionar el lado derecho en primera opción y no realizar más de tres intentos de canalización.

Correspondencia: Dr.C Anselmo Abdo Cuza. Centro de Investigaciones Médico Quirúrgicas. La Habana. Cuba. Email: aaabdo@infomed.sld.cu

Palabras clave: Cateterización de venas profundas; Ecógrafo; Paciente críticamente enfermo

Abstract

Introduction: deep vein catheterization is one of the most frequent procedures performed in intensive care units for critically ill patients. Real-time ultrasonography has become the technique of choice for internal jugular vein (IJV) catheterization. The channeling by anatomical referents is a blind technique. The static ultrasonography technique could represent an intermediate because of it requires less training and provides greater benefit than the classical anatomical reference.

Objectives: to present a group of basic experiences related with ultrasonography references by the use of an ultrasound in its static modality for the catheterization of IJV in a series of cases.

Method: It is presented data of ultrasonography references of ten critically ill patients admitted at Intensive Care

Unit of the Surgery and Clinic Research Center, Havana Cuba, from October 2015 to October 2016. The results were compared with the literature.

Results: the anatomic relationship between IJV-Internal Carotid Artery (ICA) which predominated on the right side was the lateral position (60%) of IJV respect to ICA. In the left IJV anterior and lateral position (40%) predominated. The largest diameter of IJV was the right side (80%).

Conclusions: there is a great anatomical variability of the IJV-ICA ratio which justifies the use of ultrasonography for IJV catheterization. In units without ultrasound it is recommended to select the right side in the first option and do not make more than three channeling attempts.

Key words: Deep vein catheterization; Ultrasound; Critically ill patients

Introducción

La cateterización de venas profundas es uno de los procedimientos más frecuentes realizados en las unidades de atención a pacientes graves. En Estados Unidos se colocan alrededor de cinco millones de catéteres venosos centrales (CVC) cada año.¹ En nuestro país datos del Proyecto DINUCI muestran su realización en aproximadamente 40 % de los pacientes en unidades de cuidados intensivos.² Las principales indicaciones en pacientes graves están dadas por la necesidad de monitorización hemodinámica y de una vía expedita para fluidos, nutrientes y medicamentos.³ Su uso no está exento de riesgos y así se describen como principales complicaciones el daño arterial, hematomas, neumotórax, trombosis e infecciones del torrente sanguíneo entre otras.^{3,4} Para la reali-

zación de este proceder tradicionalmente se utiliza la técnica de cateterización guiada por referentes anatómicos y en fechas más recientes se introduce la cateterización guiada por ecografía en sus modalidades estática y en tiempo real en los años 1978 y 1989, respectivamente.^{5,6} En 2001 la Agency for Health Care Research and Quality (AHRQ) reporta que el uso de la ultrasonografía para canalizar vías centrales debe difundirse debido a la evidencia contundente a su favor.⁷ Para la cateterización de la vena yugular interna (VYI) la técnica de acceso más exitosa es por medio de la ultrasonografía en tiempo real, no obstante la técnica ultrasonográfica estática ofrece ventajas sobre la clásica por referentes anatómicos.

Numerosos estudios han demostrado que esta última técnica es totalmente a ciegas dada la variabilidad anatómica que presenta la ubicación VYI en relación con la arteria carótida interna (ACI).⁷ En nuestro país, hasta donde conocemos, la cateterización de vena yugular interna ecoguiada no es una

Método

Se presentan datos de referencias ultrasonográficas de diez pacientes graves ingresados en el Servicio de Medicina Intensiva del Centro de Investigaciones Médico Quirúrgicas entre los meses de octubre de 2015 - 2016.

El estudio ecográfico se realizó por médicos intensivistas con un equipo marca Toshiba SSA-325 A y transductor lineal de 8 MHz. Los pacientes se colocaron en decúbito supino, posición de Trendelenburg y cabeza girada 15-30° hacia el lado opuesto al explorado. El transductor se posicionó transversalmente al trayecto de los vasos, en el triángulo que conforman la clavícula y los haces esternal y clavicular del músculo esternocleidomastoideo a nivel del cartílago cricoides, para obtener la mejor imagen que permitiera definir la relación anatómica VYI-ACI con el objetivo posterior de cateterización de VYI por vía media o anterior. Las relaciones anatómicas fueron las utilizadas por Umaña M et al⁹

Resultados

La relación anatómica VYI-ACI que predominó en el lado derecho fue la posición lateral (60 %) de VYI con respecto a ACI, Figura 2A. En la VYI izquierda predominó la posición antero

práctica común y solo se reportan experiencias aisladas.⁸

Los autores de este trabajo comparten un grupo de experiencias básicas relacionadas con referencias ultrasonográficas por medio de la utilización de un ecógrafo en su modalidad estática para la cateterización de VYI en una serie de casos.

y se presentan en la Figura 1. Se determinó mediante visualización la VYI de mayor diámetro.

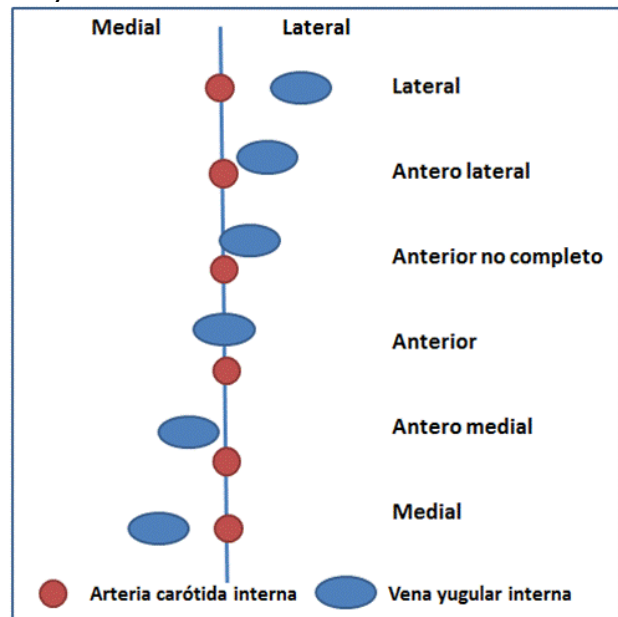


Figura 1. Tipos de relaciones anatómicas entre Vena Yugular Interna y Arteria Carótida Interna

lateral (40 %), Figura 2B. La VYI de mayor diámetro fue la derecha (80 %). La distribución de las otras posiciones y estudios de referencias se muestran en la Tabla 1.

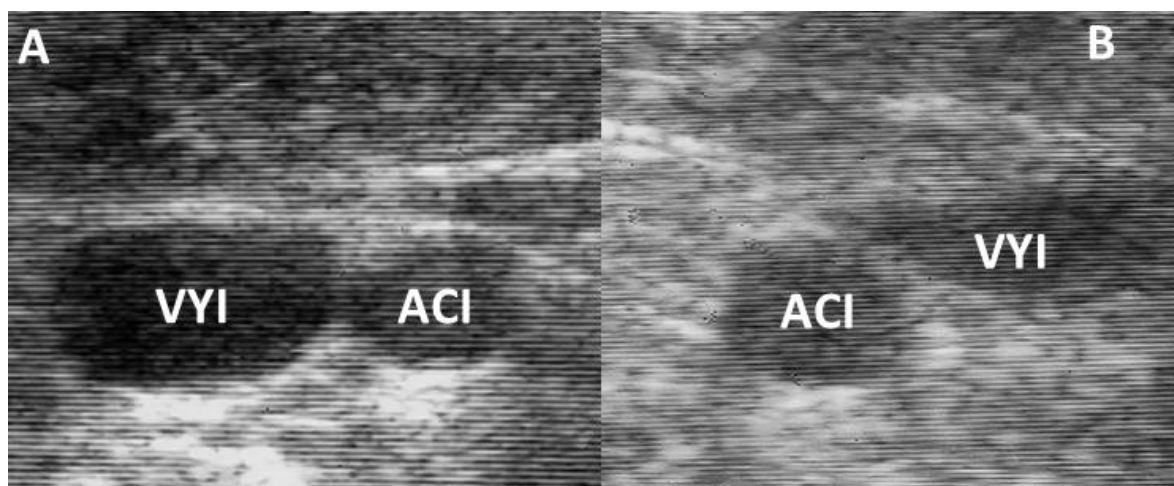


Figura 2. Relación anatómica Vena Yugular Interna (VYI)–Arteria Carótida Interna (ACI) A. Posición lateral B. Posición antero lateral

Tabla 1. Relaciones Vena Yugular Interna-Arteria Carótida Interna. Frecuencias y comparación con la literatura

Relación VYI-ACI	VYI Izquierda			VYI Derecha			
	CIMEQ	Umaña M ⁹	Bacallao RA ¹⁰	CIMEQ	Umaña M ⁹	Bacallao RA ¹⁰	Gordon AC ¹¹
Lateral		15 %	3 %	60 %	33 %	3 %	22 %
Anterior y Lateral	40 %	38 %	96 %	10 %	29 %	97 %	
Anterior no completa	30 %			30 %			50 %
Anterior	30 %	42 %	1 %		33 %	1 %	22 %
Anterior y Medial		1 %			4 %		4 %
Medial					3 %		1 %

VYI: Vena yugular interna, ACI: Arteria carótida interna, CIMEQ: Centro de Investigaciones Médico Quirúrgicas

Discusión

En la actualidad el método ideal para la cateterización de VYI es a través de la ultrasonografía en tiempo real. De esta forma se ha logrado disminuir las complicaciones mecánicas asociadas al proceder.¹²⁻¹⁴

El buen uso de esta técnica requiere de una curva de aprendizaje, disponibilidad del ecógrafo y de forma ideal de fundas

estériles cubre transductores y minidosis de gel estéril de ultrasonografía.

El método convencional y más utilizado en nuestras unidades es el de referentes anatómicos.³

Este trabajo y otros revisados pone en evidencia la variabilidad real de las referencias anatómicas, considerada una técnica a ciegas y la de mayor

probabilidad de complicaciones mecánicas.

Una metodología intermedia es la utilización de ultrasonografía estática que aún sin las ventajas de la visualización en tiempo real ofrece beneficios sobre la técnica convencional. Gordon et al¹¹ describieron en su clásico estudio las diferentes variaciones anatómicas.

Giordano et al¹⁵ a través de estudios tomográficos contrastados desmitifican la estructura tubular de VYI que de forma habitual se presenta en los atlas de anatomía humana. En nuestro país, Bacallao et al¹⁰ realizaron un estudio sobre las variaciones anatómicas de la relación VYI-ACI en pacientes con enfermedad renal crónica con tratamiento depurador dialítico y los comparan con un grupo de individuos sanos. Los autores destacan la alta variabilidad anatómica de las estructuras vasculares tanto en sujetos sanos como en pacientes dialíticos. La mayor variabilidad la refieren, como en la presente serie en VYI izquierda, y alertan sobre la posibilidad de mayor tasa de fracaso y complicaciones durante el proceder de ese lado.

Ha sido reportado por algunos autores que la maniobra de desplazamiento contralateral de la cabeza favorece la superposición VYI-ACI.^{9,14} Esta maniobra pudiera ser evitada al utilizar el método de ultrasonografía en tiempo real, pero es utilizada de forma habitual

Referencias bibliográficas

1. Kilbourne MJ, Bochichio GV, Scalea T, Xiao Y. Avoiding common technical errors in subclavian central venous catheter placement. *J Am Coll Surg* 2009; 208(1): 104-109
2. Grupo de Investigadores Proyecto Disminución de la Infección Nosocomial en Unidades de Cuidados Inten-

en el método de referentes anatómicos, por esta razón las imágenes ultrasonográficas del presente estudio fueron obtenidas en esa posición. Es de destacar el aumento de diámetro de VYI al utilizar la posición de Trendelenburg que recomendamos en todo paciente sin contraindicación. En la actual serie de casos existió una VYI derecha de mayor diámetro que la izquierda en proporción superior, resultados similares a los descritos por Troianos et al⁷, sin embargo la literatura recoge artículos en los que se señala un mayor diámetro de este vaso en el lado izquierdo. En conclusión existe una gran variabilidad anatómica de la relación VYI-ACI que justifica la utilización de la ultrasonografía para la cateterización de VYI. Hasta completar una curva de aprendizaje para su uso en tiempo real, la ultrasonografía estática es una opción superior a la técnica convencional de referentes anatómicos. Los estudios realizados con ultrasonografía estática permiten recomendar para la cateterización de VYI en unidades sin ecógrafos seleccionar el lado derecho en primera opción y no realizar más de tres intentos de canalización. Los autores de este trabajo apoyan la propuesta de incorporar el uso de la ultrasonografía al programa de estudio de la especialidad de Medicina Intensiva y Emergencias en Cuba, así como generalizar su uso en nuestras unidades.¹⁶

sivos. Incidencia de infección relacionada con el cuidado sanitario en unidades de cuidados intensivos en Cuba (año 2014). Resultados de la implementación de un paquete de medidas profilácticas. *Invest Medicoquir*[revista en la Internet]. 2015 julio-diciembre [citado 2016 Nov

- 04];7(2):182-202. Disponible en: <http://www.revcimeq.sld.cu/index.php/imq/article/view/319>
3. Cruz JC, Sánchez JM, Barrero L, López J. Cateterización venosa profunda en el adulto: vena yugular interna vs vena subclavia. Estudio comparativo. Rev Cub Med Int Emerg [revista en la Internet]. 2004[citado 2016 Nov 04];3(4):55-72. Disponible en:http://bvs.sld.cu/revistas/mie/vol3_4_04/mie06404.htm
 4. Parienti JJ, Mongardon N, Mégarbane B, Mira JP, Kalfon P, Gros A, et al. Intravascular Complications of Central Venous Catheterization by Insertion Site. N Engl J Med. 2015 Sep 24;373(13):1220-9
 5. Ullman JI, Stoelting RK. Internal jugular vein location with the ultrasound Doppler blood flow detector. Anesth Analg. 1978 Jan-Feb;57(1):118.
 6. Bond DM, Champion LK, Nolan R. Real-time ultrasound imaging aids jugular venipuncture. Anesth Analg. 1989 May;68(5):700-1
 7. Troianos CA, Hartman GS, Glas KE, Skubas NJ, Eberhardt RT, Walker JD, et al. Guidelines for performing ultrasound guided vascular cannulation: recommendations of the American Society of Echocardiography and the Society Of Cardiovascular Anesthesiologists. Anesth Analg. 2012 Jan;114(1):46-72
 8. Abdo A. Cateterización de vena yugular interna guiada por ultrasonido. Hallado en: <http://blogs.sld.cu/aaabdo/2015/10/26/cateterizacion-de-vena-yugular-interna-guiada-por-ultrasonido/>. Acceso el 04 de noviembre de 2016.
 9. Umaña M, García A, Bustamante L, Castillo JL, Sebastián Martínez J. Variations in the anatomical relationship between the common carotid artery and the internal jugular vein: an ultrasonographic study. Colomb Med (Cali). 2015 Jun 30;46(2):54-9
 10. Bacallao RA, Ávila A, Salgado J, Gutiérrez F, Guerra G, Llerena B. Variabilidad anatómica de la vena yugular interna por ecografía en voluntarios sanos y pacientes en hemodiálisis. Revista Cubana de Medicina [revista en la Internet]. 2015[citado 2016 Noviembre 04]; 54(3): 190-201. Disponible en:http://bvs.sld.cu/revistas/med/vol54_3_15/med02315.htm
 11. Gordon AC, Saliken JC, Johns D, Owen R, Gray R. US-guided puncture of the internal jugular vein: complications and anatomic considerations. J Vasc Interv Radiol 1998; 9:333-8
 12. Ray BR, Mohan VK, Kashyap L, Shende D, Darlong VM, Pandey RK. Internal jugular vein cannulation: A comparison of three techniques. J Anaesthesiol Clin Pharmacol 2013; 29:367-71.
 13. Dietrich CF, Horn R, Morf S, Chiorean L, Dong Y, Cui XW, et al. Ultrasound-guided central vascular interventions, comments on the European Federation of Societies for Ultrasound in Medicine and Biology guidelines on interventional ultrasound. J Thorac Dis. 2016 Sep;8(9):E851-E868
 14. Álvarez F. Accesos venosos centrales guiados por ultrasonido: ¿Existe evidencia suficiente para justificar su uso de rutina? Rev Med Clin Condes 2011; 22(3) 361-368
 15. Giordano CR, Murtagh KR, Mills J, Deitte LA, Rice MJ, Tighe PJ. Locating the optimal internal jugular target site

- for central venous line placement. J ClinAnesth. 2016 Sep; 33:198-202
16. Díaz-Águila HR, Valdés-Suarez O. Ecografía de rastreo. ¿Complementario o evaluación clínica? Rev Cub Med Int Emerg [revista en la Internet]. 2016 [citado 2016 Noviembre 04]; Vol.15;(4). Disponible en: <http://www.revmie.sld.cu/index.php/mie/article/view/182/0>

¹Centro de Investigaciones Médico Quirúrgica. La Habana. Cuba
Correspondencia: Dr. C. Anselmo A Abdo Cuza. Email: aaabdo@infomed.sld.cu
Website: <http://blogs.sld.cu/aaabdo/>

Los autores no declaran conflicto de interés. Contribuyeron de manera equitativa en la realización del proceder descrito y en la confección del manuscrito.

Recibido: 05 de noviembre de 2016
Aprobado: 06 de noviembre de 2016

Hospital CIMEQ, La Habana, Cuba.
