

## Ácido tranexámico para hemorragia intracerebral primaria hiperaguda

Tranexamic acid for hyperacute primary intracerebral haemorrhage

Luis Rafael Moscote-Salazar<sup>1</sup> <https://orcid.org/0000-0002-4180-6962>

Ezequiel Ballestas-García<sup>1</sup> <https://orcid.org/0000-0002-7075-8007>

Hugo Rafael Corrales Santander<sup>1</sup> <https://orcid.org/0000-0002-2080-6365>

Huber S. Padilla-Zambrano<sup>1</sup> <https://orcid.org/0000-0003-4523-0646>

<sup>1</sup>Centro de Investigaciones Biomédicas (CIB). Universidad de Cartagena. Facultad de Medicina. Cartagena de Indias, Colombia.

\* Autor para la correspondencia: [mineurocirujano@aol.com](mailto:mineurocirujano@aol.com)

Recibido: 30/06/2018

Aprobado: 21/12/2019

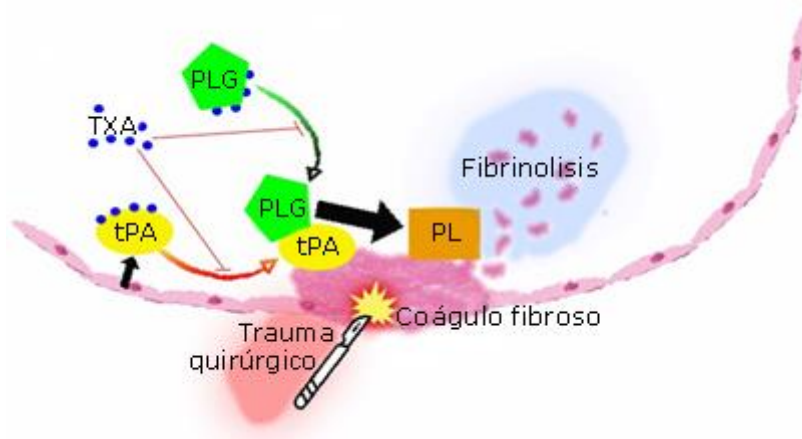
---

Recientemente, han sido publicado los resultados “Tranexamic acid for hyperacute primary IntraCerebral Haemorrhage (TICH-2): an international randomised, placebo-controlled, phase 3 superiority trial” indexados en la revista *The lancet*.<sup>(1)</sup> El TICH-2 fue un estudio bien realizado, multicéntrico, doble ciego, aleatorizado, que incluyó pacientes con hemorragia intracerebral dentro de las primeras ocho horas de iniciados los síntomas. Los pacientes fueron reclutados de 124 hospitales y 12 países. La intervención fue la administración de 1 gramo de ácido tranexámico en 10 minutos y se continuó con una infusión de 1 gramo por 8 horas siguientes. Este fue un ensayo clínico con resultados negativos, pero ciertas dudas surgen: Primero: ¿Pudo haber sido tardía la inclusión de pacientes hasta 8 horas de iniciados los síntomas? Segundo: ¿Pueden existir pequeñas diferencias en el análisis de los subgrupos a pesar de que la muestra

incluida es alta (N= 2325)? Por otro lado, la mortalidad a los 90 días fue prácticamente la misma en ambos grupos (OR 0,88; 95 % CI 0,76 - 1,03; p= 0,11) (22 % vs 21 %).

La hemorragia intracerebral (HIC) representa cerca de 20 % de todos los eventos cerebrovasculares (ECV), la mitad de las muertes provocadas por los ECV<sup>(1)</sup> y una causa común de discapacidad a nivel mundial.<sup>(2,3)</sup> Entre 25 % - 30 % de las HIC presentan complicaciones por una expansión del hematoma intraparenquimatoso en las primeras horas,<sup>(1,2,3,4)</sup> que origina una inestabilidad neurológica aguda de los pacientes<sup>(3,4)</sup> y bajas tasas de supervivencia.<sup>(1,2)</sup> En la actualidad, se ha demostrado que la disminución intensiva y oportuna de los niveles de presión arterial provoca una mejora en el resultado funcional de los pacientes.<sup>(1,2)</sup> Según los datos de la Reducción Intensiva de la Presión Arterial en el Ensayo de Hemorragia Intracerebral Aguda (INTERACT, por sus siglas en inglés), la expansión del hematoma intraparenquimatoso aumentó las tasas de mortalidad en un 5 % por mililitro de volumen de hematoma adicional, por lo cual, limitar su crecimiento mejoraría notablemente el resultado funcional en los pacientes.<sup>(4)</sup> Además, se ha utilizado el factor VII recombinante como una terapia farmacológica para limitar su crecimiento, pero no se ha asociado con un beneficio en el resultado funcional.<sup>(1,2)</sup>

El ácido trans-4-aminometil-ciclohexanocarboxílico, también conocido como “ácido tranexámico (TXA)”, es un antifibrinolítico análogo sintético de la lisina, que altera la fibrinólisis al unirse de forma reversible y competitiva en los sitios de unión con la lisina del plasminógeno.<sup>(5)</sup> De esta manera bloquea casi completamente la unión de plasminógeno o la cadena pesada a la fibrina,<sup>(6)</sup> que inhibe la ruptura de los coágulos de fibrina.<sup>(5,6)</sup> Solo 3 % de TXA se une a proteínas plasmáticas. Además, el TXA bloquea la unión de  $\alpha$ 2-antiplasmina a plasmina e inhibe la activación del tripsinógeno (competitivamente) por la enteroquinasa, también a la tripsina (no competitivamente) y débilmente a la trombina<sup>(6)</sup> (Fig.). El fármaco cruza la placenta, barrera hematoencefálica, el ojo y se difunde rápidamente en el líquido articular y las membranas sinoviales.<sup>(5,6)</sup> El riesgo trombótico del TXA puede aumentar cuando se administra con anticonceptivos hormonales combinados, concentrados de complejo de factor IX, trombina, batroxobina o hemocoagulasa. Sin embargo, cuando se administra con activadores del plasminógeno tisular, puede disminuir la eficacia de ambos fármacos.<sup>(6)</sup>



TXA: Ácido tranexámico, PLG: plasminógeno, PL: plasmina, tPA: activador del plasminógeno tisular.

*Fuente:* Modificado de: Zehtabchi S, Abdel Baki SG, Falzon L, Nishijima DK. Tranexamic Acid for Traumatic Brain Injury: A Systematic Review and Meta-analysis. The American journal of emergency medicine. 2014;32:1503-9.

**Fig. -** Esquema de los mecanismos antifibrinolíticos mediados por el TXA a nivel intravascular.

Se ha sugerido este fármaco como una intervención farmacológica pues puede reducir significativamente las tasas de mortalidad y disminuir eventos vasculares oclusivos en pacientes con hemorragia mayor postraumática.<sup>(2)</sup> En el manejo de la hemorragia intracerebral espontánea (HIE), el TXA provoca un cese rápido de la hemorragia, limita la expansión del hematoma y disminuye la neurotoxicidad y neuroinflamación, posiblemente por la inhibición de la cascada de activación del plasminógeno.<sup>(7)</sup> En la hemorragia subaracnoidea aneurismática, donde reduce el riesgo de nuevas hemorragias a expensas de un mayor riesgo de isquemia cerebral,<sup>(2)</sup> y en la lesión traumática cerebral su uso limita la lesión cerebral secundaria a través de dos mecanismos: a) agente fibrinolítico: disminuye la fibrinólisis y la progresión de la hemorragia intracraneal, y b) inhibición del efecto activador del plasminógeno tisular, el cual desempeña un papel importante en el edema perilesional.<sup>(8)</sup> Sin embargo, a pesar de los beneficios del TXA, este fármaco podría aumentar el riesgo de isquemia cerebral<sup>(7)</sup> y eventos vasculares oclusivos.<sup>(2)</sup> Los resultados del TICH-2 disminuyen las expectativas creadas en cuanto a la utilidad del ácido tranexámico en hemorragia aguda intracerebral no traumática.

En conclusión, debemos evitar la administración de ácido tranexámico en pacientes con hemorragia intracerebral aguda no traumática. Futuros estudios serán necesarios para

resolver interrogantes en subgrupos de pacientes con hemorragias intracerebrales de etiología no traumática.

### Referencias bibliográficas

1. Sprigg N, Flaherty K, Appleton JP, Salman RAS, Bereczki D, Beridze M, et al. Tranexamic acid for hyperacute primary IntraCerebral Haemorrhage (TICH-2): an international randomised, placebo-controlled, phase 3 superiority trial. *Lancet*. 2018;391(10135):2107-15.
2. Sprigg N, Robson K, Bath P, Dineen R, Roberts I, Robinson T, et al. Intravenous tranexamic acid for hyperacute primary intracerebral hemorrhage: Protocol for a randomized, placebo-controlled trial. *Int J Stroke*. 2016;11(6):683-94.
3. Flaherty K, Bath PM, Dineen R, Law Z, Scutt P, Pocock S, et al. Statistical analysis plan for the “Tranexamic acid for hyperacute primary IntraCerebral Haemorrhage” (TICH-2) trial. *Trials*. 2017;18(1):17-9.
4. Ovesen C, Jakobsen JC, Gluud C, Steiner T, Law Z, Flaherty K, et al. Prevention of haematoma progression by tranexamic acid in intracerebral haemorrhage patients with and without spot sign on admission scan: a statistical analysis plan of a pre - specified sub - study of the TICH - 2 trial. *BMC Res Notes*. 2018;11(1):379. Doi: 10.1186/s13104-018-3481-8
5. Winter SF, Santaguida C, Wong J, Fehlings MG. Systemic and topical use of tranexamic acid in spinal surgery: A systematic review. *Glob Spine J*. 2016;6(3):284-95.
6. McCormack PL. Tranexamic acid: a review of its use in the treatment of hyperfibrinolysis. *Drugs*. 2012 Mar;72(5):585-617.
7. Dineen RA, Pszczolkowski S, Flaherty K, Law ZK, Morgan PS, Roberts I, et al. Does tranexamic acid lead to changes in MRI measures of brain tissue health in patients with spontaneous intracerebral haemorrhage? Protocol for a MRI substudy nested within the double-blind randomised controlled TICH-2 trial. *BMJ Open*. 2018;8(2):e019930.
8. Zehtabchi S, Abdel Baki SG, Falzon L, Nishijima DK. Tranexamic Acid for Traumatic Brain Injury: A Systematic Review and Meta-analysis. *The American journal of emergency medicine*. 2014;32:1503-9.

### **Conflicto de intereses**

Los autores declaran que no tienen ningún conflicto de interés por reportar.

### **Contribución de los autores**

*Luis Rafael Moscote-Salazar.* Concepción del tema de investigación, coordinador del grupo de investigación, redacción del artículo y envío del manuscrito a la revista.

*Ezequiel Ballestas-García.* Diseño gráfico y redacción del artículo.

*Hugo Rafael Corrales Santander.* Redacción del artículo. Ejecución de revisión y correcciones al documento.

*Huber S. Padilla-Zambrano.* Diseño de la investigación. Ejecución de revisión y correcciones al documento.