



## Abdomen agudo por vesícula biliar duplicada y complicada

### Acute abdomen due to duplicated and complicated gallbladder

Emir Jesús Vives Balmaseda<sup>1</sup> <https://orcid.org/0000-0002-6019-2812>

Evelio Jesús Ortega Abstengo<sup>1</sup> <https://orcid.org/0000-0002-3581-7534>

Miguel Alexander Concepción López<sup>1</sup> <https://orcid.org/0000-0003-4132-9657>

Orlando Silvio Rodríguez Martínez<sup>1</sup> <https://orcid.org/0000-0002-4365-9118>

Jorge Héctor Rojas Sánchez<sup>1</sup> <https://orcid.org/0000-0003-2563-3456>

Sara Amneris Urgellés Carreras<sup>2\*</sup> <https://orcid.org/0000-0002-5832-9250>

<sup>1</sup>Hospital Provincial "Camilo Cienfuegos". Santi Spíritus, Cuba.

<sup>2</sup>Hospital Militar Central "Dr. Luis Díaz Soto". La Habana, Cuba.

\*Autor para la correspondencia. Correo electrónico: [sarauc@infomed.sld.cu](mailto:sarauc@infomed.sld.cu)

## RESUMEN

**Introducción:** Las malformaciones de la vía biliar son extremadamente infrecuentes y en muchas ocasiones son un hallazgo en el acto quirúrgico. Cuando se presenta, el cuadro clínico es similar al del paciente que tiene vesícula sin malformaciones congénitas.

**Objetivo:** Describir un caso de abdomen agudo por duplicidad de vesícula biliar complicada.

**Caso clínico:** Paciente de 46 años, antecedentes de dispepsias, que acudió al cuerpo de guardia con dolor abdominal agudo. Se diagnostica gangrena vesicular y se decide tratamiento quirúrgico. En el transoperatorio, se constató doble sistema vesicular, uno con zona de necrosis y el otro con cambios inflamatorios crónicos. Se realiza colecistectomía a ambos órganos. La evolución fue favorable.



**Conclusiones:** La ocurrencia de un abdomen agudo en un paciente con duplicidad vesicular es infrecuente. Se presenta el caso pues contribuye a profundizar en el conocimiento sobre la conducta a seguir en esta enfermedad.

**Palabras clave:** malformaciones vesiculares; gangrena vesicular; duplicidad vesicular.

## ABSTRACT

**Introduction:** Bile duct malformations are extremely rare, and generally do not present complications that justify urgent surgical intervention. When it occurs, the clinical picture is similar to that of a patient with a gallbladder without congenital malformations.

**Objective:** Describe a case of acute abdomen due to complicated gallbladder duplication.

**Clinical case:** 46-year-old patient with a history of dyspepsia, who came the emergency with acute abdominal pain. Gallbladder gangrene is diagnosed, and surgical treatment is decided. During surgery, a double vesicular system was found, one area of necrosis and the other with chronic inflammatory changes. Cholecystectomy is performed on both organs. The evolution was favorable.

**Conclusions:** The occurrence of an acute abdomen in a patient with gallbladder duplication is infrequent. The case is presented that contributes to deepen the knowledge about the course of action in this disease.

**Keywords:** gallbladder malformations; gallbladder gangrene; vesicular duplicity.

Recibido: 03/08/2021

Aprobado: 22/02/2022

## INTRODUCCIÓN

La duplicación de la vesícula biliar es una anomalía poco frecuente. En un estudio de 9 221 autopsias, se reportó una incidencia de un caso en 4 000 realizadas.<sup>(1,2)</sup> Aunque se confirma el diagnóstico por

<http://scielo.sld.cu>

<http://www.revmedmilitar.sld.cu>



ultrasonografía o tomografía axial computarizada (TAC), en ocasiones es un hallazgo en el acto quirúrgico.<sup>(3)</sup>

Cuando se sospecha esta malformación, deben descartarse otras enfermedades de este órgano, como la vesícula con fondo plegado o gorro frigio, divertículos vesiculares, quistes de las vías biliares extrahepáticas y la vesícula bilobulada o septada. También se han descrito localizaciones aberrantes.<sup>(2,3,4)</sup>

La colecistitis aguda, en estas malformaciones congénitas, es muy poco frecuente. Cuando se presenta, el cuadro clínico es similar al del paciente que tiene vesícula sin malformaciones congénitas.<sup>(5)</sup>

Por la baja frecuencia de la duplicidad de la vesícula biliar asociada al abdomen agudo y lo interesante del caso, se decide realizar su presentación con el objetivo de contribuir a profundizar en el conocimiento sobre la conducta a seguir en pacientes con esta enfermedad.

## CASO CLÍNICO

Paciente femenina de 46 años, blanca, con antecedentes de hipertensión arterial e historia de trastornos dispépticos altos, de varios años de evolución, con crisis repetidas de dolor abdominal, que acude al cuerpo de guardia por presentar dolor intenso, de 24 horas de evolución, en hipocondrio derecho, acompañado de una cantidad no precisada de vómitos.

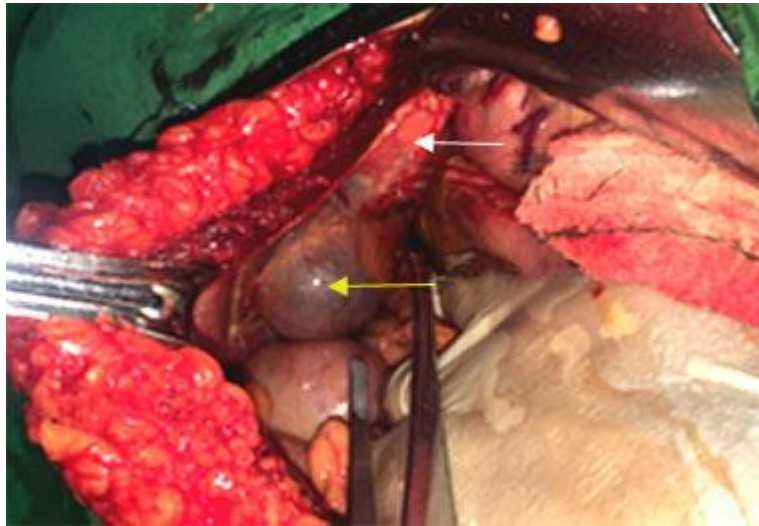
Datos positivos al examen físico: temperatura de 38,5 °C; frecuencia cardiaca 120 latidos por minuto; abdomen doloroso a la palpación en hipocondrio derecho, con reacción peritoneal en cuadrante superior derecho, signo de Murphy positivo, fondo vesicular palpable.

Complementarios: leucocitosis con desviación a la izquierda; ultrasonido abdominal: Vesícula distendida con engrosamiento de sus paredes y líquido perivesicular.

Se plantea el diagnóstico de colecistitis aguda y se decide tratamiento quirúrgico de urgencia. En el acto quirúrgico se constata que la paciente tiene dos vesículas biliares; una en posición normal, con signos de colecistitis aguda y zonas de necrosis con drenaje en el colédoco, y otra en el lóbulo izquierdo del hígado, con signos de inflamación crónica y drenaje al interior de ese órgano (Fig. 1). Se



realiza colecistectomía de ambas vesículas con ligadura de los conductos císticos, sin accidentes operatorios.



**Fig. 1-** Duplicidad vesicular (flecha amarilla, vesícula biliar; blanca, vesícula accesorio).

La evolución postoperatoria fue satisfactoria. La paciente egresó al séptimo día de la operación. El informe anatomopatológico confirmó el diagnóstico clínico y describió una vesícula con signos de colecistitis crónica y otra con necrosis, hemorragia intensa, infiltrado inflamatorio agudo en su pared, y litiasis en su interior.

## COMENTARIOS

El hígado, la vesícula biliar y las vías biliares se originan de un divertículo procedente de la porción caudal del intestino anterior, al principio de la cuarta semana de desarrollo embrionario. Este divertículo hepático se divide en una porción hepática y otra cística.<sup>(6)</sup> Cuando existe alguna alteración en la proliferación y migración embriológica, ocurren las anomalías biliares congénitas, se origina la vesícula doble y otras malformaciones.<sup>(2,3)</sup>



Las anomalías congénitas de la vesícula biliar pueden clasificarse en alteraciones de localización, número o desarrollo. Dentro de las alteraciones de localización, la de mayor frecuencia es la intrahepática, fundamentalmente en el lóbulo derecho. Las alteraciones del número pueden ser agenesia o duplicación. La agenesia es una condición extremadamente rara, con una incidencia en autopsias de 0,03 %.<sup>(4)</sup> Las vesículas biliares triples también han sido descritas.<sup>(6,7)</sup>

Las anomalías del desarrollo incluyen la vesícula flotante, presente hasta en el 10 % de la población; la vesícula con fondo plegado o gorro frigio, los divertículos vesiculares, las vesículas septadas y la presencia de tejido ectópico (tejido hepático, gástrico, pancreático y tiroideo).<sup>(1)</sup>

Las verdaderas duplicaciones con conductos císticos diferentes, son en forma de Y o H. La forma tipo Y está constituida por 2 vesículas biliares adheridas, habitualmente una más grande que la otra, con arterias císticas independientes, que ocupan la misma fosa y 2 conductos císticos separados que se fusionan para desembocar en el conducto hepático común y formar el colédoco. La forma tipo H o ductular está formada por vesículas separadas con 2 conductos císticos y arterias independientes, que desembocan en el conducto hepático común, separadas, para formar el conducto colédoco.<sup>(1,6,7)</sup> En 1977, esta clasificación fue modificada, sobre la base de la morfología embriogénica.<sup>(6,8)</sup> El caso que se reporta corresponde con la forma tipo H.

*Garrido Márquez* y otros<sup>(4)</sup> reportan un caso de duplicidad de la vesícula, sin signos de complicaciones, diagnosticada por ecografía, en un paciente evaluado por dolor abdominal. *Morales González* y otros<sup>(2)</sup> publican un caso, que se diagnostica durante cirugía videolaparoscópica y encuentran doble vesícula biliar, bilobulada, que comparten el tercio proximal del cuello vesicular y presentan desembocadura común en un único cístico. En otra publicación sobre el tema, *Luengo Ballester* y otros<sup>(8)</sup> describen una duplicidad de vesícula biliar con colelitiasis asociada a anomalías vasculares hepáticas.

No existe una sintomatología específica para la duplicidad vesicular. Pueden presentarse de forma similar a la que aparecen en una vesícula única.<sup>(7,9,10)</sup> Las complicaciones más comunes reportadas,<sup>(11,12)</sup> son, litiasis vesicular, colecistitis, colangitis y pancreatitis aguda.

La ecografía es el estudio inicial para la evaluación de la vesícula y las vías biliares, sin embargo, el rendimiento diagnóstico en función de la descripción exacta del árbol biliar, es pobre, por lo cual es frecuente que se realice en el acto quirúrgico.<sup>(13,14)</sup> Ante el diagnóstico de duplicidad de la vesícula





biliar, no se recomienda la intervención quirúrgica profiláctica, sino cuando aparecen síntomas que la justifiquen.<sup>(5)</sup>

La ocurrencia de un abdomen agudo en un paciente con duplicidad vesicular es infrecuente. El caso reportado contribuye a profundizar en el conocimiento sobre la conducta a seguir en esta enfermedad.

## REFERENCIAS BIBLIOGRÁFICAS

1. Nicolás García A, Prado E. Duplicación de la vesícula biliar. Rev Chil Radiol. 2017[acceso: 14/05/2021]; 23(1): 41-44. Disponible en: <https://scielo.conicyt.cl/pdf/rchradiol/v23n1/art10.pdf>
2. Morales González A, Martínez Fernández J, Guillén Paredes M, Pardo García JL. Malformación Vesicular: Duplicidad Vesicular completa, como hallazgo en una colecistectomía rutinaria. CIR ESP. 2015 [acceso: 18/07/2021]; 93(Espec. Cong.): 522. Disponible en: <https://www.elsevier.es/es-revista-cirugia-espanola-36-congresos-xx-reunion-nacional-cirugia-20-sesion-cirugia-hepatobiliopancreatica-1725-comunicacion-malformacion-vesicular-duplicidad-vesicular-completa-17376-pdf>
3. López Milhet AB, Hernández Gutiérrez JM, Roque González R, Nodal Ortega J, Pernia González L. Vesícula biliar aberrante. Rev Cubana Cir. 2012 [acceso: 1/07/2021]; 51(1): 79-83. Disponible en: [http://scielo.sld.cu/scielo.php?script=sci\\_arttext&pid=S0034-74932012000100010&lng=en](http://scielo.sld.cu/scielo.php?script=sci_arttext&pid=S0034-74932012000100010&lng=en)
4. Garrido Márquez I, Olmedo Sánchez E, García Pérez PV. Duplicación de vesícula biliar como hallazgo incidental: una variante anatómica infrecuente. RAPD Online. 2021 [acceso: 16/02/2021]; 44(3):115-17. Disponible en: <https://www.sapd.es/revista/2021/44/3/07>
5. Moya Sánchez E, Medina Salas V, Diéguez Castillo C. Duplicación vesicular y colecistitis aguda. Cir Andal. 2019 [acceso: 6/07/2021]; 30(4):535-36. Disponible en: <https://www.asacirujanos.com/revista/2019/30/4/18>
6. [Alratrout H](#), [Raharimanantsoa M](#), [Brigand C](#), [Moliere S](#), [Berdugo Y](#), [Uzan J](#), et al. Biliary pancreatitis in a duplicate gallbladder: a case report and review of literature. Franc Journal of Surgical Case Reports. 2018 [acceso: 11/02/2021]; 5: 1-4. Disponible en: <https://academic.oup.com/jscr/article/2018/5/rjy112/5017815>

<http://scielo.sld.cu>

<http://www.revmedmilitar.sld.cu>



7. Jai S. Duplication of the Gallbladder as an Operative Surprise: A Case Report with Review of the Literature. *Case Reports in Surgery*. 2021 [acceso: 14/07/2021]; 2021: 6668302. Disponible en: <https://www.hindawi.com/journals/cris/2021/6668302/>
8. Luengo Ballester O, Cascales Sánchez P, Martínez Moreno A, Camacho Dorado C, Conde Inarejos B, Sánchez Gallego A, et al. Duplicidad de vesícula biliar con colelitiasis asociada a anomalías vasculares hepáticas. Manejo diagnóstico y quirúrgico. *Cir Esp*. 2019 [acceso: 14/07/2021]; 97:8. Disponible en: <https://www.elsevier.es/es-revista-cirugia-espanola-36-congresos-xxii-reunion-nacional-cirugia-104-sesion-cirugia-mayor-ambulatoria-5552-comunicacion-duplicidad-de-vesicula-biliar-con-65560-pdf>
9. Reddy OJ, Gafoor JA, Suresh B, Prasad PO. Duplication of gallbladder: A rare congenital malformation. *J NTR Univ Health Sci*. 2015 [acceso: 14/07/2021]; 4(4):269-271. Disponible en: <https://www.jdrntruhs.org/article.asp?issn=2277-8632;year=2015;volume=4;issue=4;spage=269;epage=271;aulast=Reddy>
10. Campos D'Amico R, Ricardo Sfredo L, Aleksander Graff Kindra L, Rodrigues Villela I, TháNassif L. Vesícula biliar duplicada en colecistectomía video laparoscópica. *Relatos casos Cir*. 2018 [acceso: 18/12/2020]; 4(4):e2021. Disponible en: <https://relatosdocbc.org.br/detalhes/179/vesicula-biliar-duplicada-em-colecistectomia-videolaparoscopica>
11. [Musleh M](#), [Burnett H](#), [Rajashanker B](#), [Ammori B](#). Laparoscopic double cholecystectomy for duplicated gallbladder: a case report. *Int J Surg Case Rep*. 2017 [acceso: 14/07/2021]; 41:502-4. Disponible en: <https://www.ncbi.nlm.nih.gov/pmc/articles/PMC5723274/>
12. Apolo Romero EX, Gálvez Salazar PF, Estrada Chandi JA, González Andrade F, Molina Proaño GA, Mesías Andrade FC, Cadena Baquero JC. Gallbladder duplication and cholecystitis. *J Surg Case Rep*. 2018 [acceso: 14/07/2021]; 7:1-3. Disponible en: <https://www.ncbi.nlm.nih.gov/pmc/articles/PMC6030904/>
13. Al Rawahi A, Al Azri Y. Successfull laparoscopic management of duplicate gallbladder: a case report and review of literature. *Int J Surg Case Rep*. 2016 [acceso: 07/07/2021]; 21:142-6. Disponible en: <https://pubmed.ncbi.nlm.nih.gov/27002289/>



14. Yagan Pillay. Gallbladder duplication International Journal of Surgery Case Reports. 2015 [acceso: 23/11/2020]; 11: 18–20. Disponible en: <https://www.ncbi.nlm.nih.gov/pmc/articles/PMC4446663/>

### **Conflictos de interés**

No existen conflictos de interés en relación con este trabajo.