

Uso de la ecografía dúplex color en el diagnóstico y seguimiento de la arteritis de células gigantes

Claudio Enrique Scherle Matamoros¹, José Luis Miranda Hernández², Leda Fernández Cue², Danny Rivero Rodríguez², Dionisio Pérez Campos³

¹Especialista de segundo grado en Neurología. Unidad de ictus. Servicio de Neurología. Hospital Clínico Quirúrgico "Hermanos Ameijeiras", La Habana. Cuba

²Especialista de primer grado en Neurología. Unidad de ictus. Servicio de Neurología. Hospital Clínico Quirúrgico "Hermanos Ameijeiras", La Habana. Cuba

³Especialista de segundo grado en Reumatología. Servicio de Reumatología. Hospital Clínico Quirúrgico "Hermanos Ameijeiras", La Habana. Cuba

Recibido: 19.04.2014. Aceptado: 10.5.2014. Publicado: 28.11.2014.

Correspondencia: Dr. Claudio Scherle Matamoros. Unidad de Ictus, Servicio de Neurología, Hospital Clínico-Quirúrgico Hermanos Ameijeiras, San Lázaro 701, La Habana, CP 10300, Cuba. Correo electrónico: csm@infomed.sld.cu

Cómo citar este artículo (Estilo NLM): Scherle Matamoros CE, Miranda Hernández JL, Fernández Cue L, Rivero Rodríguez D, Pérez Campos D. Uso de la ecografía Dúplex color en el diagnóstico y seguimiento de la arteritis de células gigantes. Rev Cubana Neurol Neurocir. [Internet] 2015 [citado día, mes y año];5(1):25-8. Disponible en: <http://www.revneuro.sld.cu/index.php/neu/article/view/174>

© 2015 Sociedad Cubana de Neurología y Neurocirugía – Revista Cubana de Neurología y Neurocirugía

www.sld.cu/sitios/neurocuba – www.revneuro.sld.cu

Editor: Dr. P. L. Rodríguez García

RESUMEN

Introducción: La arteritis temporal es la forma más común de vasculitis sistémica en adultos. El diagnóstico se fundamenta en el cuadro clínico y el resultado de la biopsia de la arteria temporal. La rápida realización del diagnóstico y el inicio del tratamiento con corticoides es esencial para detener la progresión de la enfermedad y prevenir la aparición de las complicaciones vasculares. La ecografía dúplex color representa un método no invasivo para diagnosticar la arteritis temporal.

Caso clínico: Mujer de 73 años que fue consultada por presentar cefalea pulsátil bilateral de un mes de evolución, claudicación mandibular, mialgias y diplopía. En el examen clínico se encontró dolor y disminución de los pulsos a la palpación de las ramas frontales de ambas arterias temporales, más evidente en la izquierda, parálisis de la abducción del ojo izquierdo, rigidez y dolor al explorar los movimientos del cuello. Se realizó la ecografía dúplex color de las arterias temporales en el que se encontró un engrosamiento circunferencial hipoeoico de la pared arterial (signo del halo). Se indicó tratamiento por vía oral con prednisona (dosis inicial de 60 mg/diario y con reducción gradual hasta mantenimiento con 20 mg/diario). A esto se asoció la aspirina por vía oral (125 mg/diario). Progresivamente desaparecieron las manifestaciones clínicas y el halo inflamatorio en las arterias temporales en la ecografía dúplex color.

Conclusiones: La ecografía dúplex color es una alternativa actual a la biopsia de la arteria temporal para el diagnóstico de la arteritis temporal. Dicha técnica de ecografía es útil para el seguimiento de la enfermedad y de la respuesta al tratamiento esteroideo.

Palabras clave. Arteritis de células gigantes. Cefalea. Corticoesteroides. Enfermedades del nervio abducente. Ultrasonografía Doppler dúplex.

Duplex color ultrasonography in the diagnosis and follow up of giant cell arteritis

ABSTRACT

Introduction: Giant-cell arteritis or temporal arteritis is the most common form of systemic vasculitis in adults. The diagnosis is based on clinical grounds and temporal artery biopsy. Prompt diagnosis and steroids treatment are important to prevent vascular complications. Color Duplex ultrasonography represents a non-invasive method to diagnose temporal arteritis.

Clinical case: Female patient, 73 years old with history of bilateral headache with one month evolution, jaw claudication myalgia and diplopia. Neurological examination showed tenderness to palpation and decreased pulsation in temporal arteries (mainly in left artery), left abducens paralysis, stiffness and neck pain. Color duplex ultrasound of the temporal artery showed dark circumferential wall thickening of both temporal arteries (halo sign). This patient was treated with prednisone (60 mg/diary with gradual reduction to maintenance with 20 mg/diary) and aspirin (125 mg/diary). Progressively was disappeared clinical manifestations and inflammatory halo in both temporal arteries detected with color duplex ultrasound.

Conclusions: Color duplex ultrasonography is one current alternative to temporal artery biopsy for temporal arteritis diagnosis. This technique is helpful for assessment of temporal arteritis evolution and steroid treatment response.

Key words. Abducens nerve disease. Corticosteroids. Doppler duplex ultrasonography. Giant cell arteritis. Headache.

INTRODUCCIÓN

La arteritis de células gigantes temporal (ACG), usualmente conocida como arteritis temporal, es una vasculitis que con frecuencia afecta la aorta y sus ramas. Clásicamente, aparece en pacientes ancianos e involucra las arterias extracraneales, específicamente la arteria temporal superficial (1). En estos enfermos, la realización de un diagnóstico rápido y el inicio inmediato del tratamiento son esenciales para prevenir las complicaciones vasculares, particularmente la pérdida visual y el ictus isquémico (2).

Ante un paciente con las manifestaciones clínicas específicas de ACG y marcadores positivos de la enfermedad, la biopsia de la arteria temporal es la prueba de referencia (1). Sin embargo, aunque la realización de la biopsia es un proceder seguro en el que solo se describen complicaciones en el 0,5 % de los casos (daño del nervio facial, infección y necrosis en el sitio donde se realizó e ictus isquémico) (3-6), hasta en el 44 % de los enfermos con manifestaciones clínicas compatibles el resultado de la biopsia es normal (3).

De acuerdo con los criterios propuestos por el Colegio Americano de Reumatología el diagnóstico de ACG se sustenta en las manifestaciones clínicas, los hallazgos en el examen físico, los resultados de las pruebas de laboratorio más la biopsia de la arteria temporal (7). Estos criterios fueron diseñados con fines investigativos y tienen las limitaciones que le añaden el carácter invasivo de la biopsia y los resultados falsos negativos (8). No obstante podría no ser necesaria la biopsia en aquellos casos con una historia clínica típica, una velocidad de eritrosedimentación elevada, imágenes vasculares (Angio-resonancia magnética de la arteria temporal) positivas y desaparición del trastorno con el tratamiento esteroideo. En este contexto, desde hace más de dos décadas la ecografía dúplex color (ecografía en modo B + Doppler pulsado) ha surgido como una herramienta diagnóstica útil de la ACG y el seguimiento de la respuesta al tratamiento con glucocorticoides (8,9).

Describimos el caso clínico de una paciente con manifestaciones compatibles con una ACG atendida en la consulta de seguimiento de ictus en la que la ecografía dúplex color de la arteria temporal fue clave para el diagnóstico temprano y seguimiento de la respuesta terapéutica.

CASO CLÍNICO

Mujer de 73 años edad que acude a consulta por cefalea frontal, pulsátil, bilateral, de predominio izquierdo y de un mes de evolución. En la exploración física se detectó: engrosamiento de las ramas frontales de las arterias temporales (más

evidente en la izquierda) (**Figura 1**), dolor a la palpación y la ausencia de los pulsos de las arterias temporales, mialgia y rigidez cervical, claudicación mandibular y paresia del músculo recto externo izquierdo. La determinación de la velocidad de sedimentación globular fue de 76 mm/h.

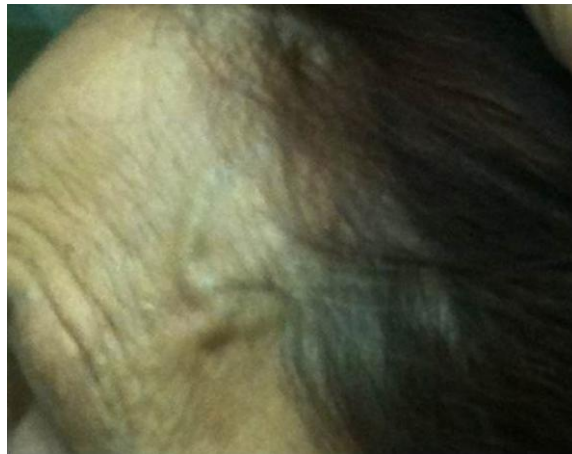

Figura 1. Engrosamiento de la rama frontal y parietal de la arteria temporal izquierda.

Técnica y resultados de la ecografía dúplex color de las arterias temporales

Por encontrarse la arteria temporal superficial, cerca de 4 mm bajo la piel, es fácilmente accesible con el ultrasonido. El estudio fue realizado con un equipo dúplex color (*Toshiba®*, *Nemio XG*), provisto de un transductor de 7,5-11 MHz, fijando la frecuencia en 11 MHz para conseguir una menor penetración del haz de ultrasonido. Con la paciente en decúbito supino y el examinador ubicado detrás de su cabeza, se colocó el transductor longitudinalmente por delante de cada oído. Después de detectar el tronco común de la arteria temporal superficial, se amplió la imagen y se comenzó a desplazar suavemente el transductor hacia la rama parietal, y luego hacia la rama frontal, explorando la mayor extensión posible. Las dos ramas, en ambos lados fueron estudiadas en un plano longitudinal y transversal, y en la modalidad de Doppler color.

La sospecha clínica inicial de ACG se reforzó tras realizar la ecografía de las arterias temporales en la que se encontró un engrosamiento circunferencial hipoecoico de la pared arterial (signo del halo) bilateral, con predominio en la arteria derecha. Este signo indica inflamación de la pared arterial (**Figura 2 A y B**). Teniendo en cuenta el cuadro clínico y la ecografía se decidió no indicar la biopsia de la arteria temporal.

En los exámenes seriados con el ultrasonido, una vez que la inflamación de la pared comenzó a disminuir se tomó cuidado en no ejercer demasiada

presión sobre la arteria, ya que en condiciones normales es fácilmente compresible. La ganancia del color se ajustó en cada punto examinado, de forma que no desbordara la pared del vaso y permitiera visualizar adecuadamente la luz arterial.

Tratamiento y evolución

Se inició tratamiento con prednisona por vía oral a razón de 60 mg día y previamente tenía indicado 125 mg de aspirina diarios. Tres semanas después desapareció la cefalea y la claudicación mandibular. Las arterias temporales se mantuvieron engrosadas, pero ya pulsátiles y no dolorosas, y

mantuvo la diplopía. En ese momento, se repitió el la ecografía dúplex color de la arteria temporal apreciándose la desaparición del halo hipoeoico en ambos lados (**Figura 3 A y B**).

Se mantuvo la misma dosis del esteroide durante dos semanas más mejorando así la paresia del musculo recto izquierdo y la diplopía. Se comenzó a disminuir la dosis del esteroide a razón de 10 mg semanales hasta llegar a 20 mg/día. Al continuar disminuyendo 2,5 mg semanales reapareció la cefalea. En la actualidad, después de cuatro meses de seguimiento se mantiene asintomática con una dosis de mantenimiento de 20 mg/día.

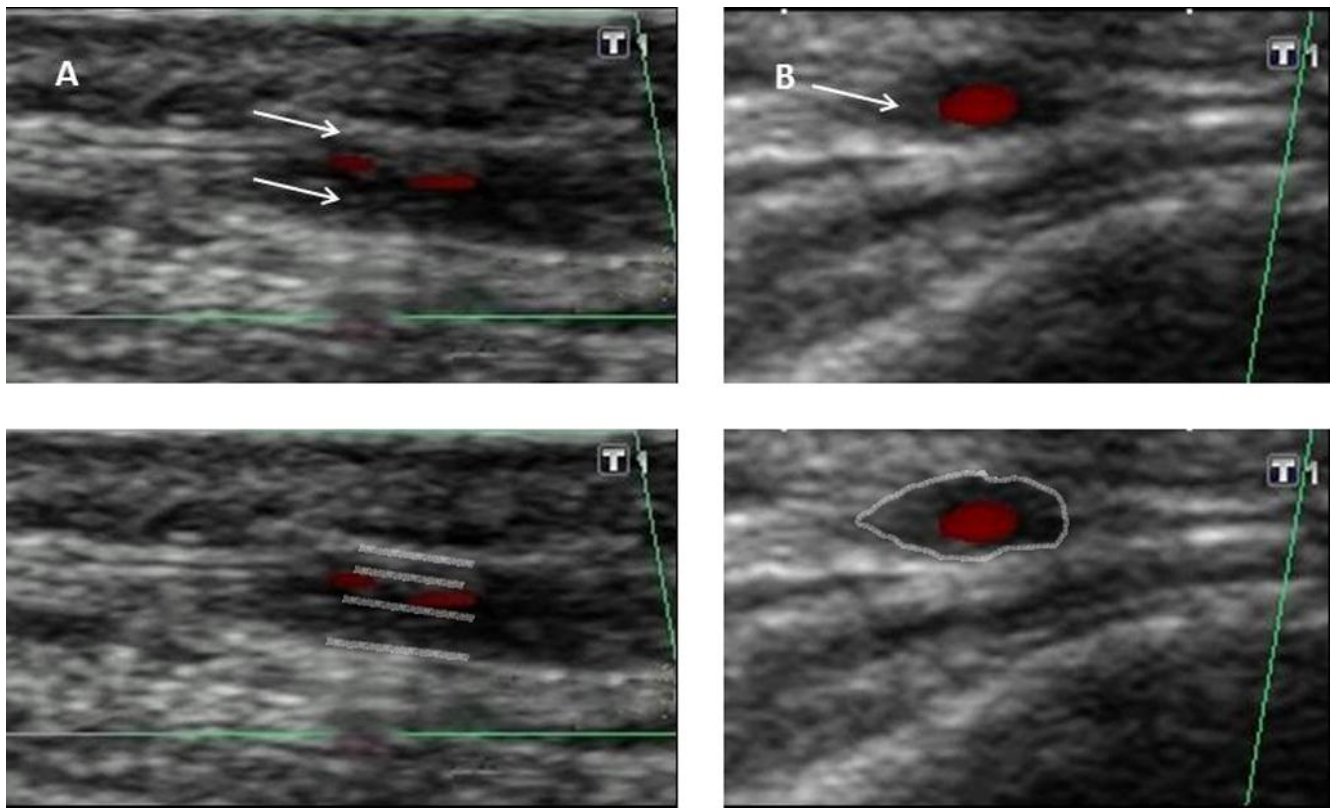


Figura 2. Ecografía dúplex color de la rama frontal de la arteria temporal izquierda antes de iniciar el tratamiento con prednisona (A. Plano longitudinal y B. Plano transversal). Se aprecia un halo hipoeoico rodeando el lumen arterial, delimitado y señalado con flechas.

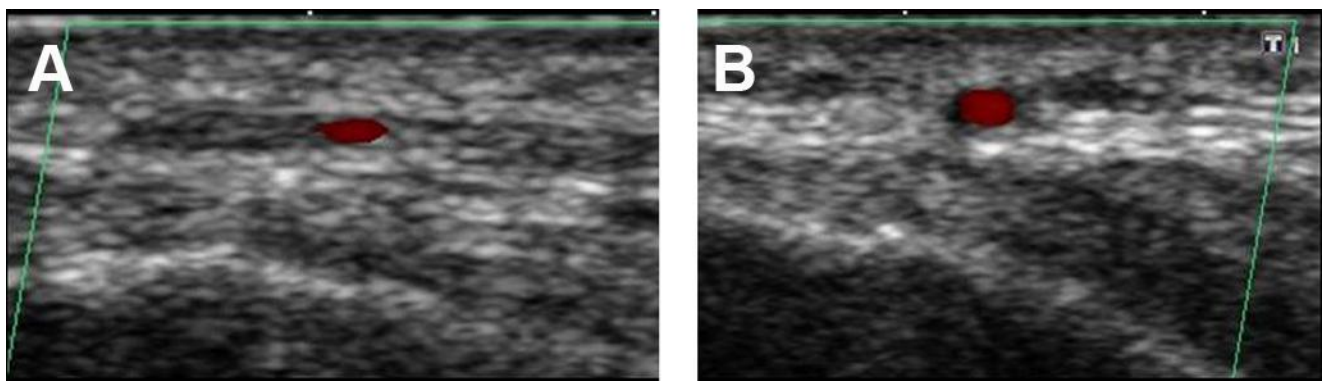


Figura 3. Ecografía dúplex color de la arteria temporal después de tres semanas de tratamiento con esteroides. El grosor de la pared de la arteria disminuye y desaparece el halo hipoeoico.

DISCUSIÓN

La arteritis temporal es una enfermedad inflamatoria con buena respuesta al tratamiento con esteroides, pero si no es tratada con prontitud pueden aparecer complicaciones serias. Por otro lado, por tratarse generalmente de pacientes ancianos, el tratamiento prolongado con glucocorticoides no está libre de efectos adversos, de ahí la importancia de iniciar inmediatamente el tratamiento y seguir estrechamente la evolución del paciente para ajustar la dosis del medicamento.

Durante las dos últimas décadas, se han desarrollado investigaciones con el objetivo de buscar métodos alternativos, que reemplacen a la biopsia de la arteria temporal. En este sentido, la arteriografía y el estudio de Doppler continuo (espectral) no han demostrado tener un buen desempeño debido al alto número de resultados falsos positivos o negativos (10).

En el año 1995, Schmidt et al (11) fueron los primeros en emplear la ecografía dúplex color con resultados satisfactorios en pacientes con ACG como alternativa a la biopsia. Su estudio demostró que el diagnóstico con ecografía de alta resolución se basa en hallazgos muy específicos en las arterias temporales. La principal característica descrita fue la presencia de un halo hipoeoico (oscuro) que rodeaba la pared de la arteria temporal. Otros hallazgos como la existencia de estenosis o los cambios en la circulación arterial de los ojos han demostrado tener utilidad adicional para ayudar a establecer el pronóstico de la enfermedad (8,9,11).

El signo del halo es la expresión de una zona hipoeoica (ecolúcida) periarterial que traduce la existencia de edema en la pared del vaso; generalmente es segmentaria, ocasionalmente es bilateral, y se corresponde con el patrón parcheado de la inflamación. Su visualización solo es posible con un transductor lineal de alta frecuencia (mayor de 10 MHz) en el modo de color ya que es necesaria la detección del flujo sanguíneo para destacar el aumento de grosor de la pared arterial. En estudios seriados, está demostrado que desaparece aproximadamente en dos semanas aunque la regresión puede ocurrir entre siete y 56 días tras iniciarse tratamiento con corticoides (8).

Aunque han pasado casi 20 años desde que Schmidt et al (11) describieron los hallazgos ecográficos en pacientes con ACG, en la práctica clínica diaria el empleo del ultrasonido para apoyar el diagnóstico es infrecuente. Varias investigaciones han comparado los resultados de la ecografía dúplex con el resultado del estudio histológico y las manifestaciones clínicas de la

ACG. Al respecto, dos metanálisis han sido publicados (12,13); en uno de ellos señalan que la sensibilidad del dúplex color de la arteria temporal es del 87 % al compararlo con el diagnóstico clínico y la especificidad de 96 %. Por otro lado, la presencia bilateral del signo del halo incrementa la especificidad (14). Cuando el signo del halo es unilateral la ecografía alcanza una sensibilidad global del 68 % (95 % IC; 0,61-0,74) y una especificidad del 91 % (95 % IC; 0,88-0,94) (14). Actualmente, el desempeño de la ecografía dúplex color es comparable con el de los anticuerpos utilizados como pruebas diagnósticas en reumatología y es una técnica diagnóstica de calidad aceptada. Concluimos que la ecografía dúplex color resultó de especial utilidad tanto para el diagnóstico de la ACG como para monitorizar la eficacia del tratamiento con corticosteroides.

Conflictos de intereses

Los autores declaran no tener ningún conflicto de intereses.

REFERENCIAS BIBLIOGRÁFICAS

1. Neshor G. The diagnosis and classification of giant cell arteritis. *J Autoimmun.* 2014;48-49:73-5.
2. García-García J, Ayo-Martín Ó, Argandoña-Palacios L, Segura T. Vertebral Artery Halo Sign in Patients with Stroke: A Key Clue for the Prompt Diagnosis of Giant Cell Arteritis. *Stroke.* 2011;42(11):1-4.
3. Ikard RW. Clinical efficacy of temporal artery biopsy in Nashville, Tennessee. *South Med J.* 1988;81(10):1222-4.
4. Bhatti MT, Goldstein MH. Facial nerve injury following superficial temporal artery biopsy. *Dermatol Surg.* 2001;27(1):15-7.
5. Siemssen SJ. On the occurrence of necrotizing lesions in arteritis temporalis: review of the literature with a note on the potential risk of a biopsy. *Br J Plast Surg.* 1987;40(1):73-82.
6. Haist SA. Stroke after temporal artery biopsy [Letter]. *Mayo Clin Proc.* 1985;60(8):538.
7. Hunder GG, Bloch DA, Michel BA, Stevens MB, Arend WP, Calabrese LH, et al. The American College of Rheumatology 1990 criteria for the classification of giant cell arteritis. *Arthritis Rheum.* 1990;33(8):1122-8.
8. Schmidt WA. Ultrasound in vasculitis. *Clin Exp Rheumatol.* 2014;32(1 Suppl 80):S71-7.
9. Diamantopoulos AP, Haugeberg G, Hetland H, Soldal DM, Bie R, Myklebust G. Diagnostic value of color Doppler ultrasonography of temporal arteries and large vessels in giant cell arteritis: a consecutive case series. *Arthritis Care Res (Hoboken).* 2014;66(1):113-9.
10. Barrier J, Potel G, Renaut-Hovasse H, Hanh TH, Peltier P, Chamary V, et al. The use of Doppler flow studies in the diagnosis of giant cell arteritis. *JAMA.* 1982;248(17):2158-9.
11. Schmidt WA. Role of ultrasound in the understanding and management of vasculitis. *Ther Adv Musculoskelet Dis.* 2014;6(2):39-47.
12. Ball EL, Walsh SR, Tang TY, Gohil R, Clarke, JM. Role of ultrasonography in the diagnosis of temporal arteritis. *Br J Surg.* 2010;97(12):1765-71.
13. Karassa FB, Matsagas MI, Schmidt WA, Loannidis JP. Meta-analysis: test performance of ultrasonography for giant-cell arteritis. *Ann Intern Med.* 2005;142(5):359-69.
14. Arida A, Kyprianou M, Kanakis M, Sfrikakis P. The diagnostic value of ultrasonography derived edema of the temporal artery wall in giant cell arteritis: a second meta-analysis. *BMC Musculoskelet Disord.* 2010;11:44.