

Torticollis aguda en la práctica neuropediátrica

Ramiro Jorge García García

Doctor en Ciencias Médicas. Especialista de primer grado en Neurología y de segundo grado en Pediatría. Profesor e Investigador titular. Hospital Pediátrico Docente "Juan Manuel Márquez". La Habana, Cuba

Recibido: 24.07.2014. Aceptado: 06.08.2014. Publicado: 28.11.2014.

Correspondencia: Dr. C. Ramiro Jorge García García. Hospital Pediátrico Docente "Juan Manuel Márquez", La Habana, Cuba. Correo electrónico: ramirogg@infomed.sld.cu

Cómo citar este artículo (Estilo NLM): García García RJ. Torticollis aguda en la práctica neuropediátrica. Rev Cubana Neurol Neurocir. [Internet] 2015 [citado día, mes y año];5(1):49-55. Disponible en: <http://www.revneuro.sld.cu/index.php/neu/article/view/220>

© 2015 Sociedad Cubana de Neurología y Neurocirugía – Revista Cubana de Neurología y Neurocirugía

www.sld.cu/sitios/neurocuba – www.revneuro.sld.cu

Editor: Dr. P. L. Rodríguez García

RESUMEN

Objetivos: Delinear un algoritmo de actuación ante un niño o adolescente con torticollis aguda, para facilitar la asistencia médica adecuada y oportuna.

Desarrollo: La atención de un niño o adolescente con torticollis aguda, requiere que el médico considere un grupo de trastornos con diferentes pronósticos. Previamente debe poseer una estrategia diagnóstica que le permita llegar a conclusiones de una manera rápida y a la vez, correcta. Se presenta una propuesta para la asistencia de estos pacientes. Los principios se organizan de manera que en primer lugar se establezcan las características evolutivas del evento. Luego la inclusión en grupos con características comunes que permitan realizar un acercamiento a un conjunto de enfermedades. Por último, se incluyen las sugerencias de los exámenes a indicar en caso de sospecha de un trastorno en específico o incluso cuando no hay una orientación suficientemente clara de lo que ocurre.

Conclusiones: El algoritmo de actuación delineado ante un niño o adolescente con torticollis aguda puede facilitar la acción adecuada y oportuna, aunque constituye solo una orientación. Con la experiencia y los conocimientos de cada profesional, dicho algoritmo puede ser modificado ante las múltiples situaciones que pueden presentarse en un paciente pediátrico con torticollis aguda.

Palabras clave. Neoplasias encefálicas. Torticollis. Trastornos de la motilidad ocular. Trastornos distónicos.

Acute torticollis in neuro-pediatric practice

Objective: To delineate an algorithm of actuation designed for the attention to children and adolescents with acute torticollis and to offer them an efficient and opportune medical assistance.

Development: The attention of children and adolescents with acute torticollis requires that the physician may consider a group of disorders with different outcomes. Previously he should have a strategy for diagnosis that it may let him to arrive to quick and correct conclusions. Here is presented a proposition about the assistance to patients with acute torticollis. The principles are organized and in the first line are considered evolution characteristic of events. Next, is important the inclusion of patients in groups with common characteristics that allow to carry out an approach to a cluster of illnesses. Lastly, should be included some suggestions about key investigations in occasion of suspicion of one specific disorder or even when there is not sufficient clear orientation of what happens.

Conclusions: The delineated algorithm of actuation in children and adolescents with acute torticollis may to facilitate the correct and opportune action although this proposition only constitutes an orientation. With the professional experience and knowledge, the algorithm may be modified according different situations during the attention of one pediatric patient affected by acute torticollis.

Key words. Brain neoplasm. Dystonic disorders. Ocular motility disorders. Torticollis.

INTRODUCCIÓN

La inclinación de la cabeza y el cuello hacia un lado, de manera aguda, es motivo de consulta relativamente frecuente en las edades pediátricas y constituye un motivo de preocupación para los padres y por supuesto, para el médico de asistencia. Puede ser la manifestación que alerta sobre la posibilidad de una enfermedad que pone en peligro la vida del paciente, o puede ser uno de

los síntomas y signos de un trastorno relativamente benigno.

Inicialmente debe definirse si se corresponde con la presentación aguda, crónica o recurrente de este cuadro. De esta precisión se derivan las posibles causas y la conducta del médico en cada momento.

CONCEPTO

Según el Diccionario terminológico de Ciencias Médicas, torticollis o también denominada *torticollis*,

es la “inclinación viciosa de la cabeza y el cuello por causas diversas, especialmente musculares” (1).

Esta inclinación se acompaña de la rotación del mentón hacia el lado contrario y en los lactantes, cuando es mantenida, puede implicar deformidades del cráneo y de la cara (plagiocefalia posicional). A su vez, puede presentarse dolor o no.

PROPUESTA DE CLASIFICACIÓN

Esta propuesta (Tabla 1) pudiera ser de utilidad en la práctica diaria y al momento de evaluar por primera ocasión a un paciente con tortícolis aguda permite que sea incluido en determinado grupo.

Por supuesto, en un paciente se puede presentar tortícolis por la combinación de mecanismos. Por otra parte, puede ocurrir tortícolis por enfermedades no mencionadas, pero que se corresponden con presentaciones menos frecuentes. Se debe recordar que hay más de 80 causas de tortícolis aguda o crónica.

Tabla 1. Clasificación inicial de los pacientes con tortícolis

De origen neurológico

- Aumento de la presión intracraneal (tumor de fosa posterior, hipertensión intracraneal con manifestaciones de herniación de amígdalas cerebelosas, hipertensión intracraneal idiopática).
- Tumor intrarraquídeo cervical
- Malformación cráneo espinal
- Distrofia cervical (tóxica o no)
- Tortícolis episódica benigna (equivalente de migraña)

Partes blandas del cuello y otras estructuras “cercanas”

- Contractura de músculo esternocleidomastoideo
- Adenitis cervical
- Procesos infecciosos en el cuello
- Trastornos infeccioso inflamatorios otorrinolaringológicos

Vértebras y otras estructuras esqueléticas cervicales

- Osteomielitis
- Espondilodiscitis
- Subluxación no traumática de C1 y C2 (atlas-axis)
- Fracturas y luxaciones traumáticas
- Malformaciones esqueléticas

Otras

- Síndrome de Sandiffer
- Tortícolis ocular: diplopía, ptosis palpebral unilateral o bilateral

CAUSAS MÁS FRECUENTES O IMPORTANTES DE TORTÍCOLIS AGUDA

Tumores cerebrales

La tortícolis intermitente que se presenta junto a cefaleas, vómitos, y síntomas o signos de

afectación neurológica, debe hacer sospechar la posibilidad de un tumor cerebral, fundamentalmente de la fosa craneal posterior. No obstante, puede ser que se consulte a un paciente cuando tiene por primera ocasión esta manifestación y es importante tener siempre incluida esta posibilidad en el diagnóstico diferencial (2). En estos casos, la tortícolis puede deberse al intento de corrección de la diplopía, a la herniación de las amígdalas cerebelosas, o ambas. Es habitual, que los tumores de la fosa posterior se presenten con otras manifestaciones (Tabla 2).

Tabla 2. Manifestaciones clínicas que hacen sospechar un proceso ocupativo intracraneal de la fosa posterior

- Manifestaciones de aumento de la presión intracraneal (cefaleas, vómitos, papiledema, trastornos de la conciencia, bradicardia, hipertensión arterial, diplopía por paresia de músculo recto externo)
- Signos de disfunción cerebelosa (temblor, dismetría, disdiadococinesia, ataxia)
- Signos de disfunción de estructuras del tronco encefálico (afectación de los nervios craneales)

La herniación cerebelosa a través del agujero occipital fue descrita por Cushing en 1917. En esta ocurre un desplazamiento hacia abajo de estructuras cerebelosas (fundamentalmente las amígdalas). Este desplazamiento puede ser unilateral o bilateral, puede ocurrir edema e infarto de las estructuras que han descendido, y como estadio final se presenta la compresión medular (2).

Las manifestaciones clínicas que hacen sospechar herniación de las amígdalas cerebelosas son:

- Extensión tónica y arqueado del cuello y la espalda.
- Posturas de descerebración.
- Signos de aumento de la presión intracraneal.
- Dolor en el cuello y/o rigidez de nuca.
- Tortícolis.
- Disfagia, trastornos vegetativos, disritmia cardíaca, parada respiratoria.

Existen reportes de herniación de amígdalas cerebelosas luego de la colocación de *shunt* supratentorial, aunque se considera una complicación rara de este proceder (3). En los niños es más frecuente que en el resto de las edades, la necesidad de realizar derivaciones de colecciones supratentoriales. Por lo tanto, no debe dejar de considerarse esta posibilidad en un niño con tortícolis de aparición aguda y que ha requerido una derivación previamente.

Exámenes en la atención de urgencia en pacientes con sospecha de tumor intracraneal

- Ultrasonido transfontanelar en caso de ser posible (fontanela anterior abierta).
- Tomografía computarizada (TC) de cráneo en caso de no tener disponible la realización de imagen de resonancia magnética (IRM) de cráneo o ante la sospecha de hemorragia intracraneal.
- No realizar la punción lumbar.

Sugerencia

- Consultar con Neurocirugía.

Distonías

Las distonías se corresponden con alteraciones de los ganglios basales (núcleos del sistema estrío-pálido-subtalámico) y clínicamente presentan en su conjunto las manifestaciones que conforman el síndrome extrapiramidal (trastornos del tono muscular, de la postura corporal y presencia de movimientos involuntarios que desaparecen o disminuyen de manera muy importante durante el sueño) (4).

Se caracterizan por la contracción muscular prolongada, torsión, movimientos repetitivos o posturas anormales que pueden afectar a todo el cuerpo (generalizadas), o a un miembro o una parte del cuerpo (focales), la que se mantiene extendida y/o “torcida” (5).

La motilidad del cuello puede estar afectada por este trastorno y es denominada entonces distonía cervical, pero el término “torticollis espasmódica” fue utilizado con anterioridad y aún se utiliza por algunos autores y médicos en la práctica diaria (5). En ocasiones puede ser aguda y causada por la administración reciente de neurolépticos (**Tabla 3**), originando manifestaciones reversibles (reacción distónica aguda). En otras oportunidades, las manifestaciones pueden aparecer luego de un tratamiento prolongado con neurolépticos u otras drogas indicadas para el control de enfermedades

Tabla 3. Medicamentos de uso relativamente frecuente en Pediatría y que pueden ser causantes de trastornos extrapiramidales

- Metoclopramida clorhidrato
- Clorpromacina clorhidrato
- Haloperidol
- Levomepromacina
- Tioridazina
- Trifluoperacina
- Risperidona

psiquiátricas (distonía tardía) (4).

En el caso de las reacciones distónicas agudas, la supresión del agente causal y la administración de antihistamínicos es generalmente efectiva. No ocurre así la forma tardía, en que la respuesta es menos satisfactoria y se utilizan habitualmente las benzodicepinas, el trihexifenidilo y/o los fármacos antiepilépticos (4).

La distonía puede ser considerada primaria cuando se cumplen los siguientes criterios:

- No antecedentes perinatales que la justifique y neurodesarrollo normal.
- No historia de enfermedad o medicación que la pueda explicar.
- No afectación piramidal, sensorial, signos de disfunción cerebelosa, ni trastornos cognitivos.
- Exclusión de una causa secundaria mediante las pruebas requeridas (5).

Aunque su evolución debe ser hacia la cronicidad, debe tenerse en cuenta esta posibilidad diagnóstica en los primeros momentos de su presentación (6,7).

Exámenes en la atención de urgencia en pacientes con sospecha de reacción distónica aguda

- Estudio toxicológico acorde a los antecedentes y manifestaciones clínicas que sugieran algún medicamento en especial.
- Radiografía de columna cervical: antero posterior, lateral y otras vistas de acuerdo a las manifestaciones clínicas y hallazgos al examen físico.
- Ultrasonido de partes blandas del cuello.

Sugerencias

- Supresión del agente causal y administración de antihistamínicos en la reacción distónica aguda (como la difenhidramina).
- En caso de sospecha de ingestión con fines suicidas, debe consultarse con Psiquiatría.

Tortícolis episódica benigna

Es una enfermedad reportada con poca frecuencia. Fue descrita desde el año 1969 y se caracteriza por tortícolis indolora y que puede acompañarse de irritabilidad, vómitos, palidez, ataxia, trastornos de la postura del cuerpo y/o nistagmo. Es muy importante conocer que es un trastorno benigno, que es más frecuente en lactantes y niños pequeños, predomina en el sexo femenino, que los episodios resuelven espontáneamente y que se autolimita luego de varios cuadros (8-10).

La inclinación de la cabeza puede variar entre los episodios, o sea, no siempre la inclinación es hacia el mismo lado. Inicialmente los eventos pueden ocurrir con una frecuencia semanal y posteriormente suceden mensualmente hasta desaparecer (8). La duración puede ser de minutos horas o días (**Tabla 4**).

Tabla 4. Criterios para el diagnóstico del tortícolis episódica benigna

Certeza: Edad de inicio entre los dos meses y los dos años, regresión espontánea antes de los cinco años, más de un episodio y clínica compatible

Posible: Presentan características compatibles con la entidad pero, con algún dato que los diferencia de los casos típicos: edad de presentación y/o desaparición, número de episodios o discordancia de algún dato aislado de la clínica

De exclusión: aquellos con manifestaciones clínicas no compatible con la entidad

Nota: los antecedentes personales y la exploración física entre los episodios deben ser normales.

La tortícolis episódica benigna, junto con el vértigo paroxístico benigno, la migraña abdominal/vómitos cíclicos, la migraña confusional aguda y la migraña acefálgica, se consideran en la actualidad síndromes equivalentes migrañosos de la infancia. Los antecedentes familiares de cinetosis y migraña son frecuentes según la mayoría de los autores (8,11).

En estudios electromiográficos se han observado descargas eléctricas continuas del músculo esternocleidomastoideo en los niños con la entidad, lo que confirma que la tortícolis es una distonía. No hay un tratamiento específico para estos eventos y lo habitual es la resolución espontánea (8).

Exámenes en la atención de urgencia en pacientes con sospecha de tortícolis episódica benigna (fundamentalmente en el primer episodio)

- Estudio toxicológico.
- Radiografía de columna cervical.
- Ultrasonido de partes blandas del cuello.
- Valorar de acuerdo al resto de las manifestaciones clínicas si es necesario realizar TC o IRM de cráneo.
- Potenciales evocados auditivos de tallo cerebral (de ser posible).

Sugerencias

Cuando se cumplan los criterios, se debe explicar a los familiares sobre la posible evolución y que no se requiere de ningún tratamiento específico.

Síndrome de Grisel

El síndrome de Grisel es la subluxación no traumática de la articulación entre el atlas y axis (C1–C2), descrita desde 1830 por Sir Charles Bell, la que es causada principalmente por faringitis (**Tabla 5**). Evidentemente se trata de una complicación poco frecuente de una enfermedad de elevada incidencia en la población pediátrica (12).

Tabla 5. Criterios para el diagnóstico del síndrome de Grisel

- Historia de enfermedad infecciosa o cirugía de nariz, garganta u oído
- Tortícolis de aparición varios días después del comienzo de la infección o de la realización de la cirugía
- Dolor a la rotación activa y pasiva de la cabeza
- Elevación de la proteína C reactiva y leucocitosis los primeros días de la tortícolis. Posteriormente normalización de estos parámetros y generalmente no se presenta fiebre
- Radiografía de columna cervical con espacio entre el atlas y la odontoides del axis >5 mm
- TC de columna: subluxación y rotación C1 y C2

La afectación de la faringe puede estar asociada con amigdalitis, adenoiditis, mastoiditis, intervenciones quirúrgicas de esta región (faringitis reactiva) y otras infecciones en cabeza y cuello (segunda causa en frecuencia) (12).

Exámenes en la atención de urgencia en pacientes con sospecha de síndrome de Grisel

- Radiografía de columna cervical.
- Tomografía computarizada de columna cervical
- Hemograma con diferencial, velocidad de eritrosedimentación, proteína C reactiva.
- Ultrasonido de las partes blandas del cuello.

Sugerencias

- Consulta con Otorrinolaringología.
- Consulta con Ortopedia.
- Consulta con Neurocirugía.

Síndrome de Sandifer

Consiste en la extensión súbita o la torsión del cuello, acompañada habitualmente de movimientos de torsión de la cabeza hacia uno y otro lado y ocurre durante, o inmediatamente después, de la ingestión de alimentos (**Tabla 6**). Los niños afectados de este trastorno tienen hernia del hiato, reflujo gastroesofágico o dismotilidad esofágica. Sin

Tabla 6. Criterios para el diagnóstico del síndrome de Sandifer

- Movimientos de torsión y/o extensión súbita del cuello
- Tono normal de los músculos del cuello
- Hernia del hiato, reflujo gastroesofágico, trastornos de la motilidad esofágica

embargo, a pesar de estas manifestaciones, el tono de los músculos del cuello es normal (13).

Exámenes en la atención de urgencia en pacientes con sospecha de síndrome de Sandifer

- Radiografía de columna cervical.
- Ultrasonido de partes blandas del cuello.

Sugerencias

De ser necesario, consultar con Gastroenterología para el diagnóstico y tratamiento del reflujo gastroesofágico y/o hernia del hiato.

Tortícolis ocular

Es bien conocida la posibilidad de presentación de tortícolis aguda motivada por la limitación de la motilidad de uno o ambos ojos. La inclinación de la cabeza y el cuello se debe en estos casos al intento de evitar la diplopía originada por la debilidad de alguno de los músculos encargados de la motilidad extrínseca ocular (estrabismo paralítico). La posibilidad de que ocurra tortícolis en presencia de estrabismo no paralítico existe, pero es menos probable y generalmente no se instala de manera aguda. Junto a los trastornos de los músculos, los trastornos de refracción y el nistagmo pueden ser también causa ocular de tortícolis (14).

La evidencia de la oftalmoparesia se obtiene relativamente fácil durante la exploración clínica. No obstante, en algunas ocasiones es difícil precisar específicamente cual es el músculo comprometido. A su vez, el nistagmo es generalmente posible de detectar inmediatamente.

Cuando un paciente presenta tortícolis ocular, la determinación del origen de este trastorno se puede realizar sin muchas complicaciones. Sin embargo, es muy importante determinar la causa de la afectación y debe precisarse si se trata de una limitación de la motilidad ocular extrínseca de origen supranuclear (por encima de los núcleos de los pares craneales), si es nuclear (a nivel de tronco cerebral), o si es causada por afectación infranuclear (nervio), en la unión neuromuscular, o en el músculo. Por lo tanto, se convierte en un compromiso para el médico, pues hay enfermedades que pueden producir debilidad de instalación aguda en la que se compromete la

musculatura extrínseca del ojo (como miastenia grave, síndrome de Miller Fisher [considerada una variante del síndrome de Guillain-Barré], y el botulismo), pero también puede afectar otros músculos del cuerpo e incluso constituir un peligro para la vida.

Otros trastornos que pueden poner en peligro la vida del paciente y presentarse con tortícolis y oftalmoparesia, son aquellos que cursan con hipertensión intracraneal, infección y algunos en que existe mononeuritis o polineuritis craneal (15-18).

Exámenes en la atención de urgencia de pacientes con sospecha de tortícolis ocular

- Cuando se sospecha un origen intracraneal de la oftalmoparesia (supranuclear o nuclear fundamentalmente), debe considerarse la realización de estudios de neuroimagen (TC o IRM de cráneo).
- En caso de sospecha de síndrome de Guillain-Barré o la variante de Miller Fisher, se indica realizar estudio citoquímico del líquido cefalorraquídeo (si no contraindicación).
- Si existe fluctuación de las manifestaciones oculares y se sospecha miastenia grave, realizar test de edrofronio (tensilon) o de neostigmina.
- En caso de posible botulismo buscar la presencia de la toxina en muestras de suero o fecales y/o aislamiento del *Clostridium botulinum* en las muestras fecales.

Sugerencias

- Consulta con Oftalmología.
- Buscar otros enfermos entre aquellos que hayan consumido los mismos alimentos que el paciente (en caso de sospecha de botulismo).
- Buscar la presencia de la toxina y de *Clostridium botulinum* (en caso de sospecha de botulismo) en muestras de suero o fecales o aislamiento del microorganismo en estas últimas. También en las heridas de ser necesario.

CONCLUSIONES

La tortícolis aguda en la infancia y la adolescencia es un evento que requiere de cuidados inmediatos por parte del médico, pues entre las posibilidades diagnósticas se incluyen trastornos que pueden poner en peligro la vida del paciente.

La conducta debe dirigirse a diagnosticar aquellas enfermedades que por sus implicaciones o por su incidencia, requieren de una atención y diagnóstico inmediato. El algoritmo de actuación delineado ante

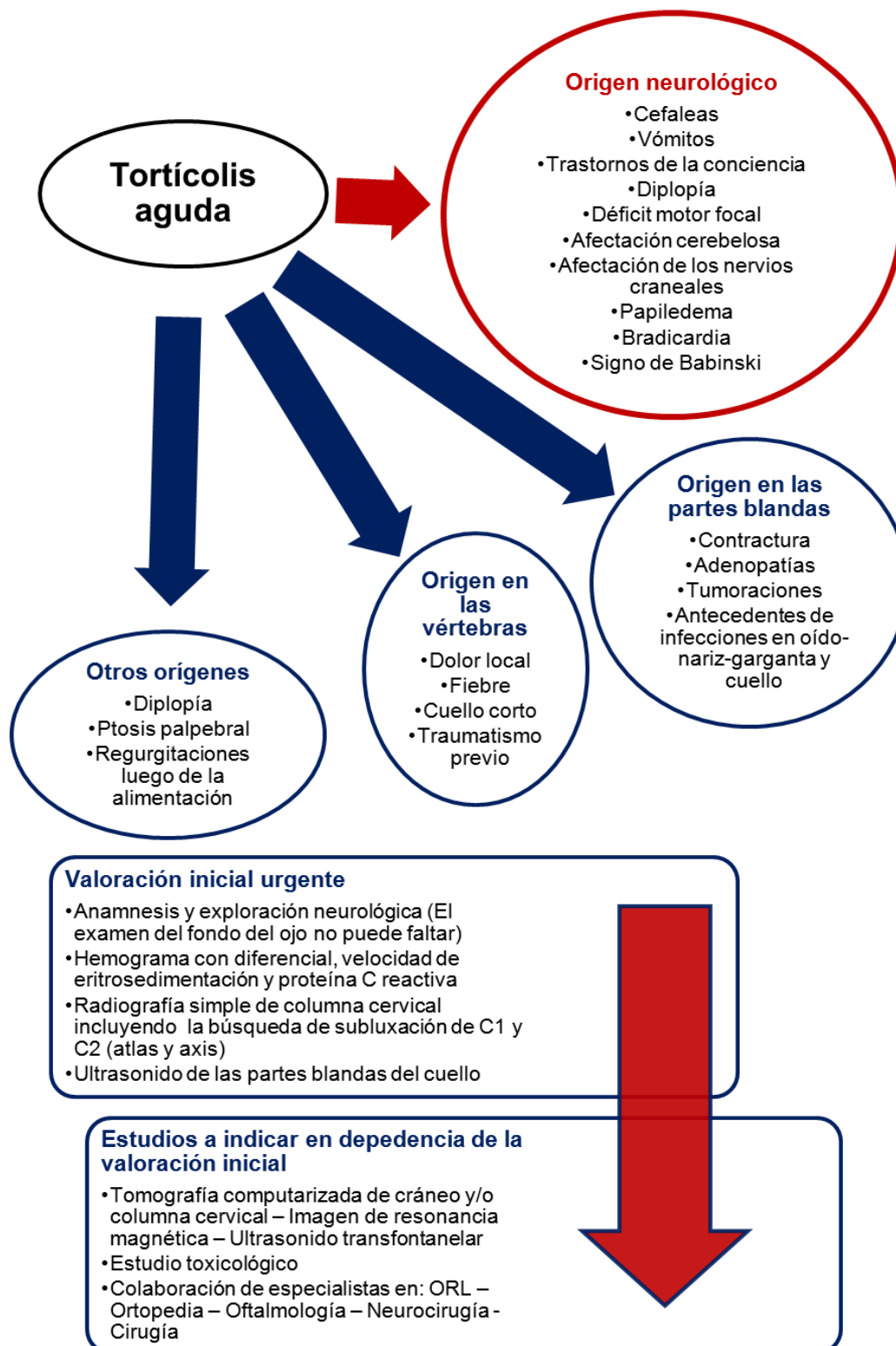


Figura. Algoritmo de las manifestaciones clínicas a buscar y la conducta a seguir ante un paciente pediátrico con tortícolis aguda. ORL: otorrinolaringología.

un niño o adolescente con tortícolis aguda puede facilitar la acción adecuada y oportuna, aunque constituye solo una orientación (**Figura**). Con la experiencia y los conocimientos de cada profesional dicho algoritmo puede ser modificado ante las

múltiples situaciones que pueden presentarse en un paciente pediátrico con tortícolis aguda.

Los principios propuestos se organizan de manera que en primer lugar se establezcan las características evolutivas del evento. Luego la

inclusión en grupos con características comunes que permitan realizar un acercamiento a un conjunto de enfermedades. Por último, se incluyen las sugerencias de los exámenes a indicar en caso de sospecha de un trastorno en específico o incluso cuando no hay una orientación suficientemente clara de lo que ocurre.

Con la organización del enfoque clínico también se pueden diagnosticar algunas enfermedades no descritas en el presente artículo, pero que hay que considerar en la práctica diaria. La realización de los estudios oportunamente y la valoración por otros especialistas (incluyendo al neuropediatra en caso de no haber intervenido previamente), debe permitir el diagnóstico diferencial y/o definitivo.

Los traumatismos de la columna cervical, la presencia de osteomielitis, espondilodiscitis, o simplemente contracturas de los músculos esternocleidomastoideos, competen a los especialistas de Ortopedia, y estos deben ser consultados en la mayor parte de dichas ocasiones.

Las enfermedades sistémicas, otorrinolaringológicas, malignas, e incluso oftalmológicas, deben poder ser determinadas siguiendo el esquema propuesto.

Conflictos de intereses

El autor declara no tener ningún conflicto de intereses.

REFERENCIAS BIBLIOGRÁFICAS

1. Diccionario terminológico de Ciencias Médicas. Tomado de la undécima edición española. La Habana: Edición Revolucionaria; 1977.
2. Ropper AH, Brown RH. Principios de Neurología, de Adams y Víctor. 8 ed. México, D. F.: McGraw-Hill Interamericana Editores, S.A. de C. V.; 2007.
3. Mendonça R, Fortes Lima TT, Oppitz PP, Raupp SF. Herniation of the cerebellar tonsils after suprasellar arachnoid cyst shunt. *Arq Neuropsiquiatr.* 2006;64(2-B):523-5.
4. Heilbroner PL, Castaneda GY. Abnormal movements. En: *Pediatric Neurology: Essentials for General Practice: Essentials for General Practice.* 1 ed. Lippincott Williams & Wilkins; 2007. p. 110-25.
5. Camargo CHF, Teive HA, Becker N, Herdoíza Baran MH, Scola RH, Werneck LC. Cervical dystonia. Clinical and therapeutic features in 85 patients. *Arq Neuropsiquiatr.* 2008;66(1):15-21.
6. Formulario nacional de medicamentos. La Habana: Ciencias Médicas; 2006.
7. Fernández-Espuelas C, Manjón-Llorente G, Pinillos-Pisón R, García-Oguiza A, Peña-Segura JL, López-Pisón J. Tortícolis paroxístico benigno. Nuestra experiencia de 15 años. *Rev Neurol.* 2006;43(6):335-40.
8. Mink JW, Zinner SH. Movement Disorders II: Chorea, Dystonia, Myoclonus, and Tremor. *Pediatr Rev.* 2010;31:287-95.
9. Cuvellier JC, Lepine A. Childhood Periodic Syndromes. *Pediatr Neurol.* 2010;42:1-11.
10. Borba Casella L, Barbante Casella E, Roberto Baldacci E, Araujo Ramos JL. Tortícolis paroxístico benigno da infancia. *Arq Neuropsiquiatr.* 2006;64(3-B):845-8.
11. Bonnet C, Roubertie A, Doummar D, Bahi-Buisson N, Cochen de Cock V, Roze E. Developmental and Benign Movement Disorders in Childhood. *Movement Disorders.* 2010;25(10):1317-34.
12. Coca-Pelaz A, Vivanco-Allende A, Meilán-Martínez A, Gómez Martínez JR. Grisel's Syndrome as a Sequela of a Complicated Acute Mastoiditis. *Acta Otorrinlaringol Esp.* 2013;64(2):161-4.
13. Sotero de Meneses MA. Paroxysmal non -epileptic events. *J Pediatr (Rio J).* 2002;78(Supl 1):73-88.
14. McGinnity FG, Johnston PB. A case of ocular torticollis. *Ulster Med J.* 1987;56(2):135-6.
15. Antoniuk SA. Debilidad muscular aguda: diagnósticos diferenciales. *Rev Neurol.* 2013;57 (Supl 1):S149-S154.
16. Walling AD, Dickson G. Guillain-Barré syndrome. *Am Fam Physician.* 2013;87:191-7.
17. Singhi SC, Sankhyan N, Shah R, Singhi P. Approach to a child with acute flaccid paralysis. *Indian J Pediatr.* 2012; 79:1351-7.
18. Lin JJ, Hsia SH, Wang HS, Lyu RK, Chou ML, Hung PC, et al. Clinical variants of Guillain-Barré syndrome in children. *Pediatr Neurol.* 2012;47:91-6.