

## ***Struma ovarii*, hallazgos de patología tiroidea en el ovario**

### **Struma ovarii, findings of thyroid disease in the ovary**

Dr. Carlos Alberto García Ramírez, Dra. Diana Katherine Sandoval Martínez,  
Dr. Ernesto García Ayala

Escuela de Medicina. Universidad Industrial de Santander. Bucaramanga.  
Santander, Colombia.

---

#### **RESUMEN**

**Introducción:** los tumores del ovario son difíciles de diagnosticar debido a la variedad de hallazgos histopatológicos, origen histológico controvertido y la delgada línea que divide a los tumores benignos de los malignos. Los teratomas constituyen el 95 % de los tumores germinales y entre ellos se encuentra el monodérmico que es poco frecuente. *Struma ovarii* se denomina cuando solo tejido tiroideo está presente y que puede producir hipertiroidismo o transformación maligna.

**Objetivo:** estudiar las características clínicas e histopatológicas de *struma ovarii* en pacientes del Hospital Universitario de Santander desde enero 2005 hasta diciembre 2010.

**Métodos:** se realizó un estudio de corte transversal. Todas las pacientes con tumores de ovario primarios fueron tomadas y se clasificaron según su origen. Se seleccionaron los casos de *struma ovarii* y de ellos se analizaron las manifestaciones clínicas, hallazgos morfológicos y los niveles de la hormona tiroidea.

**Resultados:** 410 casos (100 %) de los tumores de ovario fueron estudiados; 126 casos (30,7 %) fueron germinal, 120 casos (29,2 %) teratomas y *struma ovarii* 4 casos (0,9 %). Los principales hallazgos fueron: patrón macroscópico sólido y multinodular, tamaño tumoral promedio: 10 cm, en 3 casos (0,7 %) se encontró bocio y 1 caso (0,2 %) carcinoma folicular, valores de hormonas tiroideas normales, no bilateralidad o patología primaria de la tiroides.

**Conclusiones:** los tumores de ovario más frecuentes en el Hospital Universitario de Santander entre enero 2005 a diciembre 2010 fueron los de origen epitelial. La frecuencia de *struma ovarii* fue 0,9 % entre todos los tumores de ovario. No se detectó ninguna patología primaria concomitante de tiroides.

**Palabras clave:** teratoma, *struma ovarii*, bocio, neoplasia.

---

## ABSTRACT

**Introduction:** the ovarian neoplasms are difficult to diagnose due to a variety of histopathological findings, controversial histologic origin and because of the thin line that divides benign tumors from malignant ones. Teratomas account to 95 % of germinal tumors and among them are the monodermal which are infrequent. *Struma ovarii* denominates when only thyroid tissue is present and it can lead to hyperthyroidism or become malignant.

**Objective:** to study clinical and histopathological characteristics from *struma ovarii* on patients from the Hospital Universitario de Santander from January 2005 to December 2010.

**Methods:** a cross sectional study was made. All patients with primary ovary tumors were taken and they were classified according to origin. Cases of *Struma ovarii* were selected and from them clinical manifestations, morphologic findings and thyroid hormone levels were analyzed.

**Results:** 410 cases (100 %) of ovary tumors were studied; 126 (30.7 %) cases were germinal, 120 (29.2 %) cases of teratomas and *struma ovarii* cases accounted for 4 (0.9 %). The main findings of last ones were: macroscopic solid and multinodular pattern, average tumoral size: 10 centimeters, in 3 (0.7 %) cases goiter was found and 1 (0.2 %) case had follicular carcinoma, normal thyroid hormones values, no bilaterality or primary pathology of thyroid.

**Conclusions:** the most frequent ovary tumors in the Hospital Universitario de Santander between January 2005 December 2010 were those with epithelial origin. The frequency of *struma ovarii* was 0.9 % among all ovary neoplasms. No concomitant primary pathology of thyroid was detected.

**Keywords:** teratoma, *struma ovarii*, goiter, neoplasia.

---

## INTRODUCCIÓN

De las patologías del tracto genital femenino las neoplasias del ovario son las más difíciles de diagnosticar por la variedad de hallazgos histopatológicos, el controvertido origen histológico y por la delgada línea divisoria que existe entre tumores benignos y malignos<sup>1</sup>. El 80 % de estos tumores son benignos, sin embargo, en diversas ocasiones es difícil establecer la diferencia con el cáncer de ovario que ocupa el tercer lugar de las neoplasias malignas del tracto genital femenino luego del cáncer de cuello uterino y endometrio.<sup>2</sup> En la formación de estas neoplasias intervienen factores genéticos, embriológicos, estructurales y funcionales, algunos de ellos no muy claros, pero que en cierto grado contribuyen son la nuliparidad, antecedentes familiares, disgenesia gonadal, mutaciones

---

genéticas (BRCA1, BRCA2, KRAS, BRAF, p53, Her2/neu) y consumo de cigarrillos.<sup>3-6</sup> Son factores protectores el uso de anticonceptivos orales, ligadura de trompas uterinas y la multiparidad.<sup>7</sup> La edad de presentación es amplia, las formas benignas se presentan en mujeres de 20 y 45 años de edad, los tumores *borderline* o de potencial maligno intermedio y malignos ocurren en mujeres de 45 a 65 años.<sup>8,9</sup>

La Organización Mundial de la Salud (OMS), clasifica las neoplasias del ovario de acuerdo al tejido de origen: el primer grupo derivado del epitelio celómico: 70 %, el segundo grupo de las células germinales: 20 %, y tercer grupo de los cordones sexuales del estroma: 10 %.<sup>10</sup> En el grupo de los germinales los teratomas benignos son el 95 %.<sup>11</sup> El término teratoma deriva de la raíz griega "teraton", que se traduce: "monstruo" y es empleada para designar a aquellas neoplasias que se forman a partir de células pluripotenciales presentes en las gónadas femeninas, masculinas, retroperitoneo, mediastino y región sacrococígea; con capacidad de diferenciarse a ectodermo, mesodermo y endodermo.<sup>12</sup> El origen de los teratomas ha sido siempre materia de fascinación, sin embargo en la actualidad la teoría más aceptada es la partenogenética en la cual se forman a partir de una célula germinal meiótica con cariotipo 46xx.<sup>13,14</sup> Linder y otros mediante estudios de bandeo cromosómico y electroforesis de enzimas sugieren que los teratomas se originan de una célula germinal durante su primera división meiótica.<sup>15</sup> Desde el punto de vista histológico puede ser de tres tipos: teratoma maduro, teratoma inmaduro o teratoma monodérmico.<sup>16</sup> El teratoma maduro es el más frecuente y representa el 95 % de estas neoplasias; se diferencia casi siempre a ectodermo recordando estructuras propias de la piel y de ahí su denominación como quiste dermoide.<sup>17</sup> Macroscópicamente son lesiones quísticas, de cápsula gruesa y al microscopio de luz muestran: glándulas sudoríparas, apocrinas, sebáceas, cartílago, tejido dentario, plexos coroideos, falanges, tejido nervioso y tejido tiroideo, todos ellos de características maduras.<sup>18-22</sup> La mayor parte de ellos son asintomáticos, bilaterales en un 25 %, hasta el 48 % presentan dolor abdominal, el 15 % cursa con hemorragia uterina anormal, aumento del volumen abdominal en un 15 % y el 1,2 % se rompen produciendo un cuadro de abdomen agudo quirúrgico.<sup>23</sup> El teratoma inmaduro se presenta en niñas y mujeres jóvenes, morfológicamente son sólidos, poseen elementos histológicos inmaduros o embrionarios, más frecuentemente neuroepitelio y el comportamiento clínico es agresivo por la capacidad de producir metástasis.<sup>24</sup> Cuando se presenta un único tejido el tumor recibe el nombre de teratoma monodérmico, los más frecuentes son el componente carcinoide y el tiroideo (*struma ovarii*). En el *struma ovarii* (S. O) el tejido tiroideo puede ser hiperfuncionante causando hipertiroidismo o se puede malignizar hacia un carcinoma similar a los tumores originados en la glándula tiroidea.<sup>25-27</sup>

Debido a lo controvertido de la histogénesis de los teratomas,<sup>28</sup> la rareza de las variantes monodérmicas (*struma ovarii*) y la semejanza morfológica y clínica con enfermedades del tiroides motivó a estudiar este tipo de neoplasias.

## MÉTODOS

Se realizó un estudio de tipo corte transversal, utilizándose como población las pacientes con diagnóstico de tumores primarios de ovario del Hospital Universitario de Santander en un periodo de tiempo de 6 años (enero de 2005 a diciembre de 2010). Como criterios de inclusión se tuvo en cuenta el diagnóstico histopatológico de neoplasia primaria de ovario, disponibilidad de los bloques de parafina con material representativo del tumor y adecuado procesamiento para realización de las pruebas de inmunohistoquímica. Se excluyeron bloques de parafina con escaso material y extensa necrosis.

Una vez seleccionados los casos que cumplían los criterios de inclusión, se distribuyeron todos los tumores según el tejido de origen, basados en la clasificación de la OMS modificada (tumores derivados del epitelio celómico 70 %, tumores germinales 20 % y cordones del estroma sexual 10 %). Se discriminaron los tumores de origen germinal, se seleccionaron los teratomas, de estos se tomaron aquellos con diagnóstico histopatológico de *struma ovarii* (S.O.) y se analizaron las manifestaciones clínicas, valores de hormonas tiroideas, hallazgos macroscópicos, hallazgos histopatológicos y expresión de inmunohistoquímica para tiroglobulina y TTF1, según técnica manual estandarizada por DAKO®. Otras variables que se estudiaron fueron: edad, bilateralidad y marcadores tumorales en sangre, información que fue tomada de las historias clínicas de las pacientes.

El análisis estadístico descriptivo incluyó medidas de tendencia central, dispersión, variables numéricas y porcentaje. Para el manejo estadístico de los datos se utilizó el programa STATA Versión 10.0 y como programa validante el Epi Info versión Abril 2007 (CDC, USA).

#### *Consideraciones éticas*

La presente investigación fue realizada acorde con la legislación nacional (Constitución Política Nacional de Colombia 1991 y Resolución 008430 de 1993) y la declaración de Helsinki. Se consideró un estudio sin riesgo.

## RESULTADOS

La base de datos de pacientes con neoplasias primarias del ovario en el periodo de enero de 2005 a diciembre de 2010 del Hospital Universitario de Santander fue de 431 casos, se excluyeron 21 casos por no haber claridad en el origen del tumor o por no disponibilidad de los bloques de parafina. El número final para estudio fue de 410 casos (100 %) y los resultados fueron los siguientes: la edad mostró un rango amplio con una edad media de 52 años para todos los tipos de neoplasias de ovario. El tipo de biopsia donde se realizó el diagnóstico de neoplasia de ovario primaria fue la tumorectomía en el 100 % de los casos. La mayoría de los tumores se ubicó en el ovario derecho con 291 casos (71 %), de los cuales 92 casos (22,4 %) correspondían a teratomas, 4 casos (0,9 %) a *struma ovarii* y 195 casos (47,6 %) correspondían a tumores con otro origen histológico. Hubo bilateralidad en 93 casos (22,6 %), sin que se presentara en ninguno de los teratomas. La distribución de las neoplasias según el origen histopatológico fue: epiteliales 240 casos (58,5 %), germinales 124 casos (30,2 %) y estromales 20 casos (4,8 %). Los subtipos de teratomas de las pacientes estudiadas se observó: maduros 118 casos (28,7 %), monodérmicos 4 casos (0,9 %), inmaduros 2 casos (0,4 %) y 286 casos (70 %) fueron otros tumores germinales (seno endodérmico, coriocarcinoma, disgerminoma y carcinoma embrionario). Los hallazgos histopatológicos de todos los teratomas se muestran en la tabla 1.

**Tabla 1.** Hallazgos histopatológicos en teratomas

Hallazgo histopatológico	No.	%
Epitelio escamoso	118	95,2
Glándulas sebáceas	112	90,3
Folículos pilosos	112	90,3
Glándulas sudoríparas	110	88,7
Tejido adiposo	99	79,8
Cartílago	35	28,2
Epitelio bronquial	4	3,2
Tejido tiroideo	56	45,1
Bocio	3	2,4
Elementos inmaduros (neuroepitelio)	2	1,6
Malignidad (carcinoma folicular de tiroides)	1	0,8

n= 124 casos de teratomas (100 %).

Macroscópicamente en los teratomas se encontró componente quístico en 118 casos (28,7 %) y en 6 casos (1,4 %) predominó un patrón macroscópico sólido, de este último grupo, 4 casos (0,9 %) correspondían a S.O. (Fig. 1).




**Fig. 1.** Aspecto macroscópico de struma ovarii, obsérvese el componente predominantemente sólido con tendencia a la multinodularidad, áreas de hemorragia y ausencia de necrosis.

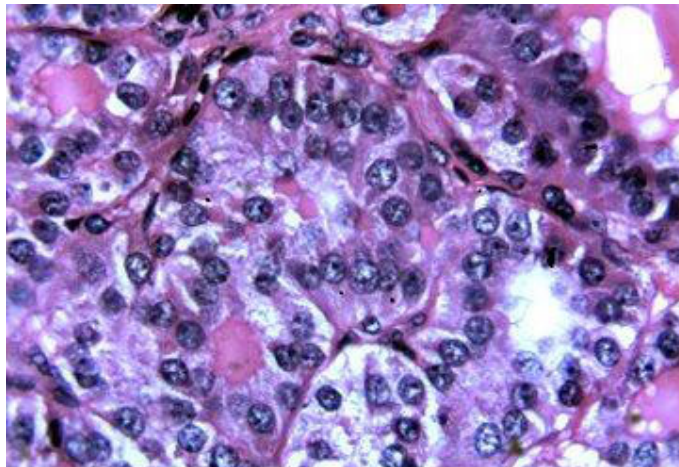
El tamaño tumoral de los teratomas osciló entre 4,2 y 11 cm de diámetro, mayores, en los 4 casos (0,9 %) de S.O., el tamaño promedio fue de 10 cm. Los hallazgos histopatológicos se observan en la tabla 2, Figs. 2 y 3.

**Tabla 2.** Hallazgos histopatológicos en struma ovarii

Struma ovarii	Tejido tiroideo (%)	Bocio	Carcinoma folicular
Caso 1	70	Presente	Ausente
Caso 2	100	Presente	Ausente
Caso 3	100	Ausente	Presente
Caso 4	80	Presente	Ausente



**Fig. 2.** Hallazgos histopatológicos de bocio en struma ovarii, folículos de diferente tamaño, algunos dilatados quisticamente, áreas de fibrosis y moderado infiltrado inflamatorio mononuclear (H-E, 10X).



**Fig. 3.** Carcinoma folicular originado en un struma ovarii. Obsérvese formación de folículos que recuerdan estructuras foliculares normales (H-E, 40X).

La tinción de inmunohistoquímica para tiroglobulina y TTF1, fue positiva en el caso (0,2 %) de S.O. con malignización. Los valores de hormonas tiroideas de estas pacientes con *struma ovarii* fueron: para TSH los valores oscilaron entre 0,2 mL U/L a 0,7 mL U/L (valor normal 0,4 a 4,0 mL U/L), T3 de 102 ng/dL a 131 ng/dL (valor normal 100 a 200 ng/dL) y para T4 de 4,7 mcg/dL a 6,1 mcg/dL (valor normal 4,5 a 11,2 mcg/dL). En los 4 casos (0,9 %) de teratomas monodérmicos se encontró: dolor pélvico en 3 casos (0,7 %), sensación de masa en 3 casos (0,7 %), ascitis en 1 caso (0,2 %) e implantes peritoneales en 1 caso (0,2 %). En ninguno de ellos hubo elevación de marcadores tumorales en sangre, ni presencia de patología tiroidea primaria concomitante.

## DISCUSIÓN

En 1903 el doctor Ludwing Pick realizó la primera descripción de *Struma Ovarii* cuando habló de la presencia de tejido tiroideo en los teratomas ováricos.<sup>28</sup> En la actualidad la Organización Mundial de la Salud (OMS) lo define como aquel teratoma compuesto predominantemente por tejido tiroideo en una proporción mayor al 50 % de todo el componente tumoral, existir tejido biológicamente activo o con componentes malignos.<sup>29</sup> La frecuencia de estos tumores es de 1 a 4 % de todos los teratomas.<sup>30</sup> En el estudio realizado la frecuencia de S.O. fue de 0,9 %, lo cual corresponde a lo reportado por *Talerman* y otros en Estados Unidos en el año 2011.<sup>30</sup> Sin embargo, la presencia de componente tiroideo se ha descrito en el 3 al 20 % de todos los teratomas, en este estudio se encontró un porcentaje de 45,1 %, el cual es más alto de lo descrito por *Scully y Ho Lee*, para el año 2003.<sup>31,32</sup> El número de cortes procesados y el tamaño del tumor pueden influir en este hallazgo histopatológico. Se recomienda bloquear un corte por cada centímetro de tumor.<sup>31</sup>

La edad de presentación del S.O. es similar a la del resto de los teratomas con rangos entre los 6 y 74 años de edad, predominan en la edad reproductiva, son raros en posmenopáusicas y prepúberes. En el Hospital Universitario de Santander la edad de presentación promedio en los 4 casos diagnosticados fue de 41 años, lo cual es concordante con el estudio de *Talerman* publicado en el 2011.<sup>30</sup>

Los síntomas son variados y pueden no presentarse, se relacionan más con la presencia de masa pélvica y ascitis en 30 % de los casos, se observa el Síndrome de *Meigs* en el 5 %.<sup>33</sup> En los casos del estudio realizado se encontró: dolor pélvico (0,7 %), sensación de masa (0,7 %), ascitis (0,2 %) e implantes peritoneales (0,2 %), porcentajes que son congruentes con lo reportado por *Szyfelbein* y otros en el año 1995.<sup>34</sup> Se ha visto que la presencia de manifestaciones clínicas depende del tamaño del tumor, del origen histológico y del comportamiento clínico, por lo tanto tumores muy grandes sobre todo los de origen epitelial o malignos producen manifestaciones clínicas muy floridas.<sup>33</sup> El hipertiroidismo se ha descrito hasta en el 5 % de los casos y la presencia de crisis tirotoxicósica es rara, produciéndose después de la extracción tumoral o en los casos de malignización.<sup>35</sup> En los cuatro casos de S.O. estudiados los valores de TSH, T3 y T4, estaban dentro de límites normales y por lo tanto no se documentó hipertiroidismo, contrario a estudios realizados por *Izumi* y otros en Japón en 1990.<sup>35</sup>

Generalmente los *struma ovarii* son masas ováricas unilaterales pero puede asociarse a la presencia de quiste dermoide y rara vez a cistadenoma en el ovario contralateral; macroscópicamente son neoplasias menores de 10 cm de diámetro, sólidos, sólidoquístico, consistencia gelatinosa y color pardo verdoso. En los casos del Hospital Universitario de Santander, no se encontró bilateralidad, no hubo

asociación con otros tumores, el promedio del tamaño fue de 10 cm y el aspecto macroscópico fue similar a estudios realizados por Roth y otros, Ho Lee y otros.<sup>28,32</sup> Microscópicamente pueden presentar cualquier cambio histológico observado en la glándula tiroidea, con presencia de folículos, trabéculas, pseudo-túbulos, cambio oxifílico y células con citoplasma claro, que requieren realizar diagnóstico diferencial con otros tumores como el carcinoma hepatocelular o de células renales que pudieran haber hecho metástasis en el ovario.<sup>36,37</sup> En todos los casos estudiados se encontró tejido tiroideo de un 70 % a 100 % del total del tumor. Si se tiene en cuenta que estas células son biológicamente funcionantes e iguales a las de la glándula tiroidea presentarán marcación para tiroglobulina y TTF-1 (*Thyroid Transcription Factor-1*),<sup>28</sup> se utilizaron estos dos marcadores de inmunohistoquímica solo en el struma ovario con presencia de carcinoma folicular de tiroides el cual mostró alta positividad.

La presencia de cambios benignos en el S.O., tales como bocio, se describen con frecuencia y no representan mayor importancia clínica, salvo en los casos de pacientes con síntomas de hipertiroidismo, pero algunos autores afirman que estos hallazgos deben ser mencionados en el diagnóstico de la siguiente manera: "Struma ovarii con cambios de nódulo adenomatoso, bocio nodular, u otros",<sup>35</sup> mientras que otros consideran innecesario especificar el tipo de lesión benigna y recomiendan usar solo el término de "struma ovarii proliferativo", habiéndose descrito incluso la presencia de tiroiditis de Hashimoto.<sup>38</sup> De los S.O. que se estudiaron, en tres de ellos se encontraron cambios que sugieren el diagnóstico de bocio y en ninguno de ellos hubo manifestaciones clínicas de hipertiroidismo (TSH, T3, T4, dentro de límites normales) contrario a lo descrito por Izumi y otros.<sup>35</sup>

El término de *struma ovarii* maligno se utiliza cuando existe la presencia de carcinoma tiroideo en este tipo de lesiones y la frecuencia es del 3 % a 37 %, es el carcinoma papilar de tiroides el subtipo histológico más frecuente encontrado,<sup>39</sup> compartiendo los mismos criterios histológicos utilizados para esta neoplasia en la glándula tiroides, dentro de los que se incluyen la sobreposición nuclear, irregularidad de los contornos, núcleos con apariencia en vidrio esmerilado, inclusiones intranucleares y la formación de papilas, siempre es importante documentar la presencia de invasión vascular linfática o sanguínea.<sup>40,41</sup> Por otro lado teniendo en cuenta que el ovario no presenta verdadera cápsula, el diagnóstico de carcinoma folicular solo puede ser establecido en el caso en el que se encuentra lesión extraovárica, diferenciándose aquellos cuya histología neoplásica puede ser claramente establecida (carcinoma folicular típico), contra las lesiones con presencia de metástasis o recidivas sin signos de malignidad histológica (carcinoma folicular altamente diferenciado).<sup>42</sup> En este último se observa una menor mortalidad similar a la del carcinoma papilar, es decir de aproximadamente 7 % versus el 14 % en los casos con carcinoma folicular típico.<sup>42</sup> Se documentó la presencia de un carcinoma folicular típico con implantes peritoneales en un caso de S.O., descartándose primario en tiroides, datos que son concordantes con los estudios de Michels y otros en 2010.<sup>39</sup>

Se describe que en los casos de malignidad la tiroidectomía total es la indicada para descartar la presencia de lesión primaria metastásica al ovario, sin que exista un consenso sobre esto. Sin embargo no están unificados los criterios de manejo y se considera que el S.O. maligno presenta un comportamiento impredecible en el que no existe una correlación directa entre la histología y el posterior desarrollo de enfermedad en estas pacientes, en términos generales es una lesión con baja mortalidad y buen pronóstico.<sup>39,42</sup>



Los tumores de ovario más frecuentes en el Hospital Universitario de Santander en el periodo comprendido entre enero de 2005 y diciembre 2010 son los de origen epitelial. Los *struma ovarii* siguen siendo una rareza en nuestro medio y se presentan con una frecuencia de 0,9 % de todas las neoplasias ováricas. No se documentó la presencia de hipertiroidismo en los casos estudiados y se encontró un carcinoma folicular de tiroides con implantes peritoneales. Los tumores del ovario siguen siendo neoplasias muy controvertidas desde el punto de vista de su histogénesis y en ocasiones difíciles de diagnosticar.

### Agradecimientos

El más sincero agradecimiento a las pacientes del Hospital Universitario de Santander y al laboratorio de Patología de la Universidad Industrial de Santander.

### REFERENCIAS BIBLIOGRÁFICAS

1. Kurman RJ, Shih I-M () Pathogenesis of ovarian cancer: lessons from morphology and molecular biology and their clinical implications. *Int J Gynecol Pathol.* 2008;27: 15-60.
2. Boyle P, Levin B (eds). *World cancer report 2008.* World Health Organization, Lyon; 2008.
3. Kurian AW, Balise RR, Mc Guire V. Histologic types of epithelial ovarian cancer: have they different risk factors? *Gynecol Oncol.* 2005;96:520-30.
4. Zhou B, Sun Q, Cong R. Hormone replacement therapy and ovarian cancer risk: a meta-analysis. *Gynecol Oncol.* 2008;108:641-51.
5. Russo A, Calo V, Bruno L. Hereditary ovarian cancer. *Crit Rev Oncol Hematol.* 2009;69:28-44.
6. Chen S, Parmigiani G. Meta-analysis of BRCA1 and BRCA2 penetrance. *J Clin Oncol.* 2007;25:1329-33.
7. American Cancer Society. *Cancer Facts and Figures 2013.* Atlanta, GA: American Cancer Society; 2013.
8. Jemal A, Siegel R, Ward E. *Cancer statistics, 2008.* *CA Cancer J Clin.* 2008;58:71-96.
9. Jemal A, Siegel R, Xu J, Ward E. *Cancer statistics 2010.* American Cancer Society, Inc. [accessed July 21 2010]. Available from: <http://www.ncbi.nlm.nih.gov/pubmed/20610543>
10. Scully RE, Sobin LH. *Histological typing of ovarian tumours, 2nd ed.* New York: Springer; 1999.

11. Cho KR, Shih IM. Ovarian Cancer. *Annu Rev Pathol Mech Dis.* 2009; 4:287-313.
12. Witschi E. Migration of the germ cells of human embryos from the yolk sac to the primitive gonadal folds. *Contrib Embryol.* 1948; 32:69.
13. Rashad MH, Fathalla MF, Kerr MC. Sex chromatin and chromosome analysis in ovarian teratomas. *Am J Obstet Gynecol.* 1966; 96: 461.
14. Linder D, Mc Caw BK, Hecht F. Parthenogenic origin of benign ovarian teratoma. *N Engl J Med.* 1975; 292:63.
15. Linder D, Power J. Further evidence for postmeiotic origin of teratomas in the human female. *Ann Hum Genet.* 1970; 34:21.
16. Ayhan A, Bukulmez O, Genc C, Kuramursel BS, Ayhan A. Mature cystic teratomas of the ovary. A cases series from one institution over 34 years. *Eur J Obstet Gynecol.* 2000; 88: 153.
17. Peterson WF, Prevost EC, Edmunds FT, Huntley JM Jr, Morris FK. Benign cystic teratomas of the ovary. A clinic statistical study of 1007 cases and review of the literature. *Am J Obstet Gynecol.* 1955; 70: 368.
18. Roth LM, Talerman A. Recent advances in the pathology and classification of ovarian germ cell tumors. *Int J Gynecol Pathol.* 2006; 25: 305.
19. Arhelger RB, Kelly B. Strumal carcinoid. Report a case with electron microscopical observations. *Arch Pathol.* 1974; 97: 323.
20. Devaney K, Snyder R, Norris HJ. Proliferative and histologically malignant struma ovarii: a clinic pathologic study of 54 cases. *Int J Gynecol Pathol.* 1993; 12: 333.
21. Boutross-Tadross O, Saleh R, Asa SL. Follicular variant papillary thyroid carcinoma arising in struma ovarii. *Endocr Pathol.* 2007; 18: 182.
22. Garg K, Soslow RA, Rivera M. Histologically bland "extremely well differentiated" thyroid carcinomas arising in struma ovarii recur and metastasize. *Int J Gynecol Pathol.* 2009; 28: 222.
23. Blackwell WJ, Dockerty MB, Masson JC, Mussey RD. Dermoid cysts of the ovary: clinical and pathological significance. *Am J Obstet Gynecol.* 1946; 51: 151.
24. Bonazzi C, Peccatori F, Colombo N, Lucchini V, Cantu MG, Mangioni C. Pure ovarian immature teratoma, a unique and curable disease: 10 years experience of 32 prospectively treated patients. *Obstet Gynecol.* 1994; 84: 598.
25. Smith FG. Pathology and physiology of struma ovarii. *Arch Surg.* 1946; 53: 603.
26. Szyfelbein WM, Young RH, Scully RE. Cystic struma ovarii: a frequently unrecognized tumor. A report of 20 cases. *Am J Surg Pathol.* 1994; 18: 785.

27. De Simone CP, Lele SM, Modesitt SC. Malignant struma ovarii: a case report and analysis of cases reported in the literature with focus on survival and I131 therapy. *Gynecol Oncol.* 2003;89(3):543-8.
28. Roth LM, Talerman A. The enigma of struma ovarii. *Pathology.* 2007; 39:139-46.
29. Muallem MZ, Harter P, Heitz F, El-Balat A. Struma ovarii recurrence with peritoneal strumosis: A case report. *Journal of Solid Tumors.* 2012;2(6).
30. Talerman A, Vang R. Germ Cell Tumors of the Ovary. In: Kurman RJ (ed.). *Blaustein's pathology of the female genital tract.* 6th ed. New York: Springer Verlag; 2011. p. 880, 883.
31. Scully RE, Young RH, Clement PB. Tumors of the Ovary, Maldeveloped Gonads, Fallopian Tube, and Broad Ligament. *Atlas of Tumor Pathology.* 3rd series, Fascicle 23. Washington, DC Armed Forces Institute of Pathology; 2012.
32. Ho Lee Y, Gun Kim S, Hyuk Choi S, Sun Kim I, Haeng Kim S. Ovarian mature cystic teratoma containing homunculus: a case report. *J Korean Med Sci.* 2003;18:905-7.
33. Kempers RD, Dockerty MB, Hoffman DL, Bartholomew LG.. Struma ovarii-ascitic, hyperthyroid and asymptomatic syndromes. *Ann Intern Med.* 1970;72(6):883-93.
34. Szyfelbein WM, Young RH, Scully RE. Struma ovarii simulating ovarian tumors of other types. A report of 30 cases. *Am J Surg Pathol.* 1995;19:21-9.
35. Izumi T, Araki Y, Satoh H. A case report of postoperative thyroid crisis accompanied with struma ovarii. (Japanese) *Masui.* 1990;39:391-5.
36. Pardo-Mindan FJ, Vázquez JJ. Malignant struma ovarii. Light and electron microscopic study. *Cancer.* 1983;51(2):337-43.
37. O'Connell ME, Fisher C, Harmer CL. Malignant struma ovarii: presentation and management. *Br J Radiol.* 1990;63(749):360-3.
38. Erez SE, Richart RM, Shettles LB. Hashimoto's disease in a benign cystic teratoma of the ovary. *Am J Obstet Gynecol.* 1965;92:273.
39. Michels A, Haugen B. Malignant Struma Ovarii. *J Clin Endocrinol Metab,* April 2010;95(4):1505.
40. Doldi N, Taccagni GL, Bassan M. Hashimoto's disease in a papillary carcinoma of the thyroid originating in a teratoma of the ovary (malignant struma ovarii). *Gynecol Endocrinol.* 1998;12:41-2.
41. Tokuda Y, Hatayama T, Sakoda K. Metastasis of malignant struma ovarii to the cranial vault during pregnancy. *Neurosurgery.* 1993;33(3):515-8.

42. Shaco-Levy R, Peng RY, Snyder MJ, Osmond GW. Malignant Struma Ovarii A Blinded Study of 86 Cases Assessing Which Histologic Features Correlate With Aggressive Clinical Behavior. Arch Pathol Lab Med. February 2012; 136.

Recibido: 20 de diciembre de 2013.

Aprobado: 10 de enero de 2014.

*Carlos Alberto García Ramírez.* Grupo de Investigación de Patología Estructural, Funcional y Clínica, PAT UIS. Departamento de Patología. Escuela de Medicina. Universidad Industrial de Santander. Bucaramanga, Colombia. Correo electrónico: calgaram@uis.edu.co, carlospathos2@hotmail.com