

## Rabdomiosarcoma botriode del aparato genital femenino en paciente adolescente virgen

### Botryoid rhabdomyosarcoma of the female genital apparatus in a virgin adolescent

Nuria Vega Betancourt, <sup>I</sup> Sandi Jiménez Puñales, <sup>II</sup> Irene C Rodríguez Santos <sup>III</sup>

Hospital Provincial Docente Ginecobstétrico "Mariana Grajales". Villa Clara, Santa Clara.

---

#### RESUMEN

El rabdomiosarcoma es un tumor complejo y de gran malignidad que se origina en las células del mesénquima embrionario con capacidad para diferenciarse en células musculares esqueléticas. Este es el tumor maligno de tejido blando más frecuente. Representa aproximadamente 3,5 % de los casos de cáncer en niños de 0 a 14 años de edad. La presentación clínica del rabdomiosarcoma embrionario variedad botrioides es, en general, una masa que protruye por la uretra o el introito vaginal, o por la presencia de flujo fétido o sangrado vaginal en niñas menores de 2 años. Se presenta el caso de un rabdomiosarcoma botrioides de la vagina diagnosticado es una paciente de 16 años y virgen. El apoyo diagnóstico con inmunohistoquímica es de vital importancia y la evaluación médica multidisciplinaria precoz y oportuna permitirá siempre establecer un diagnóstico y tratamiento adecuados que mejoren el pronóstico de quienes padecen esta enfermedad.

Palabras clave: rabdomiosarcoma; tumor botrioides; vagina.

---

#### ABSTRACT

Rhabdomyosarcoma is a complex tumor of great malignity that originates in the embryony mesenchymal cells with the capacity of differentiating into skeletal muscle cells. This is the most frequent malignant tumor in the soft tissue. It

roughly represents 3.5 % of cancer in children aged 0 to 14 years. Generally, the clinical presentation of botryoid-type embryonal rhabdomyosarcoma is a mass that protrudes from the urethra or the vaginal introit or the presence of fetid fluid or vaginal bleeding in girls under 2 years-old. This is the case of a 16 years-old virgin female patient diagnosed with botryoid rhabdomyosarcoma of the vagina. The diagnostic support with immunohistochemistry is of vital importance in addition to the early and timely multidisciplinary medical assessment for setting adequate diagnosis and treatment that improve the prognosis of persons suffering this disease.

**Keywords:** rhabdomyosarcoma; botryoid tumor; vagina.

---

## INTRODUCCIÓN

El rhabdomyosarcoma infantil, es el tumor maligno de tejido blando más frecuente. Representa aproximadamente 3.5 % de los casos de cáncer en niños de 0 a 14 años de edad. Según el *Intergroup Rhabdomyosarcoma Study* la máxima incidencia del rhabdomyosarcoma embrionario genital se registra en menores de catorce años, cuya ubicación típica es la vagina. La localización cervical, cuatro veces menos frecuente, es propia de adolescentes y adultas jóvenes.

El Rhabdomyosarcoma fue descrito inicialmente por Webber, en 1854, es un tumor complejo y de gran malignidad que se origina en las células del mesénquima embrionario con capacidad para diferenciarse en células musculares esqueléticas.<sup>1</sup>

El rhabdomyosarcoma infantil, es el tumor maligno de tejido blando más frecuente. Representa aproximadamente 3.5 % de los casos de cáncer en niños de 0 a 14 años de edad.<sup>2</sup>

Se han descrito 3 tipos histológicos: embrionario (60 %), alveolar (20 %) y pleomórfico (1 %). El primero, que se subdivide en las variedades botrioides y fusocelular, es el más frecuente en la niñez. Representa alrededor de 60-70 % de los casos de rhabdomyosarcoma infantiles y en ese grupo etario.<sup>1,3</sup>

La variedad botrioides (del griego botrys, racimo; eidos, aspecto) es la forma polipoide del rhabdomyosarcoma embrionario. Se caracteriza por múltiples proyecciones polipoideas que forman racimos de consistencia gelatinosa, friables y que se desprenden en fragmentos, a menudo ocasionando hemorragias. Los tumores de este tipo representan cerca de 10 % de todos los casos de rhabdomyosarcoma y suelen ser tumores embrionarios que se desarrollan bajo la superficie mucosa de orificios corporales como vagina y nariz, también se ha visto afectado el tracto biliar.<sup>1</sup>

Según el *Intergroup Rhabdomyosarcoma Study* (IRS) la máxima incidencia del rhabdomyosarcoma embrionario genital se registra en menores de catorce años, cuya ubicación típica es la vagina. La localización cervical, cuatro veces menos frecuente, es propia de adolescentes y adultas jóvenes.<sup>4,5</sup>

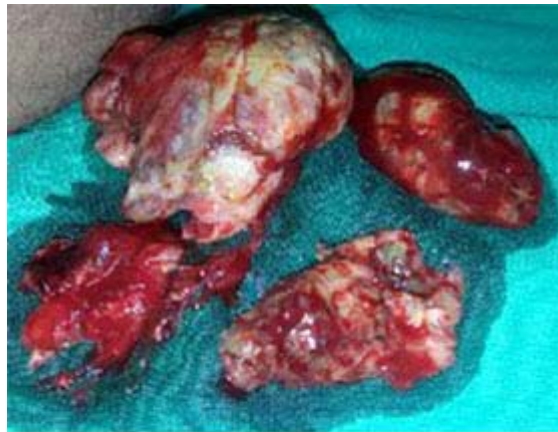Se presenta el caso de un rabdomiosarcoma botrioides de la vagina diagnosticado es una paciente de 16 años y virgen.

## PRESENTACIÓN DE CASO

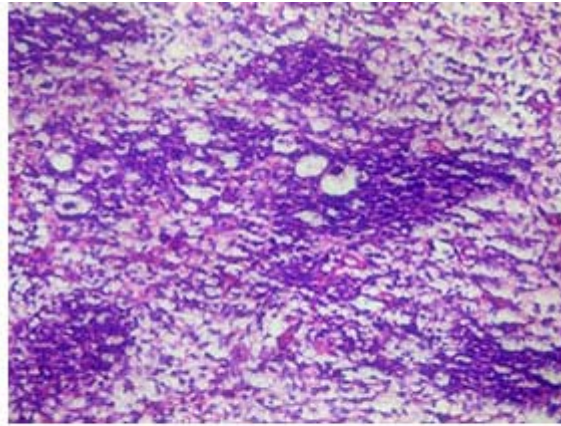
Se trata de una paciente de 16 años de edad, de raza blanca, con antecedentes de salud, virgen que es recibida en la consulta de Ginecología Infanto Juvenil por presentar secreción fétida por la vagina.

La paciente es valorada luego de un interrogatorio minucioso se decide realizar exploración visual de la vagina, siendo imposible visualizar el tercio inferior de la vagina por observarse una masa de color rosado que ocluía la vagina.

Previo consentimiento con los padres, y con acompañamiento de Psicología se decide realizar exploración de la vagina bajo anestesia, durante la misma se observa en esta una tumoración que ocluía por completo las paredes de la vagina, se procede a extraer la masa tumoral, extirpando varios fragmentos del tumor el mayor de aproximadamente 6 centímetros (Fig. 1). Posteriormente se envían al departamento de Anatomía Patológica recibiendo como diagnóstico histológico rabdomiosarcoma botrioides de la vagina (Fig. 2).



**Fig. 1.** Varios fragmentos del tumor extraídos de vagina.



**Fig. 2.** Microfotografía que concuerda con un Rbdomiosarcoma botrioides de vagina.

Este caso es remitido al servicio de oncología pediátrica provincial previa discusión en el servicio de ginecología infantojuvenil.

## DISCUSIÓN

El rhabdomyosarcoma del tracto genital inferior es una neoplasia maligna denominada heteróloga, por asentar en localizaciones donde no existe músculo estriado. Las series publicadas coinciden en que la localización típica de este tumor genital en la infancia es la vagina, mientras que en la segunda y tercera décadas de la vida es el cérvix uterino.<sup>2,6</sup>

La presentación clínica del rhabdomyosarcoma embrionario variedad botrioides es, en general, una masa que protruye por la uretra o el introito vaginal, o por la presencia de flujo fétido o sangrado vaginal en niñas menores de 2 años.<sup>1</sup>

En estas lesiones el apoyo diagnóstico con inmunohistoquímica es de vital importancia, mostrando positividad para mioglobina y MyoD1 (marcadores de músculo esquelético), y desmina y actina músculo específico (HFF35) (marcadores de músculo liso y esquelético); siendo en tanto negativos para actina de músculo liso. Estos hallazgos proporcionan una prueba inequívoca de la diferenciación muscular esquelética al momento de hacer el diagnóstico.<sup>7</sup>

El pronóstico de esta enfermedad está determinado por variables como el tamaño tumoral, órgano comprometido, edad del paciente, resultado quirúrgico (R0/R1) y presencia de metástasis. De esta manera niños con tumores localizados en vía biliar, vagina y región de la cabeza y cuello, menores de 5 cm. de diámetro y que no presentan metástasis ganglionares y/o viscerales tendrían mejores tasas de supervivencias.<sup>7,8</sup>

La evaluación médica multidisciplinaria precoz y oportuna permitirá siempre establecer un diagnóstico y tratamiento adecuados que mejoren el pronóstico de quienes padecen esta enfermedad.<sup>1</sup> Por este motivo es imprescindible que a las consultas médicas especializadas en Ginecología Infanto Juvenil sean remitidas

todas aquellas niñas que sus familiares o el propio médico observen cualquier anomalía en su aparato genital.

#### Conflictos de intereses

Los autores no declaran tener conflictos de intereses.

## REFERENCIAS BIBLIOGRÁFICAS

1. Monroy Prado GA, Toledo Bahena ME, Valencia Herrera A, Ramírez Cortés E, Mena Cedillos C. Rbdomiosarcoma genitourinario variedad botrioides: informe de un caso. Dermatología CMQ [Internet]. 2013 [Citado 25 abr de 2016];11(3):208-212. Disponible en: [http://dcmq.com.mx/images/ediciones/DCMQ\\_2013\\_V11-N3.pdf](http://dcmq.com.mx/images/ediciones/DCMQ_2013_V11-N3.pdf).
2. Figueroa Carbajal JJ, Cárdenas Cardós R, Rivera Luna R, Castellanos Toledo A. Rbdomiosarcoma, experiencia de siete años en el Instituto Nacional de Pediatría. GAMO [Internet]. 2010 [Citado 25 abr de 2016];9(5):198-207. Disponible en: <http://slideshowes.com/doc/864446/gamo-v8-%236-noviembre-diciembre>
3. Junco Gelpi DA, Blanco Trujillo F, Montoya Cardero E, Junco Anaya DM, Anaya Correoso SM Rbdomiosarcoma pleomórfico del muslo. MEDISAN [Internet]. 2015 [Citado 25 abr de 2016];19(2):252. Disponible en: [http://scielo.sld.cu/scielo.php?pid=S1029-30192015000200014&script=sci\\_arttext&tlng=en](http://scielo.sld.cu/scielo.php?pid=S1029-30192015000200014&script=sci_arttext&tlng=en).
4. Rubio P, Lanzón A, Vicente S, Ruiz MA. Rbdomiosarcoma embrionario de cérvix uterino em mujer adulta. REV CHIL OBSTET GINECOL [Internet]. 2012 [Citado 25 abr de 2016];77(5):383-387. Disponible en: [httpwww.scielo.org.boscielo.phpscript=sci\\_arttext&pid=S1012-29662006000100009](httpwww.scielo.org.boscielo.phpscript=sci_arttext&pid=S1012-29662006000100009).
5. Pantoja Ludueña M, Riveros Moron A, Salvatierra Frontanilla I, Parra Nigañez P. Rbdomiosarcoma botrioides de vagina. Rev. bol. ped [Internet]. 2012 [Citado 25 abr de 2016];15(3): [Aprox. 4p]. Disponible en: [http://www.scielo.org.bo/scielo.php?script=sci\\_arttext&pid=S1024-06752012000300007](http://www.scielo.org.bo/scielo.php?script=sci_arttext&pid=S1024-06752012000300007).
6. Labaran Dayyabu A, Adogu IO, Makama BS. Sarcoma botryoides a management dilemma: A review of two cases. Int J Case Rep Images [Internet]. 2014 [Citado 25 abr de 2016];5(7):482-487. Disponible en: <http://www.ijcasereportsandimages.com/archive/2014/007-2014-ijcri/CS-10044-07-2014-dayyabu/ijcri-1004407201444-dayyabu-full-text.php>.
7. Oscar Tapia E. Rbdomiosarcoma Embrionario Uterino. Aspectos Morfológicos e Inmunohistoquímicos. Int. J. Morphol [Internet]. 2011 [Citado 25 abr de 2016];29(4):1126-1129. Disponible en: [http://www.scielo.cl/scielo.php?pid=S0717-95022011000400009&script=sci\\_arttext](http://www.scielo.cl/scielo.php?pid=S0717-95022011000400009&script=sci_arttext)

8. Walterhouse DO, Meza JL, Breneman JC, Donaldson SS, Hayes-Jordan A . Et al. Local control and outcome in children with localized vaginal rhabdomyosarcoma: a report from the Soft Tissue Sarcoma Committee of the Children's Oncology Group. *Pediatr Blood Cancer* [Internet] 2011 [Citado 25 abr de 2016];57(1):76-83. Disponible en: <http://www.ncbi.nlm.nih.gov/pmc/articles/PMC3459820/>

Recibido: 30 de julio de 2016.

Aprobado: 8 de octubre de 2016.

*Sandi Jiménez Puñales*. Hospital provincial docente Ginecobstétrico "Mariana Grajales". Villa Clara, Santa Clara. Correo electrónico: [sandijp@infomed.sld.cu](mailto:sandijp@infomed.sld.cu)