

## Presentación clínica y ultrasonográfica del istmocele en pacientes con cesárea previa

### Clinical and Ultrasonographic Presentation of Isthmocele in Patients with Previous Cesarean Section

Luisa Fernanda López Torres<sup>1\*</sup> <https://orcid.org/0000-0002-3752-7047>

Juliana Quirós Sánchez<sup>2</sup> <https://orcid.org/0000-0002-5140-2988>

Luis Carlos Serna Hoyos<sup>2</sup> <https://orcid.org/0000-0001-7204-2435>

María Fernanda López Restrepo<sup>2</sup> <https://orcid.org/0000-0002-6258-1432>

Luis Guillermo Echavarría Restrepo<sup>2</sup> <https://orcid.org/0000-0001-6714-3784>

María Nazareth Campo Campo<sup>2</sup> <https://orcid.org/0000-0002-3979-2282>

Diana Paola Cuesta Castro<sup>1</sup> <https://orcid.org/0000-0002-0100-5781>

<sup>1</sup>Universidad Pontificia Bolivariana, Facultad de Medicina. Medellín, Colombia.

<sup>2</sup>Clínica Universitaria Bolivariana. Medellín, Colombia.

\*Autor para la correspondencia: [luisalopez815@hotmail.com](mailto:luisalopez815@hotmail.com)

## RESUMEN

**Introducción:** La atención del parto por vía de la cesárea es un procedimiento frecuente en cuya cicatriz puede aparecer un defecto conocido como istmocele con consecuencias clínicas frecuentes: hemorragia, dismenorrea, dispareunia y dolor pélvico agudo y crónico.

**Objetivos:** Describir los hallazgos clínicos y ultrasonográficos de las pacientes con istmocele después de la realización de una cesárea y su posible relación con el grado/tamaño de la lesión.

**Métodos:** Estudio transversal, analítico en pacientes con istmocele y antecedente de cesárea evaluados entre mayo de 2016 y mayo 2017, en tres hospitales de Medellín Colombia. Se excluyeron las pacientes con sospecha de cáncer ginecológico o con otra causa uterina que explicara los síntomas.

**Resultados:** Se analizaron 26 pacientes con manifestaciones clínicas asociadas, tales como dolor pélvico crónico (80,8 %), hemorragia uterina anormal (73,1 %), infección

pélvica (46,2 %), e infertilidad secundaria (15,4 %). Un 34,6 % se clasificaron como grado I y II y las restantes grado III. Otros hallazgos ultrasonográficos fueron: miomatosis uterina categoría 4-5 de la Federación Internacional de Ginecología y Obstetricia (42,3 %), útero retroverso (19,2 %), pólipos endometriales (11,5 %), quistes simples del ovario (15,4 %) y endometriosis (7,7 %). No se encontró asociación de la severidad del istmocele con número previo de cesáreas y síntomas clínicos.

**Conclusiones:** El istmocele es una secuela directa del parto por cesárea. Son frecuentes las manifestaciones clínicas tales como hemorragia uterina anormal, dolor pélvico crónico, infertilidad secundaria e infección pélvica. Existe relación entre la severidad del istmocele y las manifestaciones clínicas de la enfermedad.

**Palabras clave:** cesárea/efectos adversos; ultrasonografía; cicatriz uterina.

## ABSTRACT

**Introduction:** Delivery care by cesarean section is a frequent procedure in which a defect known as isthmocele can appear with frequent clinical consequences such as hemorrhage, dysmenorrhea, dyspareunia and acute and chronic pelvic pain.

**Objectives:** To describe the clinical and ultrasonographic findings in patients with isthmocele after performing a cesarean section and the possible relationship with the grade / size of the lesion.

**Methods:** Cross-sectional, analytical study was carried out in patients with isthmocele and a history of caesarean section evaluated from May 2016 to May 2017, in three hospitals in Medellín, Colombia. Patients with suspected gynecological cancer or with another uterine cause that explained the symptoms were excluded.

**Results:** Twenty-six patients were analyzed, whom suffered conditions associated clinical manifestations such as chronic pelvic pain (80.8%), abnormal uterine bleeding (73.1%), pelvic infection (46.2%), and secondary infertility (15.4%). 34.6% were classified as grade I and II and the rest was classified as grade III. Other ultrasonographic findings were uterine myomatosis category 4-5 from the International Federation of Gynecology and Obstetrics (42.3%), retroverted uterus (19.2%), endometrial polyps (11.5%), ovary simple cysts (15, 4%) and endometriosis (7.7%). No association was found between the severity of the isthmocele with a previous number of cesarean sections and clinical symptoms.

**Conclusions:** Isthmocele is a direct sequela of cesarean delivery. Clinical manifestations such as abnormal uterine bleeding, chronic pelvic pain, secondary infertility, and pelvic

infection are common. There is a relationship between the severity of the isthmocele and the clinical manifestations of the disease.

**Keywords:** caesarean section / adverse effects; ultrasonography; uterine scar.

Recibido: 03/03/2020

Aceptado: 04/04/2020

## Introducción

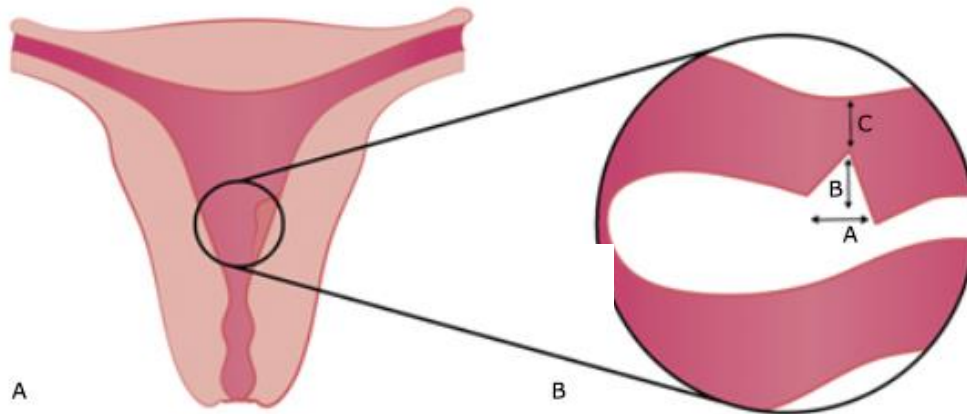
Los partos por cesárea han venido incrementándose a nivel mundial y Colombia no es la excepción, llegando en el 2016 a tasas de 45,9 % de todos los nacimientos reportados.<sup>(1)</sup> Esto ha generado gran preocupación y alertas en el medio llevando a la creación de estrategias de educación y prevención, tratando de regresar al escenario académico en el cual una cesárea se realiza únicamente cuando está indicada desde el punto de vista obstétrico y perinatal.<sup>(2,3)</sup> Las consecuencias y complicaciones de este procedimiento, han sido ampliamente estudiadas, ya que aumenta el riesgo de placenta previa, acretismo placentario y ruptura uterina en embarazos futuros.<sup>(4,5)</sup> Recientemente han llamado la atención las secuelas ginecológicas a largo plazo y el efecto de esto en la salud pública. Se ha asociado este antecedente con la aparición de hemorragia uterina anormal, dolor pélvico crónico, enfermedad pélvica inflamatoria, infertilidad secundaria, entre otros.<sup>(6,7)</sup> En las últimas dos décadas se ha encontrado que el abordaje quirúrgico de la cesárea a través de la realización de una incisión en el segmento inferior del útero o histerotomía y la técnica que se emplee para su cierre o histerorrafia, puede causar un defecto después de la cicatrización, caracterizado por la presencia de una bolsa o nicho conocida como istmocele, nombre que viene del lugar anatómico donde este defecto se forma: istmo del útero; allí puede acumularse sangre y secreciones, causando hemorragia uterina anormal, inflamación y dolor pélvico.<sup>(8)</sup> La fertilidad también puede verse afectada por la presencia de sangre dentro del canal cervical, lo cual afectaría el transporte de los espermatozoides y la implantación del embrión, además se ha encontrado que el endometrio a este nivel es más congestivo debido a la infiltración de linfocitos y dilatación de capilares.<sup>(3,9)</sup> La literatura existente reporta una prevalencia del istmocele hasta del 82,6 % en las mujeres con sangrado menstrual anormal e historia de cesárea, siendo este el síntoma más

común y la cantidad de este sangrado se puede relacionar con el tamaño del defecto.<sup>(2,3,8)</sup> Se ha descrito con mayor frecuencia en mujeres de color de piel negra. Otros de los síntomas reportados con frecuencias hasta del 53 % son: la dismenorrea, dispareunia y dolor pélvico agudo y crónico.

Existen varios métodos para diagnosticar y medir el istmocele, la ecografía transvaginal, histerosonografía, histerosalpingografía, resonancia magnética e histeroscopia, siendo este último proceder el estándar de referencia ya que no existe un consenso para hablar de un método que pueda considerarse el estándar de oro.<sup>(8,10,11,12,13)</sup> No existe una causa específica para su aparición, pero se han identificado factores de riesgo para la formación de un istmocele, entre ellos: el trabajo de parto y dilatación cervical previo a la cesárea, la posición retroversa del útero que se asocia con mayor tensión en la histerotomía durante la cicatrización y los relacionados con el acto quirúrgico en sí: mayor isquemia con la técnica de sutura, material de sutura menos absorbible, el cierre en uno o dos planos de la histerorrafia aunque también se debe tener en cuenta que puede ser parte del proceso de cicatrización de cada individuo, ya que hay pacientes con antecedente de cesárea que nunca lo desarrollan; es por esto que la correlación clínico radiológica es fundamental en esta patología.<sup>(14,15,16,17,18,19,20)</sup>

En la ecografía transvaginal en el plano sagital, el istmocele se caracteriza por tener un área anecoica, de forma triangular (y en mínima proporción circular), que protruye hacia el interior del útero, localizada entre el cuerpo uterino y el cérvix, inmediatamente debajo del receso vesical con el ápex apuntando a la pared anterior.<sup>(11,15,16,17)</sup> Se recomienda realizar esta ecografía inmediatamente después de la menstruación y cuando es positiva tienen correlación directa con los hallazgos obtenidos en la histeroscopia, que es la técnica diagnóstica de referencia para este defecto. Sin embargo, en nuestro medio tiene como desventaja, el costo y el difícil acceso.

Cuantificar el defecto mejora la correlación con los síntomas y su severidad, además puede ayudar a tomar una mejor decisión respecto al tratamiento. Sin embargo, la medición del tamaño del defecto es variable y ello determina la clasificación. Una de las formas de hacerlo es según el tamaño del miometrio remanente, se considera un defecto grande cuando mide  $\leq 2,2$  mm; cuando el defecto tiene forma triangular que es la más común, se calcula el área (base x altura/ 2), clasificando los defectos en grado I si ésta es  $\leq 15$  mm, grado II entre 16 y 24 mm y grado III  $\geq 25$  mm. (Fig.).



**Fig.** – Istmocele: A) Forma triangular del istmocele. B) Forma de medir el istmocele: base (A), altura (B) y miometrio restante (C).

Se han descrito múltiples técnicas para el tratamiento o reparación del istmocele, incluyendo resección por histeroscopia, ablación endometrial, escisión por laparotomía o laparoscopia y resección vaginal, sin embargo no hay una guía clara o evidencia científica suficiente para definir una técnica estándar, lo que sí está claro es que estos procedimientos quirúrgicos solo deben ser realizados en pacientes con síntomas severos e infertilidad secundaria.<sup>(6)</sup>

El objetivo del presente estudio multicéntrico fue describir los síntomas o manifestaciones clínicas y los hallazgos en la ultrasonografía transvaginal del istmocele en pacientes con antecedente de cesárea previa y la relación de estos síntomas con el grado o tamaño del defecto.

## Métodos

Estudio observacional transversal y analítico, con captación prospectiva de los datos entre mayo de 2016 y mayo de 2017 en la Clínica Universitaria Bolivariana, la Institución Prestadora de Salud Promedan y la Clínica del Prado, tres instituciones de la ciudad de Medellín, Colombia.

Se incluyeron 26 pacientes no gestantes con antecedente de cesárea previa a quienes se realizó ecografía transvaginal por cualquier indicación y se les diagnosticó istmocele.

Las pacientes con sospecha de cáncer ginecológico u otra causa a nivel uterino que explicaba los síntomas fueron excluidas. Se tomó por conveniencia la totalidad de las

pacientes con istmocele identificadas en el período de estudio mencionado que cumplieran con los criterios de elegibilidad.

De las historias clínicas de las pacientes seleccionadas se extrajeron los siguientes datos: edad al momento de la consulta, color de la piel, antecedentes obstétricos, número de cesáreas anteriores y de hijos vivos.

Los datos de presentación clínica que se registraron fueron: presencia de síntomas, hemorragia uterina anormal, infertilidad secundaria, infección pélvica, dolor pélvico crónico. Se registró el área de la lesión mediante la estimación calculada de base multiplicado por la altura y dividido entre 2.

Se definió la severidad del istmocele según el área: grado I ( $\leq 15$  mm) - grado II (16-24 mm) y grado III ( $\geq 25$  mm).<sup>(16)</sup>

Otros hallazgos ecográficos evaluados fueron la posición del útero en retroversoflexión, la presencia de miomas (clasificados según lo establecido por la Federación Internacional de Ginecología y Obstetricia (FIGO), quistes de ovario, endometriosis y adenomiosis, pólipos endometriales y el uso de anticonceptivos intrauterinos.<sup>(16)</sup>

La fuente de información del estudio fue el informe ecográfico final y la historia clínica de la paciente realizada al momento de la evaluación ultrasonográfica. Un investigador revisó las fuentes, evaluó los criterios de selección y diligenció un formato de recolección que se digitalizó posteriormente en una base de datos en Microsoft Excel® y fue analizado mediante *IBM SPSS Statistics 21*.

Se realizó un análisis descriptivo de las variables de tipo categóricas o cualitativas mediante frecuencias absolutas y porcentajes y, de las variables cuantitativas se calcularon los promedios y desviación estándar (DE) o mediana y rango intercuartílico (RIQ) según la forma de distribución normal evaluada por la prueba *Shapiro-Wilks*.

Se compararon la prevalencia de los antecedentes obstétricos, la presentación clínica y los hallazgos ecográficos según la severidad del istmocele, mediante la razón de prevalencia (RP) y su respectivo intervalo de confianza del 95 %. Como grupo de referencia se consideró a las pacientes con istmoceles grado I-II.

Se comparó la mediana del número de cesáreas previas entre los grupos de severidad I-II vs. III mediante la prueba estadística de *Mann-Whitney* y se estimó la diferencia de medianas con el método de *Hodges-Lehman* y su intervalo de confianza 95 %.

El estudio contó con el aval del Comité de Ética de Investigación en Salud de la Universidad Pontificia Bolivariana y de las instituciones participantes.

## Resultados

Se identificaron y analizaron 26 pacientes con edad promedio de 41 años (DE:6). Ninguna tenía color de piel negra.

La mediana de embarazos previos fue 2 (RIQ: 1 – 2) y el número de partos por cesárea tuvo una mediana 1,5 (RIQ: 1 – 2). Las pacientes manifestaron síntomas asociados como dolor pélvico crónico (80,8 %), hemorragia uterina anormal (73,1 %), antecedente de infección pélvica (46,2 %), e infertilidad secundaria (15,4 %). Las medidas ecográficas del istmocele en promedio fueron: longitud de la base de 8,5 mm (DE: 2,1), altura de 7,5 mm (DE: 1,9) y un área de la lesión de 31,3 mm (DE: 13,83). En la tabla 1 se puede observar que el istmocele se clasificó como grado del I-II (< 25 mm) en 34,6 % y como grado III en 65,4 %.

Se identificó adicionalmente en la ecografía la presencia de miomatosis uterina en 42,3 % de las pacientes, tres pacientes se clasificaron con miomas FIGO-4, dos pacientes FIGO-5 y seis pacientes FIGO 4-5. Otros hallazgos ultrasonográficos fueron: útero en retroversión (19,2 %), quistes de ovario (15,4 %), pólipos endometriales (11,5 %), endometriosis (7,7 %), y en una paciente se observó adenomiosis y presencia de un método endoceptivo (Tabla 1).

**Tabla 1** - Características clínicas y del istmocele en la población de estudio

Características	n (%)
Edad, años – media (DE)	41 (6,0)
Antecedentes obstétricos	
Paridad, Me (RIQ)	2 (1-2)
No. de cesáreas, Me (RIQ)	1,5 (1-2)
1	13 (50,0)
2	11 (42,3)
3	2 (7,7)
Dimensiones de istmocele, mm – media (DE)	
Base	8,5 (2,1)
Altura	7,5 (1,9)
Área	31,3 (13,8)
Grado istmocele	
I – II	9 (34,6)
III	17 (65,4)
Hallazgos ultrasonográficos concomitantes	
Miomas	11 (42,3)
FIGO 4	3 (11,5)
FIGO 5	2 (7,7)
FIGO 4-5	6 (23,1)
Pólipo endometrial	3 (11,5)
Quiste de ovario	4 (15,4)
Útero retroverso	5 (19,2)
Endometriosis	2 (7,7)
Adenomiosis	1 (3,8)
Endoceptivo	1 (3,8)

n= 26

Leyenda: DE: desviación estándar. Me: mediana. RIQ: rango intercuartílico.  
FIGO: Federación Internacional de Ginecología y Obstetricia

No se observó una asociación de istmocele con los síntomas reportados por las pacientes: hemorragia uterina anormal con RP 0,9 (IC 95 %: 0,57 – 1,44), infección pélvica con RP 1,04 (IC 95 %: 0,42 – 2,57), dolor pélvico crónico con RP 1,32 (IC 95 %: 0,8 – 2,16), ni con infertilidad secundaria RP 4,47 (IC 95 % 0,26 – 75,8) (Tabla 2).



**Tabla 2** - Manifestaciones clínicas asociadas a istmocele en las pacientes estudiadas

Manifestaciones clínicas	Grado de istmocele		Razón de prevalencia	IC95 %
	I - II n= 9 n (%)	III n= 17 n (%)		
Síntomas	8 (88,9)	17 (100)	1,12	0,89 - 1,41
Dolor pélvico crónico	6 (66,7)	15 (88,2)	1,32	0,80 - 2,16
Hemorragia uterina anormal	7 (77,8)	12 (70,6)	0,90	0,57 - 1,44
Infección pélvica	4 (44,4)	8 (47,1)	1,05	0,43 - 2,57
Infertilidad secundaria	0 (0,0)	4 (23,5)	4,47 *	0,26 - 75,8

\*Nota: Para estimar la razón de prevalencia y su intervalo de confianza se utilizó una frecuencia de infertilidad secundaria en istmocele grado I-II de 0,5 ya que la reportada en estas pacientes fue 0.

No hubo diferencias estadísticamente significativas entre la mediana del número de cesáreas previas y el grado de severidad del istmocele, 1 (RIQ: 1 – 2) grado I-II y 2 (RIQ: 1 – 2) grado III, diferencia de medianas 0 (IC95 %: -1 – 0), valor p: 0,810.

## Discusión

La prevalencia e incidencia exacta de istmocele es difícil de establecer teniendo en cuenta el reto diagnóstico tanto clínico como imagenológico que origina.

Los resultados de esta investigación muestran dentro de las principales manifestaciones clínicas relacionadas con el istmocele, el dolor pélvico crónico presentado en 21 pacientes (80,8 %) y la hemorragia uterina anormal en 19 pacientes (73,1 %), que es el síntoma más citado en la literatura y coincide con varios estudios reportados con una incidencia de 36-75 % y 65-83 % respectivamente.<sup>(12,13,14,17,21,22,23)</sup>

La infertilidad secundaria, aspecto importante en este grupo de pacientes, se presentó en 15,4 %, vs 35 % encontrado por *Gubbini* y otros,<sup>(3)</sup> diferencia quizás obtenida por el tamaño de la muestra. La infección pélvica fue encontrada en 12 de las pacientes con este defecto (46,2 %), lo cual se diferencia de la literatura ya existente, pues esta manifestación llega como máximo al 10 %, o en algunos casos ni se reporta. Esto puede ser explicado debido a que nuestro medio sigue teniendo altas incidencias de enfermedades pélvicas inflamatorias relacionadas con el uso de

dispositivos intrauterinos tipo T de cobre o infecciones del tracto genitourinario, y/o de transmisión sexual no diagnosticadas o no tratadas oportunamente.<sup>(8,13)</sup>

En cuanto a los factores de riesgo asociados al istmocele, el útero retroverso se ha relacionado con mayor riesgo de presentarlo. En esta investigación, 5 pacientes del estudio (19,2 %) fueron diagnosticadas, mientras que en la mayoría los úteros tenían una posición axial o en anteversión.<sup>(13,22,24)</sup> En nuestro medio se dispone de la histerosonografía y la ecografía transvaginal para el diagnóstico imaginológico del istmocele. Cuando se utiliza el primer método se diagnostica aproximadamente 64,5 % entre las 6-12 semanas después de una cesárea, en comparación con 49,6 % cuando se utiliza la ultrasonografía vaginal, lo que indica una mejor eficacia diagnóstica de la histerosonografía. Sin embargo, la combinación de ambos recursos diagnósticos incrementa la precisión del diagnóstico. Según las evidencias actuales no hay un método estándar de oro que pueda considerarse como método diagnóstico. En las pacientes de este estudio se utilizó como método diagnóstico la ultrasonografía transvaginal y se tomaron las medidas de la lesión según lo propuesto por *Naji* y otros y *Gubbini* y otros,<sup>(13,16)</sup> con la fórmula:  $\text{base} \times \text{altura} / 2 = \text{área}$ . El área trazada por volumetría se informa en  $\text{cm}^2$ . De las medidas de estas pacientes el promedio del área total de la lesión fue de  $0,34 \text{ cm}^2$  por trazado y volumetría y 31,3 mm cuando se calculó con la fórmula mencionada, la longitud de la base de 8,5 mm y la altura de 7,5 mm, siendo los de mayor área y altura más sintomáticos (RP 1,12 (IC 95 %: 0,89 – 1,42), igual que lo reportado hasta el momento. Algunas investigaciones consideran que esto está directamente relacionado con la profundidad del defecto y la cantidad de miometrio remanente, lo cual ha sido relacionado con los síntomas y su severidad en la serie de *Vaate* y otros.<sup>(8,17)</sup>

El propósito de medir el área es poder clasificar el defecto en grados;<sup>(3,16)</sup> en este estudio las pacientes con grado del I-II (< 25 mm) fueron 9 (34,6 %) y la mayoría con grado III, 17 (65,4 %), lo cual difiere de lo descrito por *Gubbini* y otros, en cuyo estudio la mayoría de las pacientes tenían defectos grado I y II. Este hallazgo podría explicar que los porcentajes de sintomatología en estas pacientes sean ligeramente más altos que los publicados en otros estudios y/o que consultan solo cuando presentan síntomas y no por revisión ginecológica cotidiana.<sup>(3)</sup>

Otro hallazgo ultrasonográfico encontrado de manera simultánea al istmocele fue el de miomas uterinos, presentes en 11 de las pacientes (42,3 %), los cuales en su

totalidad eran intramurales y subserosos (FIGO 4 y 5), lo cual los hace menos responsables de la hemorragia uterina anormal, por lo cual el istmocele puede ser uno de los factores que este influenciando en esta manifestación.

Otro de los hallazgos del estudio fueron los pólipos endometriales como comorbilidad en tres de las pacientes (11,5 %), los cuales podrían producir hemorragia uterina anormal, sin embargo, no es posible atribuir los síntomas específicamente a una afección hasta que no haya sido tratada. Se encontraron también signos de endometriosis en dos mujeres (7,7 %), que podría ser el origen de muchos de los síntomas relacionados con el defecto anatómico poscesárea como: dolor pélvico crónico y/o agudo, hemorragia uterina disfuncional e infertilidad, aunque se reitera que la ultrasonografía convencional no es el método ideal para su diagnóstico ya que puede aportar falsos negativos.

Otros hallazgos como lesiones quísticas simples del ovario 15,4 % y características del ultrasonido de adenomiosis en 3,8 % fueron descritas en el estudio, pero estos no producen sintomatología similar a la del istmocele. Todos estos hallazgos son mencionados por *Fabres* y otros<sup>(12)</sup> y *Borges* y otros<sup>(24)</sup> pero no han sido cuantificados, ni descartados como causa de sintomatología.<sup>(6,17)</sup>

Una de las debilidades de este estudio es el tamaño de la muestra, sin embargo, teniendo en cuenta que en nuestro medio es una patología poco estudiada, es un buen comienzo para despertar el interés en la investigación de este tema y de igual manera poder hacer seguimiento de su manejo y respuesta al tratamiento.

La cesárea es un procedimiento cuya frecuencia continúa en aumento y el istmocele es una secuela directa de esta. Este defecto se ha relacionado con complicaciones obstétricas y ginecológicas entre ellas: ruptura uterina, aborto, hemorragia uterina anormal, dolor pélvico crónico, infertilidad secundaria e infección pélvica. La ultrasonografía es un método no invasivo y costo-efectivo para diagnosticar el defecto y clasificarlo según sus dimensiones. Se necesitan nuevos estudios encaminados al diagnóstico oportuno, manejo adecuado y obtención de un pronóstico alentador en estas pacientes.

## Conclusiones

El istmocele es una secuela directa del parto por cesárea. Son frecuentes las manifestaciones clínicas como hemorragia uterina anormal, dolor pélvico crónico, infertilidad secundaria e infección pélvica. Existe relación entre la severidad del istmocele y las manifestaciones clínicas de la enfermedad.

## Referencias bibliográficas

1. Departamento Administrativo Nacional de Estadísticas. Nacimientos por tipo de parto. Bogotá: DANE; [Internet]. 2016 [citado 01/05/2017]. Disponible en: <https://www.dane.gov.co/files/investigaciones/poblacion/2017/30-marzo-2017/nacimientos2016p/Cuadro4-NACIMIENTOS-2016-PRELIMINAR.xls>
2. Pérez-Medina T, Sancho-Saúco J, Ríos M, Pereira A, Argila N, Cabezas E, et al. Hysteroscopy in Pregnancy-Related Conditions: Descriptive Analysis in 273 Patients. J Minim Invasive Gynecol [Internet]. 2014 [citado 09/07/2019];21(3):417-25. Disponible en: [https://www.jmig.org/article/S1553-4650\(13\)01371-X/abstract](https://www.jmig.org/article/S1553-4650(13)01371-X/abstract)
3. Gubbini G, Centini G, Nascetti D, Marra E, Moncini I, Bruni L, et al. Surgical Hysteroscopic Treatment of Cesarean-Induced Isthmocele in Restoring Fertility: Prospective Study. J Minim Invasive Gynecol [Internet]. 2011 [citado 09/07/2019];18(2):234-7. Disponible en: [https://www.jmig.org/article/S1553-4650\(10\)01266-5/abstract](https://www.jmig.org/article/S1553-4650(10)01266-5/abstract)
4. Diaz SD, Jones JE, Seryakov M, Mann WJ. Uterine rupture and dehiscence: ten-year review and case-control study. South Med J [Internet]. 2002 [citado 09/07/2019];95(4):431-5. Disponible en: <https://pubmed.ncbi.nlm.nih.gov/11958242/>
5. Clark SL, Koonings PP, Phelan JP. Placenta previa/accreta and prior Cesarean section. Obstet Gynecol [Internet]. 1985 [citado 09/07/2019];66(1):89-92. Disponible en: [https://journals.lww.com/greenjournal/Abstract/1985/07000/Placenta\\_Previa\\_Accreta\\_and\\_Prior\\_Cesarean.20.aspx](https://journals.lww.com/greenjournal/Abstract/1985/07000/Placenta_Previa_Accreta_and_Prior_Cesarean.20.aspx)
6. Tower A, Frishman G. Cesarean Scar Defects: An Underrecognized Cause of Abnormal Uterine Bleeding and Other Gynecologic Complications. J Minim Invasive Gynecol [Internet]. 2013 [citado 09/07/2019];20(5):562-72. Disponible en: [https://www.jmig.org/article/S1553-4650\(13\)00155-6/abstract](https://www.jmig.org/article/S1553-4650(13)00155-6/abstract)

7. Marotta M, Donnez J. Laparoscopic Repair of Post-Cesarean Section Uterine Scar Defects Diagnosed in Nonpregnant Women. *J Minim Invasive Gynecol* [Internet]. 2013 [citado 09/07/2019];20(3):386-91. Disponible en: [https://www.jmig.org/article/S1553-4650\(12\)01331-3/abstract](https://www.jmig.org/article/S1553-4650(12)01331-3/abstract)
8. Bij de Vaate AJ, van der Voet LF, Naji O, Witmer M, Veersema S, Brölmann HA, et al. Prevalence, potential risk factors for development and symptoms related to the presence of uterine niches following Cesarean section: systematic review. *Ultrasound Obstet Gynecol* [Internet]. 2014 [citado 09/07/2019];43(4):372–82. Disponible en: <https://www.sieog.it/wp-content/uploads/2014/05/istmoc.pdf>
9. Van der Voet LF, Vervoort AJ, Veersema S, BijdeVaate AJ, Brölmann HA, Huirne JA. Minimally invasive therapy for gynaecological symptoms related to a niche in the caesarean scar: a systematic review. *BJOG* [Internet]. 2014 [citado 09/07/2019];121(2):145-56. Disponible en: <https://pubmed.ncbi.nlm.nih.gov/24373589/>
10. Florio P, Filippeschi M, Moncini I, Marra E, Franchini M, Gubbini G. Hysteroscopic treatment of the cesarean-induced isthmocele in restoring infertility. *Curr Opin Obstet Gynecol* [Internet]. 2012 [citado 09/07/2019];24(3):180-6. Disponible en: <https://europepmc.org/article/med/22395067>
11. Vikhereva O, Jokubkiene L, Valentin L. High prevalence of defects in Cesarean section scars at transvaginal ultrasound examination. *Ultrasound Obstet Gynecol* [Internet]. 2009 [citado 09/07/2019];34(1):90–7. Disponible en: <https://obgyn.onlinelibrary.wiley.com/doi/full/10.1002/uog.6395>
12. Fabres C, Aviles G, De La Jara C, Escalona J, Muñoz JF, Mackenna A, et al. The cesarean delivery scar pouch: clinical implications and diagnostic correlation between transvaginal sonography and hysteroscopy. *J Ultrasound Med* [Internet]. 2003 [citado 09/07/2019];22(7):695–700. Disponible en: <https://pubmed.ncbi.nlm.nih.gov/12862268/>
13. Wang CB, Chiu WW, Lee CY, Sun YL, Lin YH, Tseng CJ. Cesarean scar defect: correlation between Cesarean section number, defect size, clinical symptoms and uterine position. *Ultrasound Obstet Gynecol* [Internet]. 2009 [citado 09/07/2019];34(1):85–9. Disponible en: <https://obgyn.onlinelibrary.wiley.com/doi/full/10.1002/uog.6405>
14. Thurmond AS, Harvey WJ, Smith SA. Cesarean section scar as a cause of abnormal vaginal bleeding: diagnosis by sonohysterography. *J Ultrasound Med* [Internet]. 1999 [citado 09/07/2019]; 18(1):13–6. Disponible en: [https://www.unboundmedicine.com/medline/citation/9952074/Cesarean\\_section\\_scar\\_as\\_a\\_cause\\_of\\_abnormal\\_vaginal\\_bleeding:\\_diagnosis\\_by\\_sonohysterography](https://www.unboundmedicine.com/medline/citation/9952074/Cesarean_section_scar_as_a_cause_of_abnormal_vaginal_bleeding:_diagnosis_by_sonohysterography)

15. Roberge S, Boutin A, Chaillet N, Moore L, Jastrow N, Demers S, et al. Systematic Review of Cesarean Scar Assessment in the Nonpregnant State: Imaging Techniques and Uterine Scar Defect. *Am J Perinatol* [Internet]. 2012 [citado 09/07/2019];29(6):465-72. Disponible en: <https://www.thieme-connect.com/products/ejournals/abstract/10.1055/s-0032-1304829>
16. Naji O, Abdallah Y, Bij De Vaate AJ, Smith A, Pexsters A, Stalder C, et al. Standardized approach for imaging and measuring Cesarean section scars using ultrasonography. *Ultrasound. Obstet Gynecol* [Internet]. 2012 [citado 09/07/2019];39(3):252-9. Disponible en: <https://pubmed.ncbi.nlm.nih.gov/21858885/>
17. Bij de Vaate AJ, Brolmann HA, van der Voet LF, van der Slikke JW, Veersema S, Huirne JA. Ultrasound evaluation of the Cesarean scar: relation between a niche and postmenstrual spotting. *Ultrasound Obstet Gynecol* [Internet]. 2011 [citado 09/07/2019];37(1):93-9. Disponible en: <https://obgyn.onlinelibrary.wiley.com/doi/full/10.1002/uog.8864>
18. Vikhareva Osser O, Valentin L. Risk factors for incomplete healing of the uterine incision after caesarean section. *BJOG*. 2010;117(9):1119-26. Disponible en: DOI: <https://pubmed.ncbi.nlm.nih.gov/20604776/>
19. Hayakawa H, Itakura A, Mitsui T, Okada M, Suzuki M, Tamakoshi K, et al. Methods for myometrium closure and other factors impacting effects on cesarean section scars of the uterine segment detected by the ultrasonography. *Acta Obstet Gynecol Scand* [Internet]. 2006 [citado 09/07/2019];85(9):429-43. Disponible en: <https://obgyn.onlinelibrary.wiley.com/doi/full/10.1080/00016340500430436>
20. Yazicioglu F, Gokdogan A, Kelekci S, Aygu'n M, Savan K. Incomplete healing of the uterine incision after caesarean section: Is it preventable? *Eur J Obstet Gynecol Reprod Biol* [Internet]. 2006 [citado 09/07/2019];124(1):32-6. Disponible en: <https://pubmed.ncbi.nlm.nih.gov/16023780/>
21. Uppal T, Lanzarone V, Mongelli M. Sonographically detected caesarean section scar defects and menstrual irregularity. *J Obstet Gynaecol* [Internet]. 2011 [citado 09/07/2019];31(5):413-6. Disponible en: <https://pubmed.ncbi.nlm.nih.gov/21627425/>
22. Ofili-Yebovi D, Ben-Nagi J, Sawyer E, Yazbek J, Lee C, Gonzalez J, et al. Deficient lower-segment cesarean section scars: prevalence and risk factors. *Ultrasound Obstet Gynecol* [Internet]. 2008 [citado 09/07/2019];31(1):72-7. Disponible en: <https://obgyn.onlinelibrary.wiley.com/doi/full/10.1002/uog.5200>

23. Menada Valenzano M, Lijoi D, Mistrangelo E, Costantini S, Ragni N. Vaginal ultrasonographic and hysterosonographic evaluation of the low transverse incision after caesarean section: correlation with gynecological symptoms. *Gynecol Obstet Invest* [Internet]. 2006 [citado 09/07/2019];61(4):216-22. Disponible en: <https://www.karger.com/Article/Abstract/91497>
24. Borges L. Findings in Patients with Postmenstrual Spotting with Prior Cesarean Section. *Journal of Minimally Invasive Gynecology* [Internet]. 2010 [citado 09/07/2019];17(3):361-4. Disponible en: [https://www.jmig.org/article/S1553-4650\(10\)00083-X/abstract](https://www.jmig.org/article/S1553-4650(10)00083-X/abstract)

### **Conflicto de intereses**

Los autores del manuscrito declaran no tener conflicto de intereses.

### **Contribución de los autores**

Juliana Quirós Sánchez, Luisa Fernanda López Torres y Luis Carlos Serna Hoyos (concepción y diseño del trabajo, recolección/obtención de resultados, análisis e interpretación de datos y redacción del manuscrito).

María Fernanda López Restrepo, Luis Guillermo Echavarría Restrepo (concepción y diseño de trabajo, recolección/obtención de resultados y aporte de pacientes o material de estudio).

María Nazareth Campo Campo (concepción y diseño de trabajo, recolección/obtención de resultados, análisis e interpretación de datos, redacción de manuscrito y revisión crítica del manuscrito, aprobación de su versión final y aporte de pacientes o material de estudio).

Diana Paola Cuesta Castro (concepción y diseño de trabajo, análisis e interpretación de datos, revisión crítica de manuscrito, aprobación de su versión final y asesoría estadística).