

## Torsión anexial aguda en paciente de edad pediátrica

Acute adnexal torsion in a pediatric age's patient

René Rafael Bonachea Peña<sup>1\*</sup> <https://orcid.org/0000-0001-5329-5445>

Leonardo Abilio Ortíz Díaz<sup>1</sup> <https://orcid.org/0000-0002-5150-4351>

Carlos Rodríguez Arozarena<sup>2</sup> <https://orcid.org/0000-0003-2015-9994>

<sup>1</sup>Hospital Clínico Quirúrgico Docente Manuel Fajardo Rivero. Villa Clara, Cuba.

<sup>2</sup>Hospital Provincial General Universitario Camilo Cienfuegos. Sancti Spíritus, Cuba.

\*Autor para la correspondencia: [rbonachea@infomed.sld.cu](mailto:rbonachea@infomed.sld.cu), [rbonachea85@gmail.com](mailto:rbonachea85@gmail.com)

### RESUMEN

**Introducción:** La torsión anexial es la rotación completa o parcial del ovario y trompa de Falopio, que conlleva una disminución o pérdida completa de su aporte sanguíneo. Su incidencia se estima entre 3 y 7 % de los casos de consulta de urgencia ginecológica. Posee mayor tendencia a manifestarse en el lado derecho. La principal causa son las masas anexiales benignas y su aparición puede estar asociada a movimientos bruscos, saltos o caídas.

**Objetivo:** Presentar el caso de una paciente adolescente que presenta abdomen agudo por torsión anexial derecha.

**Presentación del caso:** Se atiende a una adolescente de 14 años que acude al cuerpo de guardia con dolor bajo vientre durante tres días. Presenta náuseas, vómitos de contenido gástrico y escalofríos. Se realiza laparotomía exploratoria que muestra diagnóstico presuntivo de torsión anexial lo cual se comprueba en el acto quirúrgico.

**Conclusiones:** La torsión anexial en edad pediátrica es una urgencia ginecológica a tener en cuenta en toda adolescente que acude a urgencias con dolor abdominal agudo y su tratamiento es eminentemente quirúrgico.

**Palabras clave:** torsión anexial; adolescencia; abdomen agudo.

## ABSTRACT

**Introduction:** Adnexal torsion is the complete or partial rotation of the ovary and the Fallopian tube, which implies a decrease or complete loss of their blood contribution to the body. Its incidence is estimated in among 3 and 7 % of the cases of gynecological emergencies' service. It is more common to appear in the right side. The main cause of it is the benign adnexal masses and its onset can be related to abrupt movements, jumps or falls.

**Objective:** Present the case of an adolescent patient with acute abdominal pain due to a right adnexal torsion.

**Presentation of the case:** A 14 years old patient is attended in the emergency service after presenting pain in the lower abdomen during 3 days. She presented dizziness, vomiting with gastric content and shivers. It was performed an exploratory laparotomy that showed supposed diagnosis of adnexal torsion, that was confirmed during the surgery.

**Conclusions:** The adnexal torsion in pediatric ages is a gynecological emergency that must be surveilled in all female adolescents attending to an emergency service with an acute abdominal pain and its treatment is basically surgical. The surgery is considered conservative when there is adnexal reperfusion, or radical surgery when there is adnexal necrosis.

**Keywords:** Adnexal torsion; adolescence; acute abdomen.

Recibido: 03/04/2020

Aprobado: 29/04/2020

## Introducción

La torsión anexial es la rotación completa o parcial del ovario y trompa de Falopio, que conlleva una disminución o pérdida completa de su aporte sanguíneo, lo que produce estasis linfática y venosa, más tarde isquemia y, si no se trata, necrosis.<sup>(1)</sup> Su incidencia se estima en 3 a 7 % de los casos de consulta de urgencia ginecológica. Es la quinta urgencia ginecológica quirúrgica más frecuente en EE.UU., por detrás del embarazo ectópico, cuerpo lúteo hemorrágico, enfermedad inflamatoria pélvica y apendicitis.<sup>(2)</sup> Se

describe en todos los grupos etarios, y debe tenerse en cuenta en toda mujer que acude a urgencias con dolor abdominal agudo. Es más frecuente en el período posovulatorio y con mayor tendencia a manifestarse en el lado derecho.<sup>(3)</sup>

La principal causalidad son las masas anexiales benignas (94 % de los casos) y su aparición puede estar asociada a movimientos bruscos, saltos o caídas.<sup>(4)</sup>

El objetivo del trabajo es presentar el caso de una paciente adolescente que presenta abdomen agudo por torsión anexial derecha.

## Presentación de caso

Paciente femenina de 14 años de edad y antecedentes patológicos personales de salud. Acude al cuerpo de guardia el 18 de noviembre del 2019 por presentar durante tres días dolor bajo vientre, hacia fosa ilíaca derecha. Además, presenta ese día náuseas, vómitos de contenido gástrico y escalofríos.

Examen físico: Piel y mucosas húmedas y normocoloreadas; se constató 120/80 mmHg de presión arterial, frecuencia cardiaca de 115 por minuto, frecuencia respiratoria de 24 por minuto y temperatura de 37 grados centígrados.

A la exploración del abdomen se constata dolor a la palpación superficial y profunda, reacción peritoneal, con signos apendiculares positivos (*Blumberg, Mc Burney, Lanz*) y palpación de masa en fosa ilíaca derecha, móvil, dolorosa, a la percusión sonido mate y sin auscultarse pulsos.

Examen ginecológico: Se observa región vulvar sin alteraciones e himen íntegro.

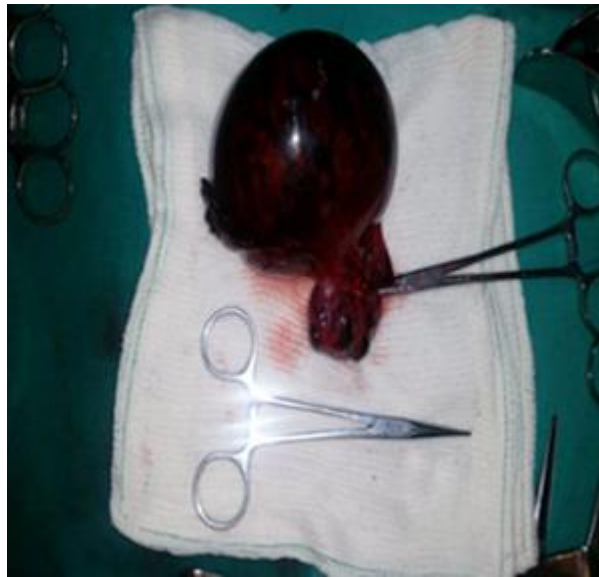Exámenes complementarios: Hemoglobina 113 g/L; Leucograma: leucocitos  $15 \times 10^9$ , segmentados: 85 %, linfocitos: 11 %; conteo de plaquetas:  $380 \times 10^9$ .

Ultrasonido abdominal: Útero de 6 x 3 cm. Ovario izquierdo sin alteraciones. Hacia anejo derecho se observa imagen sólida de 10 x 6 cm, que pudiera estar en relación con la tumoración anexial. Presencia de líquido de moderada cuantía hacia fondo de saco. No se observa líquido libre en cavidad.

Ante la presencia de tales hallazgos se ofreció una explicación detallada del caso a los padres de la adolescente y se informó sobre la conducta a seguir. Se obtuvo el consentimiento informado de los padres y se decide programar a la paciente para cirugía. Se realizó una laparotomía exploratoria. En este procedimiento se encontró torsión

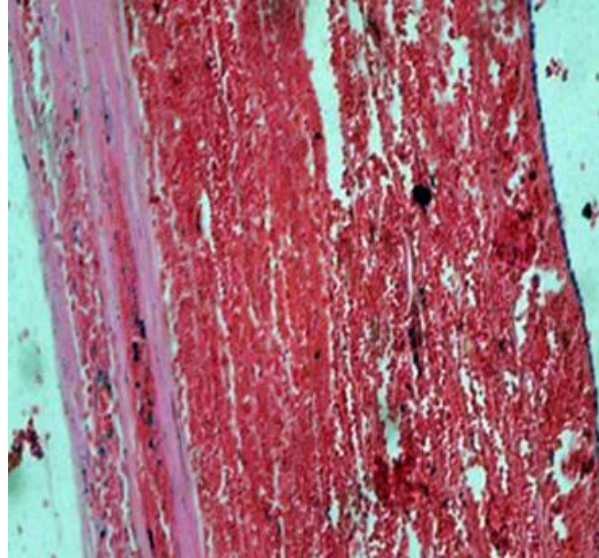
anexial derecha por quiste de ovario. Se observó anejo torcido, isquémico, hemorrágico, con masa quística de color violáceo y ovario de aspecto hemorrágico, con líquido sanguinolento hacia fondo de saco de moderada cuantía (Fig. 1).

Teniendo en cuenta las características isquémicas del anejo y los días de evolución, se realizó salpingo ooforectomía derecha. Se observaron útero, trompa de Falopio y ovario izquierdo sin alteraciones. La paciente tuvo una evolución postoperatoria favorable. Se decidió alta del servicio y seguimiento en consulta de Ginecología.



**Fig. 1** - Pieza obtenida que muestra masa de tejido de 11x10 x 7 cm de color violáceo, acompañada de ovario, de aspecto hemorrágico.

En el estudio anatomopatológico de la pieza se reveló desde el punto de vista microscópico el diagnóstico de infarto hemorrágico de quiste de ovario simple. Se observa capa de células basales de las granulosa separadas de la membrana basal con células pequeñas, redondas, de escaso citoplasma y hemorragia localizada en la pared (Fig. 2).



**Fig. 2** - Infarto hemorrágico de quiste ovárico simple.

## Discusión

Los ovarios son órganos pares y simétricos ubicados en la fosa ovárica de la pelvis menor formada por los huesos coxales y el sacro, la cual limita por detrás con los vasos ilíacos internos; por delante, con el ligamento infundíbulo-pélvico y por encima con la línea innominada del coxal. Tienen forma ovoide, aplanada, con un diámetro longitudinal de 3 a 5 cm, transversal de 2 a 3 cm y un espesor de 1 a 2 cm. El riego sanguíneo proviene de la arteria ovárica, el drenaje venoso se realiza a través de plexos que drenan en la vena ovárica, y el drenaje linfático corre a través de los colectores en el pliegue ovárico, ganglios aórticos, lumbares, y linfáticos uterinos hacia los ganglios ilíacos. La inervación proviene del plexo ovárico y del útero vaginal.<sup>(5)</sup>

El ovario es un órgano de caracteres polimorfos que se encuentran interrelacionados. La interacción entre factores genéticos, embriológicos, ontogenéticos, estructurales y funcionales que puede generar proliferación neoplásica, benigna o maligna.<sup>(6)</sup>

La etiología del agrandamiento ovárico en la niñez incluye quistes funcionales, torsión ovárica y neoplasias malignas o benignas.<sup>(7)</sup> La mayoría son tumores benignos o quistes funcionales. Aproximadamente entre 10 y 20 % son malignos, lo cual representa el 1 % de los cánceres en la población infantil.<sup>(8,9)</sup>

El dolor abdominal agudo constituye uno de los desafíos más importantes a los que tiene que enfrentarse el médico. Una de cada 100 emergencias corresponde: 50 % a

cirugía general, 30 % a ginecología y 20 % a medicina interna. El abdomen agudo por torsión consiste en la rotación de una víscera tubular o pediculada o del epiplón mayor alrededor de un eje vertical u horizontal. El término torsión de ovario hace referencia a la rotación completa o parcial del ovario sobre sus elementos de soporte, lo que conlleva una disminución o pérdida completa de su aporte sanguíneo. Si junto al ovario también se produce la rotación de la trompa de Falopio, hablamos de torsión anexial.<sup>(1)</sup>

La torsión anexial ocurre a cualquier edad, pero su incidencia es mayor en edad reproductiva entre 70 - 75 % de los casos.<sup>(2)</sup> Tiene una incidencia de 4,9:105 en niñas y adolescentes. Supone el 3 % de las causas de dolor pélvico agudo y una anamnesis exhaustiva será la clave para orientar el diagnóstico.<sup>(10)</sup>

Ocurre con más frecuencia en el período posovulatorio por la congestión pélvica venosa que se produce en el momento de la ovulación, o en la fase premenstrual y la torsión derecha es más frecuente con una proporción de 3:2, debido a que el ligamento útero-ovárico derecho es más largo y a la presencia del colon sigmoideos que limita la movilidad del anejo izquierdo. La rotación del ligamento infundíbulo pélvico provoca la compresión de los vasos ováricos, e impide el flujo arterial, venoso y linfático. Sin embargo, el aporte arterial no se interrumpe inicialmente en el mismo grado que el drenaje venoso, debido a que las arterias musculares son menos compresibles que las paredes de los vasos venosos. La oclusión completa del aporte sanguíneo resulta en la pérdida de la función ovárica y la necrosis de los tejidos torcidos, dando lugar clínicamente a hemorragia o peritonitis abdominal.<sup>(1)</sup>

La torsión puede aparecer incluso antes de la menarquia y se describen dos picos etarios: uno en la infancia precoz y otro alrededor de la pubertad. Se pueden torcer tanto los ovarios normales como los tumorales. En la población infantil y adolescente, la torsión aparece en ovarios de tamaño normal en el 45 – 51 % de los casos.<sup>(11)</sup>

La principal causa de torsión son las masas anexiales: quistes, miomas subserosos pediculados, neoplasias, generalmente de curso benigno y de cinco o más centímetros de tamaño. A pesar de que existe una estrecha relación entre la torsión anexial y las masas ováricas, la causa de la torsión es multifactorial, se combinan estos factores con algún fenómeno constitucional, como el aumento en la tortuosidad y volumen de las venas del mesosálpinx, trompa excesivamente larga y/o fina, el poco desarrollo del mesosálpinx, espasmo tubárico, movilidad anexial exagerada, cirugías previas, embarazo, e hiperestimulación.<sup>(4)</sup>

Cuando la torsión se asocia a quiste, el hallazgo histológico más frecuente es el teratoma maduro, seguido de quiste de cuerpo lúteo y quiste folicular. Los tumores malignos excepcionalmente se tuercen por adherencias debidas a cambios inflamatorios y fibróticos.<sup>(11)</sup>

El principal síntoma de torsión es el dolor en hemiabdomen inferior, hacia el lado afectado y de carácter súbito. En los casos de torsión incompleta se puede tratar de un dolor intermitente o cólico, incluso puede presentar períodos asintomáticos. Por esta razón, a pesar de la ausencia de clínica patognomónica, la presencia de dolor abdominal de inicio brusco y con posible irradiación al flanco o zona lumbar, nos debe hacer pensar en este diagnóstico.

Otros signos que están presentes hasta en 15 – 20 % de los casos son las náuseas y vómitos, e incluso la febrícula, hasta en 2 % de los pacientes.<sup>(12)</sup> A la exploración física los síntomas pueden parecer discordantes y en 50 % de los casos se presenta un anejo aumentado de tamaño y doloroso, o incluso un abdomen agudo. Serán los hallazgos ecográficos, estudio de los flujos vasculares mediante *Doppler*, la analítica y cuestionario lo que nos ayudará a afianzar el diagnóstico junto con la clínica.<sup>(4)</sup>

Ante la sospecha de torsión, la ecografía es el método de imagen de elección. En primer lugar, se debería realizar vía abdominal con la vejiga llena para identificar masas localizadas en la parte alta del abdomen y luego vía transvaginal de ser posible. No como en este caso que resultó una adolescente. Debe realizarse con la vejiga vacía, para la valoración óptima de los anejos. Es característico de la torsión anexial visualizar una masa quística, con la observación de septos o tabiques inconstantes y ecos internos dispersos y el ovario aumentado de tamaño, pero estas características no se observan siempre. Otro dato ecográfico característico, pero menos frecuente, es la presencia de un ovario aumentado de tamaño, con folículos en su periferia y la presencia de líquido libre en el saco de *Douglas*.

A pesar de que el ultrasonido con *Doppler* ofrece datos que orientan al diagnóstico, como es el hallazgo de alta impedancia en la estructura tubular de la trompa o flujo arterial, el diagnóstico no puede basarse exclusivamente en la ausencia o presencia de vascularización, sino que debe interpretarse en conjunto con la ecografía y la clínica, pues los quistes simples, principalmente para ováricos, tienen escaso flujo en la pared, que no captan la señal *Doppler*. Es por esto que debemos tener presente que la



existencia de flujo vascular no excluye la torsión con certeza, sino que deberemos compararlo con el ovario contralateral.<sup>(13)</sup>

Nos encontramos ante signos comunes a otras enfermedades digestivas, ginecológicas o urinarias con las que debemos hacer diagnóstico diferencial, como son embarazo ectópico, rotura de quiste hemorrágico, enfermedad inflamatoria pélvica, endometriomas y miomas degenerados. Por otro lado, en la patología no ginecológica: apendicitis aguda, cólico renal, obstrucción intestinal, ileítis regional, diverticulitis y bursitis de cadera.<sup>(2)</sup>

Un adecuado tratamiento quirúrgico garantiza la fertilidad de un grupo importante de niñas, adolescentes, embarazadas y pacientes con paridad insatisfecha. Toda paciente con torsión anexial, debe ser analizada detalladamente en el transoperatorio, para considerar la posibilidad de un tratamiento conservador. En cuanto a la técnica, podemos hacer cirugía conservadora para resolver la torsión del anejo, seguido de quistectomía, o cirugía radical al eliminar el anejo torcido mediante anexectomía.<sup>(3)</sup>

## Conclusiones

La torsión anexial en edad pediátrica es una urgencia ginecológica a tener en cuenta en toda adolescente que acude a urgencias con dolor abdominal agudo. Su diagnóstico está basado clínicamente y apoyado por métodos imagenológicos y su tratamiento es eminentemente quirúrgico. Se considera la cirugía conservadora cuando existe reperusión anexial, o cirugía radical en caso de necrosis anexial.

## Referencias bibliográficas

1. Carrasco A, Cañete P, Gisbert A, Balanzá R. Torsión anexial: presentación clínica y manejo en una serie retrospectiva de 17 años. Rev. Per Ginecol. Obstet. [Internet]. 2015 Oct [citado 22/07/2019];61(4):379-84. Disponible en: [http://www.scielo.org.pe/scielo.php?script=sci\\_arttext&pid=S230451322015000400005&lng=es](http://www.scielo.org.pe/scielo.php?script=sci_arttext&pid=S230451322015000400005&lng=es)
2. Díaz Pi O, Rodríguez Rodríguez EM, Jurit Emilio L, Figueras Guasch G, Ferreira da Silva Bezerra I. Tumor gigante de ovario torcido en adulta mayor de 66 años. Geroinfo.



- [Internet]. 2015 [citado 22/07/2019];10(2):1816-50. Disponible en: <https://www.medigraphic.com/cgi-bin/new/resumen.cgi?IDARTICULO=62517>
3. Suárez Pupo A, Fernández Concepción O, Rodríguez Casas E. Torsión de tumor ovárico en paciente premenopáusica. Rev Cubana Cir [Internet]. 2015 Mar [citado 02/05/2019];54(1):56-62. Disponible en: [http://scielo.sld.cu/scielo.php?script=sci\\_arttext&pid=S0034-74932015000100008&lng=es](http://scielo.sld.cu/scielo.php?script=sci_arttext&pid=S0034-74932015000100008&lng=es)
4. Pérez Delgado FJ, Sánchez Damián T, Deblas Sandoval DJ. Dolor abdominal en una mujer joven. Revista de medicina general y de familia. [Internet]. 2016 sept [citado 02/05/2019];5(3):110-2. Disponible en: <https://www.elsevier.es/es-revista-medicina-general-familia-edicion-digital--231-articulo-dolor-abdominal-una-mujer-joven-S1889543315000808>
5. López Milián M, Méndez López M, Méndez López L. Quiste de ovario en niñas: enfoque actual del problema. Rev. inf. cient. [Internet]. 2016 [citado 02/05/2019];95(1):202-12. Disponible en: <http://www.revinfcientifica.sld.cu/index.php/ric/article/view/151>
6. González Rivera A, Jiménez Puñales S, Luna Alonso MC. Quiste gigante de ovario: una complicación infrecuente. Medicentro Electrónica [Internet]. 2015 Mar [citado 04/04/2019]; 19(1):49-52. Disponible en: [http://scielo.sld.cu/scielo.php?script=sci\\_arttext&pid=S1029-30432015000100012&lng=es](http://scielo.sld.cu/scielo.php?script=sci_arttext&pid=S1029-30432015000100012&lng=es)
7. Sonmeza K, Turkyilmaza Z, Karabulut R, Can Basaklar A. Tumores ováricos en niñas y adolescentes. Arch Argent Pediatr [Internet]. 2018 [citado 02/05/2019];116(3):359-64. Disponible en: <https://www.sap.org.ar/docs/publicaciones/archivosarg/2018/v116n3a08.pdf>
8. Cabrera Chamorro CC, Caicedo Paredes CA, Portillo Bastidas EA, Pantoja Chamorro FI, Villamil Giraldo CE, Chávez Betancourt G, et al. Diagnóstico y manejo de masas ováricas en pacientes pediátricas. Cir Pediatr [Internet]. 2018 [citado 02/05/2019];31(3):134-9. Disponible en: [https://www.secipe.org/coldata/upload/revista/2018\\_31-3\\_134-139.pdf](https://www.secipe.org/coldata/upload/revista/2018_31-3_134-139.pdf)
9. Abbas PI, Dietrich JE, Francis JA, Brandt ML, Cass DL, Lopez ME. Ovarian-sparing surgery in pediatric benign ovarian tumors. J Pediatr Adolesc Gynecol [Internet]. 2016

[citado 02/05/2019];29(5):506-10. Disponible en:

<https://pubmed.ncbi.nlm.nih.gov/27079914/>

10. Spinelli C, Pucci V, Strambi S, Lo Piccolo R, Martin A, Messineo A. Treatment of ovarian lesions in children and adolescents: a retrospective study of 130 cases. *Pediatr Hematol Oncol* [Internet]. 2015 [citado 02/05/2019];32(3):199-206. Disponible en:

<https://pubmed.ncbi.nlm.nih.gov/24274683/>

11. Bolli P, Schädelin S, Holland-Cunz S, Zimmermann P. Ovarian torsion in children. Development of a predictive score. *Medicine* [Internet]. 2017 oct [citado 02/05/2019];96(43): [aprox. 10 p.]. Disponible en:

<https://www.ncbi.nlm.nih.gov/pmc/articles/PMC5671833/>

12. Ramos Robalino CA, Pacheco Romero KE, Soto Viera PA, Quisilema Ron VA. Diagnóstico de torsión anexial. *Reciamuc* [Internet]. 2020 abr [citado 02/05/2019];4(2):81-93. Disponible en:

<https://reciamuc.com/index.php/RECIAMUC/article/view/482>

13. Ssi-Yan-Kai G, Rivain AL, Trichot C, Morcelet MC, Prevot S, et al. Lo que todo radiólogo debería saber sobre la torsión anexial. *Emerg Radiol*. 2018;25:51-9. DOI: <https://doi.org/10.1007/s10140-017-1549-8>

### Conflicto de intereses

Los autores declaran que no existe ningún conflicto de intereses para la presentación de este documento.

### Contribución de los autores

*René Rafael Bonachea Peña* (concepción y diseño del trabajo, recolección y obtención de resultados y redacción del manuscrito).

*Leonardo Avilio Ortíz Díaz* (revisión crítica del manuscrito, asesoría ética o administrativa).

*Carlos Rodríguez Arozarena* (revisión crítica del manuscrito y aprobación de su versión final).