

Principios para realizar queratectomía fototerapéutica

Principles for performance of phototherapeutic keratectomy

Taimi Cárdenas Díaz, Michel Guerra Almaguer, Dunia Cruz Izquierdo, Raúl Gabriel Pérez Suárez, Enrique Machado Fernández, Oreste Mariño Hidalgo

Instituto Cubano de Oftalmología "Ramón Pando Ferrer". La Habana, Cuba.

RESUMEN

La queratectomía fototerapéutica se emplea como arma terapéutica en alteraciones corneales desde hace más de diez años. Su evolución ha incorporado el interés primario de retirar tejido corneal alterado, y se ha propuesto otros objetivos más complejos como son los de obtener una superficie ópticamente más regular e incrementar la salud de la superficie ocular externa con el uso de la técnica adecuada de aplicación de la queratectomía fototerapéutica, de modo que pueda ser aprovechada la precisión de la ablación proporcionada por el láser de excímer. Al final del procedimiento se debe conseguir una superficie corneal regular, que no genere una gran reacción cicatricial y que actúe como sustrato adecuado para promover la correcta adherencia del epitelio. De este modo, la córnea gana en calidad como superficie óptica, en transparencia, en ser menos reactiva cicatricialmente y en poseer un epitelio más adherente. De ahí la motivación para realizar una búsqueda de diversos artículos publicados, con el objetivo de describir los principios de la queratectomía fototerapéutica, la técnica y sus indicaciones. Se utilizó la plataforma Infomed, específicamente la Biblioteca Virtual de Salud, con todos sus buscadores.

Palabras clave: queratectomía fototerapéutica; láser de excímer; ablación.

ABSTRACT

Phototherapeutic keratectomy is used as a treatment tool to manage corneal alterations lasting over ten years. Its development has included the withdrawal of the altered corneal tissue and has set out more complex objectives such as obtaining a more regular surface from the optical viewpoint and increasing health of the outer ocular surface by using the most adequate technique for phototherapeutic keratectomy

in order to make good use of the precision of the Excimer laser ablation. At the end of the procedure, it is possible to attain a regular corneal surface that does not generate great scar reaction and acts as adequate substrate to encourage the correct epithelium adherence. In this way, the cornea increases its quality as an optical surface, its transparency; it has less reactive cicatrix and more adherent epithelium. All the above-mentioned prompted the authors to make a search of several published articles in order to describe the principles of phototherapeutic keratectomy, the technique and the indications to perform it. The Infomed platform, particularly the Virtual Library of Health with all the search engines, was used.

Key words: phototherapeutic keratectomy; Excimer laser; ablation.

INTRODUCCIÓN

La queratectomía fototerapéutica (PTK) se emplea como arma terapéutica en alteraciones corneales desde hace más de diez años. Los beneficios que aporta respecto a otras técnicas como la queratectomía manual superficial se deben básicamente a dos de sus propiedades. La primera es la capacidad de eliminar el tejido corneal con extrema precisión y un mínimo daño tisular adyacente. La segunda es el gran corte transversal del haz de luz que presenta, de varios milímetros de diámetro, lo que permite el tratamiento simultáneo de grandes áreas.

QUERATECTOMÍA FOTOTERAPÉUTICA: TÉCNICA E INDICACIONES

La evolución de la PTK ha incorporado al interés primario de retirar tejido corneal alterado otros objetivos más complejos como son los de obtener una superficie ópticamente más regular e incrementar la salud de la superficie ocular externa.¹⁻⁴ Con el uso de la técnica adecuada de aplicación de la PTK, de modo que pueda ser aprovechada la precisión de la ablación proporcionada por el láser de excímer, se debe conseguir al final del procedimiento una superficie corneal regular, que no genere una gran reacción cicatricial y que actúe como sustrato adecuado para promover la correcta adherencia del epitelio. De este modo la córnea gana en calidad como superficie óptica, en transparencia, en ser menos reactiva cicatricialmente y en poseer un epitelio más adherente.² Gracias a todo esto, en muchas ocasiones se puede también evitar o retrasar una queratoplastia lamelar o penetrante, que son cirugías más invasivas y que acarrearían el riesgo del fracaso inmunológico. La queratectomía superficial mediante láser de excímer suele aplicarse sobre degeneraciones y distrofias corneales, cicatrices superficiales e irregularidades corneales con éxito notable.

EVALUACIÓN PREOPERATORIA

Ante la decisión de realizar PTK por ser la técnica más adecuada, el primer factor a tener en cuenta es la localización de la lesión, y luego considerar la distribución, la profundidad, la sintomatología que provoca la enfermedad y los aspectos refractivos y las exigencias del paciente.^{2,3}

Localización de la lesión

Esta puede ser central, es decir, dentro de los 3-4 mm centrales e implica la zona óptica, de modo que la visión va a estar afectada por la falta de transparencia y/o por la inducción de astigmatismo irregular. El área *paracentral* comprende desde los 4 mm a los 7-8 mm. Las alteraciones en esta localización afectarán la visión de un modo indirecto, y causarán astigmatismo irregular o deslumbramiento en situaciones de baja luminosidad. Las de la zona periférica causarán sintomatología, pero raramente afectarán la visión.^{2,3} De manera general en aquellas alteraciones que no afectan el área visual, la PTK no ofrece ventajas y puede inducir astigmatismo irregular al ablacionar la córnea sana adyacente.^{2,3}

Distribución de la lesión

Según su regularidad y extensión con respecto a la zona óptica puede ser nodular (alteración bien circunscrita rodeada de córnea sana, aislada o en bajo número; segmentaria (similar a la anterior pero ocupa mayor extensión; difusa (varias lesiones regularmente distribuidas pero sin llegar a invadir la córnea en la mayoría de su extensión) y completa (lesiones que ocupan toda la córnea central).^{2,3} En las lesiones nodulares o segmentarias la PTK ofrece generalmente pocas ventajas, aunque hay ejemplos como la distrofia nodular de Salzmann donde se obtienen buenos resultados. En las difusas o completas debe valorarse la profundidad de esta para tomar la decisión más oportuna.^{2,3}

Profundidad de la lesión

Es importante determinar mediante métodos objetivos el alcance anteroposterior de la lesión, lo cual se puede hacer con el tomógrafo de coherencia óptica (OCT) y la microscopía confocal. Los niveles, según profundidad, son: pre-Bowman (lesiones que asientan en epitelio y membrana basal); Bowman (incluye las alteraciones de la membrana de Bowman así como las concomitantes en el epitelio y membrana basal); estroma anterior (son las que asientan en las 100-150 micras superficiales de la córnea) y estroma profundo (aquellas que se encuentran más allá de las 150 micras anteriores).^{2,3}

Las lesiones que afectan la pre-Bowman pueden ser eliminadas manualmente sin mayor dificultad y sin riesgo de inducir reacción cicatricial intensa. Cuando además de eliminar el epitelio se desea tratar mínimamente la membrana de Bowman como en la eosión corneal recurrente, la aplicación del láser de excímer puede ser útil. Las afectaciones a nivel de la membrana de Bowman suelen beneficiarse específicamente con la PTK; ejemplo, la distrofia de Reis-Bücklers. Aquí se deben tener en cuenta otros aspectos como los refractivos y el grosor de la córnea para decidir si PTK. En los casos de alteraciones estromales anteriores, los procedimientos manuales se complejizan más y el riesgo de inducir cicatriz es importante, por lo que debe ser aplicada la PTK. En la actualidad han surgido indicaciones de PTK en alteraciones del estroma profundo de la córnea como el edema por descompensación endotelial en la distrofia de Fuchs y en la queratopatía bullosa pseudofáquica, para aliviar la espera del paciente hasta el trasplante.^{4,5}

PERFIL DE LA ABLACIÓN EN LA QUERATECTOMÍA FOTOTERAPÉUTICA

A diferencia de la aplicación del láser de excímer con fines refractivos, en los que, por ejemplo, se ablaciona más tejido en el centro de la córnea que en la periferia para corregir miopía, en la PTK el tejido estromales ablacionado con un perfil plano, es decir, se retira igual cantidad de tejido en el centro de la córnea que en la periferia de la zona óptica seleccionada.²

En la práctica, aunque la aplicación del láser de excímer con un perfil plano no pretendacambio refractivo alguno, lo cierto es que el epiteliocorneal crea durante su cierre un menisco periférico que acaba induciendo una tendencia clara hacia el cambio hipermetrópico en estos ojos; por eso, muchos láseres ofrecen en su modo de actuación PTK una transición de ablación por fuera de la zona óptica elegida para crear una progresión en el tejido estromal ablacionado que minimice la tendencia del epitelio corneala crear menisco periférico. Tambiénla retracción de las lamelas corneales de la córnea adyacente al cráter de ablación parecen jugar un papel importante en el viraje hipermetrópico de la refracción tras la PTK. En general, la inducción de hipermetropía como consecuencia del tratamiento en modo PTK será menor cuanto menor sea la profundidad de ablación elegida, mayor sea la zona óptica tratada y más progresiva sea la transición periférica.

Algunos cirujanosque trabajan con láseres de haz de campo amplio sin la posibilidad de realizar transiciones periféricas programadas suelen aplicar a la cabeza del paciente un suave movimiento giratorio durante la ablación para lograr un efecto similar y así disminuir la tendencia hacia la hipermetropía (es la denominada "maniobra de pulido").¹⁻⁴

Por último, existen láseres de haz de punto flotanteque permiten elegir el modo de ablación PTK controlado por "Joystick". Es decir, el haz de aproximadamente 2 mm de diámetro se puede dirigir mediante una barra que controla el cirujano con movimiento en los ejes X y Y en el área de la córnea que se desea tratar. Este modo de actuación es útil cuando se pretende ablacionar focalmente un área opaca y/o elevada de la córnea que está rodeada de tejido sano.²

TÉCNICA DE QUERATECTOMÍA FOTOTERAPÉUTICA

Antes de realizar cualquier tipo de queratotomía se debe asegurar que la superficie ocular no esté con actividad inflamatoria. Por otro lado, si existe infección esta será tratada y controlada previamente. Se deberá buscar la existencia de blefaritis y tratarla antes de recibir la cirugía. Se debe tratar también la presencia de inflamación intraocular, que de lo contrario podría activarse más por la liberación tisularde mediadores de la inflamación.⁶ Cuando se vaya a ablacionar una cicatriz herpética se administrará con 3 días de antelación aciclovir o valaciclovir orales y/o aciclovir tópico para evitar la reactivación viral y sus complicaciones.^{7,8} Es conveniente aplicar yodo povidona diluida al 5 % en los fondos de saco o un antibiótico tópico preoperatorio para disminuirla carga microbiana de la flora justo antes del procedimiento. La anestesia suele ser tópica exclusivamente, como se utiliza en otros procedimientos de aplicación de láser de excímer.

La PTK se aplica sobre lesiones de distribución difusa o completa como ocurre en las distrofias de Reis-Biicklers, reticular y muchas otras queratopatías anteriores.² Si el epitelio muestra una superficie irregular, este deberá ser raspado con una queratotomía manual. Así se evita que el láser traslade dicha irregularidad a las capas de la córnea que contienen colágeno. Algunos cirujanos usan el alcohol para el desbridamiento del epitelio. Por el contrario, si el epitelio parece cubrir de modo homogéneo irregularidades más internas, se aplicará el láser directamente sobre él, y de esta forma actúa el epitelio como "agente enmascarante".³ Cuando se trate del síndrome de erosión corneal recidivante como consecuencia de la distrofia de la membrana basal, el epitelio suprayacente es eliminado previamente para luego aplicar el láser de un modo superficial (PTK de aproximadamente 4 micras de profundidad).⁹

El diámetro de la zona óptica del láser oscilará entre los 5 y los 7 mm, con sus respectivas zonas de transición, si las tuviera. En general, el número de pulsos se calcula teniendo en cuenta que el láser ablaiona como media, una micra de tejido cada cuatro pulsos. Cuando se tratan cicatrices corneales hay que considerar solo aquellas que realmente sean superficiales (< 100 micras) y evitar córneas demasiado delgadas para no inducir una ectasia iatrogénica.

En ocasiones es necesario homogeneizar la superficie de la córnea que se está ablaionando. Para esto es necesario utilizar agentes enmascarantes (Fig.). El más utilizado es la metilcelulosa al 1 %. Concentraciones superiores al 1 % no solo rellenan los "valles" del perfil, sino también los picos que hacen la homogeneización poco efectiva. Por otro lado, concentraciones inferiores no se fijan bien sobre los "valles" del área deseada. La cantidad de metilcelulosa empleada ha de ser la apropiada. Cuando es excesiva, el sonido típico de chasquido del láser que interactúa con la córnea se vuelve marcadamente amortiguado o apagado. Al ablaionar una capa de metilcelulosa, es típico observar un cierto blanqueamiento de la superficie y la aparición de finas burbujas. En los últimos años han aparecido sistemas más complejos que pretenden homogeneizar completamente la superficie ablaionada mediante PTK.¹⁰

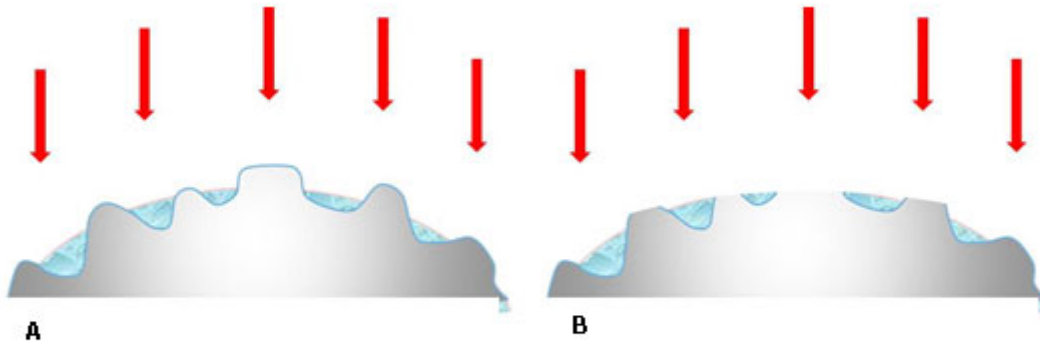


Fig. Uso de agentes enmascarantes para obtener superficies más lisas. A: Previo al tratamiento láser y B: Posterior al tratamiento láser.

La metilcelulosa también puede ser utilizada para enmascarar áreas de córnea sana adyacentes a la lesión que se pretende tratar.² En esta situación, concentraciones superiores, en torno al 2,5 %, suelen ser muy útiles porque la metilcelulosa tiende a permanecer muy compacta en el área instilada. De modo análogo, la metilcelulosa puede ser utilizada para proteger las áreas que la topografía (especialmente con topografía de proyección-elevación) muestre que están más deprimidas y así homogeneizar las áreas más elevadas de la superficie óptica. Alternativamente el láser puede ser empleado focalmente con el perfil de ablación miópico ajustando el número de pulsos y el diámetro de la ablación para disminuir protrusiones que puedan estar creando astigmatismo irregular.²

SEGUIMIENTO POSOPERATORIO

Al finalizar la intervención se coloca una lente de contacto terapéutica o se ocluye el ojo hasta la epitelización completa. Siempre se debe administrar un antibiótico tópico (cada 3 o 4 horas). La instilación de un antiinflamatorio no esteroideo suele convenir para controlar el dolor posoperatorio, para lo cual en ocasiones el paciente requiere recurrir a la analgesia oral.¹¹ La pauta de un colirio ciclopléjico cada 8 horas también ayuda a controlar la molestia mientras ocurre el cierre epitelial. Una vez que la epitelización se ha completado, se suele retirar la lente de contacto, el antibiótico y el

ciclopléjico y se inicia una pauta frecuente de lágrimas artificiales y de fluorometolona al 0,1 % 4 veces al día, que se irá reduciendo a razón de una vez al día por cada mes transcurrido. Solo cuando se presume una respuesta cicatricial mayor se utiliza el acetato de prednisolona al 1 %. Cuando el tratamiento ha sido mínimo, por ejemplo, 4 micras de ablación en una distrofiade membrana basal, los corticoides no son necesarios. Cuando se trata una opacidad por herpes simples se administran (aproximadamente durante una semana empezando 3 días antes de la intervención) aciclovir oral (400 mg dos veces al día) o valaciclovir (500 mg al día en una o dos tomas).^{7,8}

INDICACIONES TERAPÉUTICAS

El síndrome de erosión corneal recidivante constituye la indicación más frecuente de PTK.⁹ En realidad este síndrome abarca tanto presentaciones de etiología desconocida como los casos postraumáticos, además de aquellos asociados a la distrofia de la membrana basal y a otras distrofias corneales que lo presentan como síntoma destacado.

El tratamiento estándar mediante PTK comprende la desepitelización mecánica cuidadosa sobre el área patológica y, a continuación, la aplicación de una ablación con el láser de excímer de entre 3 y 6 micras de profundidad en la membrana de Bowman.² El epitelio se debe retirar en todo el área central pupilar para no inducir asimetrías o irregularidades con la ablación de la membrana de Bowman.

El éxito primario de esta técnica ronda el 68 %.^{12,13} Parece que los resultados son ligeramente mejores en los casos postraumáticos que en los distróficos. Además, se ha podido comprobar la superioridad del tratamiento manual del láser combinado sobre el manual convencional en un estudio prospectivo randomizado elaborado en los inicios de la era PTK.¹² También se ha constatado que la mayoría de las recurrencias aparecen dentro de los 4 primeros meses posoperatorios. Si no recurre inicialmente, la técnica parece mantener su efecto con el transcurso de los años. Además, la PTK se muestra también superior a otras alternativas terapéuticas que tienen publicada una tasa de éxito del 40-50 % para la desepitelización seguida de micropuntura con láser YAG, o del 60 % para la micropuntura mecánica, aunque no existe ningún estudio que las haya comparado todas de modo prospectivo.¹⁴ Si el síndrome recidiva tras una primera PTK, el retratamiento mediante una segunda PTK parece disminuir significativamente la recurrencia.¹⁴ Los resultados encontrados también avalan la idoneidad de combinar la PTK transepitelial con la PRK (queratectornia fotorrefractiva), cuando se desee una desepitelización láser hasta la membrana de Bowman.¹⁴

Dado que la queratoplastia en muchas distrofias es una solución temporal, ya que muchas recurren en el injerto, y además el retrasplante aumenta el riesgo de rechazo inmunológico con respecto al primero, parece razonable pensar que cualquier terapia que posponga la necesidad del trasplante de córnea es adecuada y conveniente.² En este sentido, la PTK parte con un éxito parcial asegurado, y es que en la peor de las situaciones siempre se puede recurrir a la cirugía convencional de trasplante de córnea. Además, la PTK ha logrado tiempos de supervivencia sin recidiva muy largos en muchos casos como tratamiento primario, e incluso, ha restaurado la suficiente transparencia corneal en injertos con recidiva de la distrofia.¹⁴

A la hora de indicar la PTK, un factor esencial a tener en cuenta es la probabilidad de recurrencia, la cual depende del tipo de distrofia en cuestión. Además, en general, cuantos más retratamientos de PTK se realicen, más probable es la futura recidiva. Algunos autores distinguen recurrencias únicamente biomicroscópicas a diferencia de las clínicamente significativas.² En la distrofia de *Meesman*, que tiene debut biomicroscópico en la década de los 20 y desarrollo sintomático entre los 30 y 40 años,

la experiencia del uso del PTK para eliminar el epitelio central es limitada. Los resultados varían entre buenos (buena visión y sin signos de irritación ocular) hasta bastante negativos (con permanencia de síntomas y existencia de una opacidad corneal persistente). Tanto es así, que ni siquiera el resultado en el primer ojo parece ser predictivo del adelfo.¹⁴

La distrofia en mapa-punto-huella constituye la segunda indicación más frecuente de la PTK.¹⁵ Clínicamente se detectan, por orden decreciente de prevalencia, los cambios en mapa, puntos y, los menos comunes, en huella dactilar. Causada por una producción desordenada de membrana basal, suele condicionar en el paciente la existencia de frecuentes cambios de refracción, leve a moderada sensación de borrosidad y erosiones recurrentes. El tratamiento fototerapéutico puede realizarse transepitelial (ablación plana de 7 mm de diámetro y aproximadamente de 55 micras de profundidad) si la apariencia biomicroscópica del epitelio es regular. Cuando la superficie epitelial es claramente irregular, entonces puede ser mejor opción desbridar mecánicamente el epitelio utilizando un escarificador o una espátula. Una vez en la membrana de Bowman, el objetivo es retirar unas 10 micras de tejido mediante una ablación plana. La recuperación en el posoperatorio es relativamente rápida. Se verifica hacia los 2 meses la estabilidad refractiva y la disminución de la sintomatología. En general, los resultados son muy satisfactorios; la refracción típicamente se estabiliza pronto; la agudeza visual corregida mejora (76 %) y las erosiones cesan (95 %). No obstante, un cierto cambio en la refracción puede ocurrir a pesar de lo superficial de la ablación de la membrana de Bowman, por lo que la información preoperatoria al paciente debiera incluir este aspecto.¹⁶ Cuando recidiva, lo hacen en los primeros 6 a 9 meses.¹⁵

En la distrofia de *Reis-Biicklers*² el epitelio suele presentar suficiente homogeneidad como para que se pueda realizar un tratamiento con PTK de perfil plano desde la superficie. De este modo, el epitelio actúa como agente enmascarante que facilita la ablación regular de los "picos" de las proyecciones del estroma hacia la superficie y salvaguarda los "valles". En esta situación, por lo tanto, la desepitelización manual sería un error. Solo cuando el epitelio insinúa una superficie ya irregular, puede merecer la pena utilizar algún fluido enmascarante (por ejemplo, hialuronidato).² Los resultados son generalmente buenos y las recurrencias significativas se dan habitualmente en pocos casos, de modo lento y diferido.¹⁷ En otro estudio, sin embargo, se llegan a detectar hasta en un 59 % de recurrencias biomicroscópicas en un tiempo medio de 12,3 meses, y significativas tras 21,6 meses.²

En un trabajo donde se describe la aplicación de PTK sobre 4 ojos con distrofia primaria, de *Thiel-Behnke*, y sobre dos ojos con recurrencia en el injerto,² el tratamiento fototerapéutico resultó efectivo, con una mejora en la agudeza visual que, además, perduró en los años de seguimiento.

La distrofia granular causa típicamente alteración visual a partir de los 50 años. Aunque en algunos casos se observan erosiones epiteliales, estas no son frecuentes. El paciente habitualmente solicita ser tratado por la fotofobia y la disminución de la agudeza visual. A los resultados de la PTK en la distrofia granular se les considera buenos.¹⁸⁻²⁰ Aunque la mayoría de las opacidades se localizan en el estroma anterior, algunas pueden localizarse más profundas y ablacionarlas induciría una hipermetropía considerable; es mejor dejar las más profundas sin ablacionar totalmente, ya que estas tienen un impacto limitado sobre la visión. Durante el posoperatorio, algunas pueden aumentar de tamaño de modo similar a como los cristales de sal lo hacen en agua saturada.² El tiempo medio hasta la recurrencia son 32 meses, y hasta una recidiva clínicamente significativa 40 meses.¹⁴ Es excepcional que la recurrencia aparezca antes de los dos años. El resultado de la PTK sobre recurrencias en ojos con queratoplastia penetrante parece ser bueno (una recurrencia cada 7 casos).¹⁸ Después de la PTK para la distrofia granular se ha intentado con éxito la adaptación de lentes

de contacto gas permeable que corrigieran la hipermetropía inducida.¹⁹ La adaptación llega a ser factible a la semana de la intervención, aunque los ajustes son necesarios pasados unos 4 meses.

En la variante de distrofia estromal anterior, de *Avellino*,^{21,22} el tratamiento mediante PTK ha resultado útil en la disminución de la enfermedad y en la mejora de las condiciones de la superficie ocular (en parámetros como sensibilidad corneal, tiempo de ruptura de la película lagrimal en relación con la capa lipídica y metaplasia escamosa conjuntival).² No obstante, cuando la enfermedad recurre existe un empeoramiento de los parámetros de salud de la superficie ocular.²⁰

La distrofia reticular se caracteriza por la presencia de filamentos o bandas de opacidad entrelazadas, de localización estromal, fundamentalmente anterior, pero también algunas llegan a capas más profundas. Con el tiempo aparece también una opacidad difusa en la parte anterior del estroma que, al ser central, reduce la visión significativamente. Como, además, las erosiones espontáneas son relativamente frecuentes, la aplicación de la PTK transepitelial puede estar justificada en estos casos. La ablación del estroma anterior retira la opacidad difusa y parte de los filamentos ramificados. Aunque los estudios clínicos de PTK que la incluyen no son muy numerosos, se conoce que la mejoría visual es perceptible, pero habitualmente no muy marcada.² Esto es, en parte, porque resulta difícil eliminar las opacidades más profundas. La tasa de recurrencia es moderada y de aparición lenta. En un injerto corneal, la recurrencia de la distrofia reticular se presenta con opacidad difusa superficial que acaba interfiriendo en la visión.² Sin embargo, la PTK puede eliminar dicha opacidad y procurar una mejor visión durante, al menos, unos años. La distrofia reticular puede, en ocasiones, aparecer en la edad infantil y causar una ambliopía marcada.² La rehabilitación visual lenta que asocia una queratoplastia en estas edades condiciona que sea una alternativa escasamente efectiva. La PTK, sin embargo, puede eliminar gran parte de la opacidad con una recuperación visual comparativamente más rápida y llevadera para el niño. De este modo, se intentaría evitar la ambliopía en una edad crítica.

La distrofia macular²³ es poco frecuente y afecta al paciente tanto por la erosión recurrente como por la reducción en la agudeza visual. Como la localización de las opacidades en el estroma suele ser bastante anterior, especialmente al inicio de la presentación, el tratamiento con PTK parece ser efectivo y el tiempo de recurrencia largo.²¹ Sin embargo, la experiencia publicada es muy limitada como para extraer más conclusiones. En la distrofia, de *Schnyder*, aparecen tanto una opacidad difusa del estroma como unos cristales de localización subepitelial, los cuales causan un fenómeno de dispersión de la luz que degrada mucho la visión. El tratamiento de PTK en los pocos casos en los que se ha aplicado ha resultado efectivo en la eliminación de los cristales centrales superficiales. La opacidad difusa tiende a persistir y limita la visión en el orden de 5/10. La velocidad de recidiva en estos casos parece bastante lenta.²³

En la distrofia endotelial de *Fuchs* la visión está limitada por la presencia de edema estromal y epitelial, y de fibrosis subepitelial. Además, muchos pacientes presentan un ojo doloroso por la ruptura de las bullas epiteliales en la superficie corneal. El tratamiento mediante PTK en esta distrofia favorece varios mecanismos: el edema estromal tiende a disminuir cuando la cantidad de estroma retirado es notable (25 % de la paquimetría central), ya que el endotelio comprometido es más eficiente en su acción sobre un volumen de estroma y edema menores; las terminaciones y los plexos nerviosos son parcialmente eliminadas y la cicatriz subepitelial es ablacionada por el láser.⁴ Todo esto determina una córnea posoperatoria más delgada, más transparente y con una superficie ocular más sana al haber disminuido las bullas epiteliales. Aun con todo puede existir la posibilidad de una respuesta cicatricial

anormal, por lo que la PTK se debe aplicar juiciosamente. Algunos autores han apuntado el beneficio del porte de una lente de contacto terapéutica en el posoperatorio. En la práctica esta modalidad terapéutica ha evitado la queratoplastia penetrante en pacientes con ojos que por otras causas presentaban un bajo potencial visual y en aquellos que no deseaban pasar por la rehabilitación visual lenta que asocia un trasplante de córnea. Incluso para aquellos pacientes en lista de espera para trasplante de córnea supone un alivio de su sintomatología dolorosa.⁴

En córneas no distróficas en las que por el trauma quirúrgico se ha desarrollado edema corneal, es decir, en la queratopatía bullosa pseudofáquica^{24,25} con sintomatología relacionada con la ruptura de las bullas epiteliales tras la intervención de catarata e implante de lente intraocular, la aplicación de una PTK profunda (120 micras) no solo alivia la sintomatología dolorosa, sino que asocia una discreta mejoría en la visión. Esto favorece el confort del paciente que está en lista de espera para la queratoplastia penetrante sin interferir en la técnica quirúrgica, y puede suponer una alternativa en pacientes con contraindicación por otra causa para el trasplante de córnea.

En cuanto a las cicatrices² postraumáticas y posquirúrgicas, el tejido cicatricial absorbe y dispersa la luz incidente en la córnea, por lo que es responsable de síntomas como el deslumbramiento y la visión de halos. Las cicatrices también suelen crear un astigmatismo irregular. En cuanto a la composición del tejido cicatricial, este incluye el colágeno (de disposición desorganizada), los glucosaminoglicanos y los queratocitos activables hacia formas celulares que contienen actina de músculo liso y que presentan respuesta cicatricial agresiva tras la PTK.² Sin embargo, parece que la reacción cicatricial reactiva a la PTK es menor que a las queratectomías manuales. La PTK también se ha utilizado con éxito para eliminar cicatrices y opacidades corneales centrales asociadas a complicaciones lenticulares del LASIK. En todas estas indicaciones suele ser necesario esperar en el posoperatorio más de 6 meses para obtener no solo una córnea más transparente sino, lo que es más importante, más regular.²⁶

Consideramos de gran importancia conocer los principios para la queratectomía fototerapéutica (PTK) y su técnica, ya que suele aplicarse sobre degeneraciones y distrofias corneales, cicatrices superficiales e irregularidades corneales con éxito notable y para esto es imprescindible un adecuado conocimiento sobre el tema.

REFERENCIAS BIBLIOGRÁFICAS

1. Ayres BD, Rapuano CJ. Excimer laser phototherapeutic keratectomy. *Ocul Surf.* 2006; 4(4): 196–206.
2. Maldonado López MJ. PTK: queratectomía fototerapéutica. En: Benítez del Castillo Sánchez JM, Durán de la Colina JA, Rodríguez Ares MT. *Superficie Ocular*. Madrid: Sociedad Española de Oftalmología; 2004. p. 329-58.
3. Sharma N, Prakash G, Sinha R, Tandon R, Titiyal JS, Vajpayee RB. Indications and outcomes of phototherapeutic keratectomy in the developing world. *Cornea.* 2008; 27(1): 44-9.
4. Vinciguerra P, Muñoz MI, Camesasca FI, Grizzi F, Roberts C. Long-term follow-up of ultrathin corneas after surface retreatment with phototherapeutic keratectomy. *J Cataract Refract Surg.* 2005; 31(1): 82–7.

5. Rathi VM, Vyas SP, Vaddavalli PK, Sangwan VS, Murthy SI. Phototherapeutic keratectomy in pediatric patients in India. *Cornea*. 2010;29(10):1109-12.
6. Kollias AN, Spitzlberger GM, Thurau S, Gruterich M, Lackerbauer CA. Phototherapeutic keratectomy in children. *J Refract Surg*. 2007;23(7):703-8.
7. Kandori M, Inoue T, Shimabukuro M, Hayashi H, Hori Y, Maeda N, et al. Four cases of *Acanthamoeba* keratitis treated with phototherapeutic keratectomy. *Cornea*. 2010;29(10):1199-202.
8. Lu CK, Chen KH, Lee SM, Hsu WM, Lai JY, Li YS. Herpes simplex keratitis following excimer laser application. *J Refract Surg*. 2006;22(5):509-11.
9. Das S, Seitz B. Recurrent corneal erosion syndrome. *Surv Ophthalmol*. 2008;53(1):3-15.
10. Sangwan VS, Burman S, Tejwani S, Mahesh SP, Murthy R. Amniotic membrane transplantation: A review of current indications in the management of ophthalmic disorders. *Indian J Ophthalmol*. 2007;55(4):251-60.
11. Feiz V, Oberg TJ, Kurz CJ, Mamalis N, Moshirfar M. Nepafenac-associated bilateral corneal melt after photorefractive keratectomy. *Cornea*. 2009;28 (8):948-50.
12. Wang L, Tsang H, Coroneo M. Treatment of recurrent corneal erosion syndrome using the combination of oral doxycycline and topical corticosteroid. *Clin Exp Ophthalmol*. 2008;36(1):8-12.
13. Ramamurthi S, Rahman MQ, Dutton GN, Ramaesh K. Pathogenesis, clinical features and management of recurrent corneal erosions. *Eye*. 2006;20(69):635-44.
14. Rathi VM. Phototherapeutic keratectomy for recurrent granular dystrophy in postpenetrating keratoplasty eyes. *Indian J Ophthalmol*. 2016;64(2):140-4.
15. Pogorelov P, Langenbacher A, Kruse F, Seitz B. Long-term results of phototherapeutic keratectomy for corneal map-dot-fingerprint dystrophy (Cogan-Guerry). *Cornea*. 2006;25(7):774-7.
16. Rapuano CJ. Excimer laser phototherapeutic keratectomy in eyes with anterior corneal dystrophies: Short-term clinical outcomes with and without an antihyperopia treatment and poor effectiveness of ultrasound biomicroscopic evaluation. *Cornea*. 2005;24(1):20-31.
17. Khairuddin R, Katz T, Baile RB, Richard G, Linke SJ. Superficial keratectomy, PTK, and mitomycin C as a combined treatment option for Salzmann's nodular degeneration: A follow-up of eight eyes. *Graefes Arch Clin Exp Ophthalmol*. 2011;249(8):1211-5.
18. Vyas S, Rathi V. Phototherapeutic keratectomy for Granular dystrophy. *Asian J Ophthalmol*. 2008;10:123-5.
19. Das S, Langenbacher A, Seitz B. Excimer laser phototherapeutic keratectomy for granular and lattice corneal dystrophy: A comparative study. *J Refract Surg*. 2005;21(6):727-31.

20. Ha BJ, Kim TI, Choi SI, Stulting RD, Lee DH, Cho HS, et al. Mitomycin C does not inhibit exacerbation of granular corneal dystrophy type II induced by refractive surface ablation. *Cornea*. 2010;29(5):490-6.
21. Kim TI, Pak JH, Chae JB, Kim EK, Tchah H. Mitomycin C inhibits recurrent Avellino dystrophy after phototherapeutic keratectomy. *Cornea*. 2006;25(2):220-3.
22. Park KA, Ki CS, Chung ES, Chung TY. Deep anterior lamellar keratoplasty in Korean patients with Avellino dystrophy. *Cornea*. 2007;26(9):1132-5.
23. Hafner A, Langenbacher A, Seitz B. Long-term results of phototherapeutic keratectomy with 193-nm excimer laser for macular corneal dystrophy. *Am J Ophthalmol*. 2005;140(3):392-6.
24. Vyas S, Rathi V. Combined phototherapeutic keratectomy and amniotic membrane grafts for symptomatic bullous keratopathy. *Cornea*. 2009;28(9):1028-31.
25. Sonmez B, Kim BT, Aldave AJ. Amniotic membrane transplantation with anterior stromal micropuncture for treatment of painful bullous keratopathy in eyes with poor visual potential. *Cornea*. 2007;26(2):227-9.
26. Camellin M, Arba Mosquera S. Simultaneous aspheric wavefront-guided transepithelial photorefractive keratectomy and phototherapeutic keratectomy to correct aberrations and refractive errors after corneal surgery. *J Cataract Refract Surg*. 2010;36(7):1173-80.

Recibido: 8 de octubre de 2016.

Aprobado: 26 de octubre de 2016.

Taimi Cárdenas Díaz. Instituto Cubano de Oftalmología "Ramón Pando Ferrer". Ave. 76 No. 3104 entre 31 y 41 Marianao, La Habana, Cuba. Correo electrónico: taimicar@infomed.sld.cu