

Desprendimiento seroso macular asociado a fosetas papilares tratado con fotocoagulación

Serous macular detachment associated to optic disc pits treated with photocoagulation

Ileana Vila Dopico, Caridad Chiang Rodríguez, Mayumi Chang Hernández, Xiomara Gracial Baralt, Loynette Fernández Mora

Instituto Cubano de Oftalmología "Ramón Pando Ferrer". La Habana, Cuba.

RESUMEN

Las fosetas congénitas papilares son poco comunes. Se trata de una entidad caracterizada típicamente por depresiones papilares unilaterales, ovales, de color blanco grisáceo. Reportamos un caso con dicha entidad asociada al desprendimiento seroso tratado con fotocoagulación. Se realizó un estudio descriptivo a una paciente femenina de 14 años quien refirió pérdida de visión del ojo izquierdo de un mes de evolución. Se realizó fotocoagulación láser al borde yuxtapapilar temporal de la foseta, con evoluciones al mes y a los 3, 6, 9, 12 y 24 meses posteriores, mediante tomografía de coherencia óptica, mejor agudeza visual corregida y oftalmoscopia. Se logró progresiva disminución del desprendimiento macular y mejoría de la agudeza visual desde el primer mes de control. A los 9 meses se observó normal arquitectura macular en la tomografía de coherencia óptica y mejoría de la agudeza visual a 20/25 (95 VAR), con iguales resultados en los controles a los 12 y 24 meses. La terapéutica con fotocoagulación puede resultar eficiente, simple, mínimamente invasiva y económica para la maculopatía asociada a la foseta papilar.

Palabras clave: maculopatía; foseta papilar; fotocoagulación.

ABSTRACT

Congenital optic disc pits are an infrequent condition typically characterized by unilateral oval grayish-white papillary depressions. A case report is presented of this

condition associated to serous detachment treated with photocoagulation. A descriptive study was conducted of a 14-year-old female patient who reported loss of vision in her left eye with a month of evolution. Laser photocoagulation was performed on the temporal juxtapapillary edge of the pit, with evolution checks at 3, 6, 9, 12 and 24 months by optical coherence tomography, best corrected visual acuity and ophthalmoscopy. Progressive macular detachment reduction and visual acuity improvement were observed since the first control. At 9 months optical coherence tomography showed a normal macular architecture and visual acuity improvement to 20/25 (95 VAR) with identical results at 12 and 24 months. Photocoagulation therapy may be efficient, simple, minimally invasive and economical for maculopathy associated to optic disc pits.

Key words: maculopathy; optic disc pit; photocoagulation.

INTRODUCCIÓN

Las anomalías congénitas cavitarias de la papila son raras, entre ellas las fosetas papilares (FP), también llamadas *Optic Disc Pits*. Pueden estar asociadas con otras anomalías en que se plantea como posible causa el cierre incompleto de la fisura embrionaria, como coloboma de nervio óptico, síndrome de *Morning Glory* y estafiloma yuxtapapilar.¹

Fue descrita por primera vez por *Wieth* en el año 1882 como una depresión oscura y gris del nervio óptico.² Tienen una incidencia de 1 en 11 000. Hombres y mujeres son igualmente afectados. Entre el 75 y el 80 % de los casos con unilaterales muestran que el disco afectado es mayor que el normal. Su localización más frecuente (70 %) se encuentra en el lado temporal del disco, el 20 % en el central y el resto en la parte inferior, superior o nasal.^{3,4} Generalmente cursa asintomático. Se detecta por examen de fondo de ojo rutinario, con agudeza visual y campo visual normal. No obstante, entre el 25 y el 75 % de los pacientes evolucionan con complicaciones maculares como squisis de capas internas de la retina y desprendimiento seroso macular que provocan disminución de la visión de grado variable y alteraciones en el campo visual central.^{5,6}

El tratamiento de la maculopatía asociada a la foseta papilar representa un reto, ya que en este momento no hay un consenso en la literatura en cuanto a cuál es el mejor tratamiento con el menor daño posible. Existe una gama de tratamiento que comprende desde la simple observación, indentación escleral macular, láser peripapilar, gases tamponadores como el perfluoropropano (C3F8) y el hexafluoruro (SF6), vitrectomía pars plana combinada o no con pelado de limitante interna, láser, taponamiento con gases, y drenaje subretinal. También se ha usado la técnica de fenestración intrarretinal próxima a la foseta.^{1,4,6-8} Nuestro propósito es reportar un caso con desprendimiento seroso macular asociado a foseta papilar tratado con fotocoagulación láser, que alcanzó aplicación macular y mejoría de la agudeza visual.

PRESENTACIÓN DE CASO

Paciente femenina de 24 años sin antecedentes patológicos personales ni familiares que refiere pérdida de visión del ojo izquierdo, de un mes de evolución. El examen mostró mejor agudeza visual corregida (MAVC): OD 20/20 (100 VAR). OI: CD a 2 m. Reflejos pupilares y presión intraocular normales en ambos ojos. La biomicroscopia del segmento anterior no arrojó alteraciones en ambos ojos. La oftalmoscopia binocular indirecta (OBI) con pupila dilatada reveló OD normal; OI papila con depresión oval blanco grisácea a nivel temporal del anillo neuroretinal aproximadamente de 1/3 papilar con condensación vítrea filamentosa sobre esta y pigmento peripapilar adyacente sugestiva de foseta papilar (Fig. 1). Desprendimiento seroso macular (DSM) desde el borde de la papila a la mácula, y entre las arcadas, con adelgazamiento de las capas de la retina, que dan aspecto de pseudoagujero macular; no desprendimiento de vítreo posterior (Fig. 2).

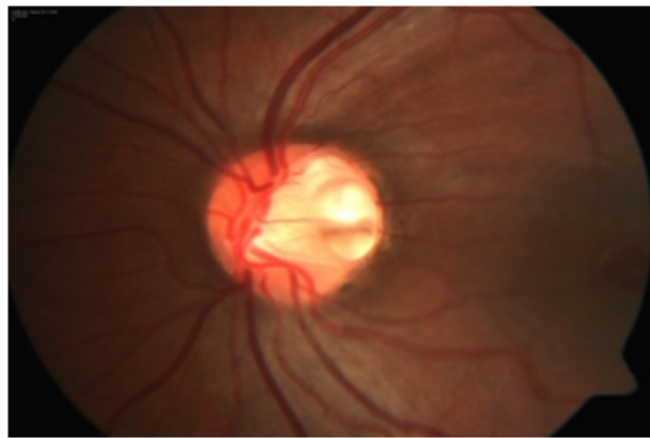


Fig. 1. Depresión oval a nivel temporal del anillo neuroretinal con condensación vítrea filamentosa.

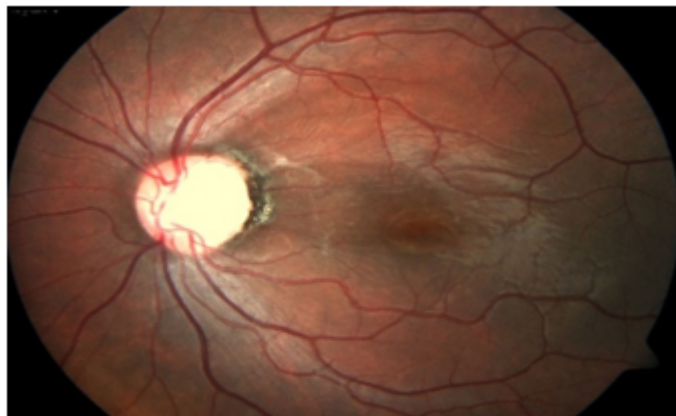


Fig. 2: Desprendimiento macular desde el borde de la papila a la mácula y entre las arcadas. No desprendimiento de vítreo posterior.

La tomografía de coherencia óptica (OCT) mostró ausencia de reflectividad en borde temporal de la foseta papilar y desprendimiento neurosensorial macular (DNSM) con esquisis (separación entre capas internas y externas con filamentos verticales entre ellas). Grosor macular foveal 795 micras (Fig. 3).

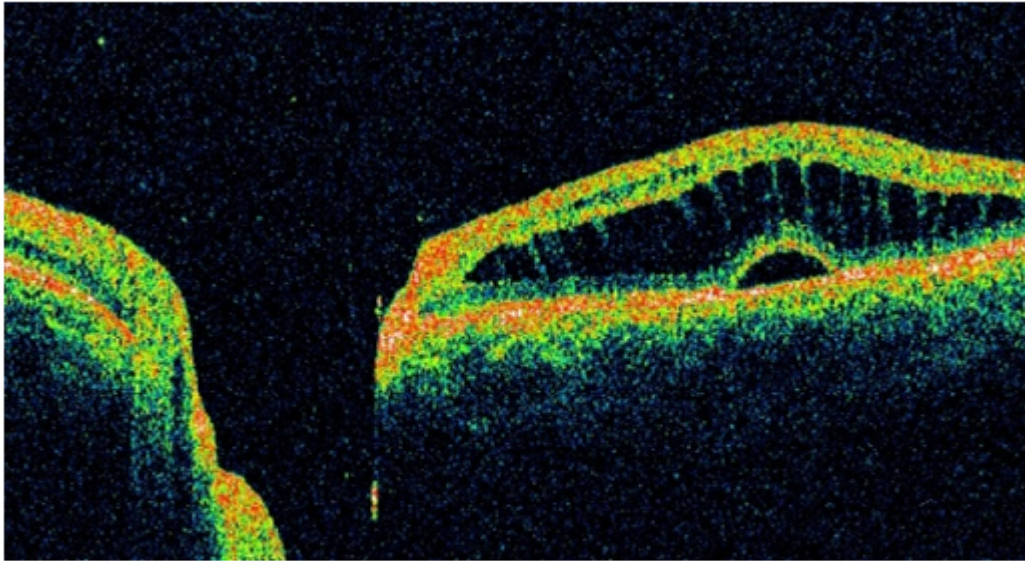


Fig. 3. Ausencia de reflectividad en borde temporal del nervio óptico. Desprendimiento neurosensorial macular con squisis y filamentos verticales. Grosor macular foveal 795 micras.

Se realizó fotocoagulación con láser (visulas 532) al borde yuxtapapilar temporal de la foseta papilar. Dos líneas paralelas con intensidad baja: 100 megawatts, tiempo 0,1 seg y spot 50 mc. Evolución por OBI, MAVC y OCT al mes, 3, 6, 9, 12 y 24 meses. Al mes su MAVC fue de 20/200 (50 VAR) y en la OCT se observó una disminución del grosor macular foveal en 106 micras. A los 3 meses su MAVC fue de 20/100 (65 VAR) y la OCT mostró una disminución del grosor macular foveal en 245 micras (Fig. 4).

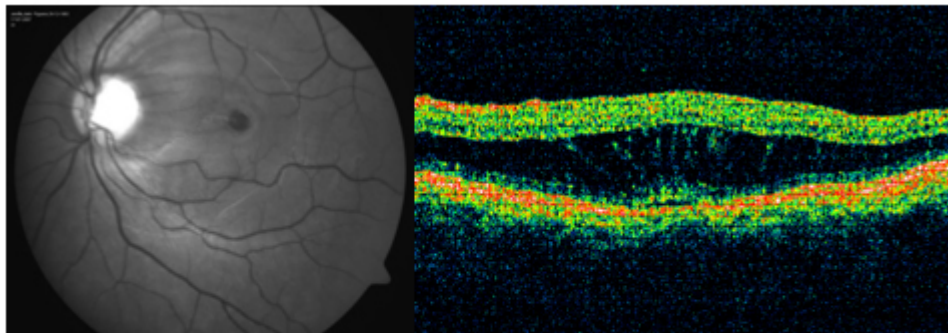


Fig. 4. Disminución del desprendimiento neurosensorial macular que se corrobora en la tomografía de coherencia óptica. Disminución del grosor macular foveal en 245 micras.

A los 6 meses la MAVC fue de 20/50 (80 VAR). La OCT mostró una disminución del grosor macular foveal 421 micras; morfología de las capas internas de la retina con aspecto normal y presencia de depresión foveal. Persiste pequeño DNSM (Fig. 5 y 6).

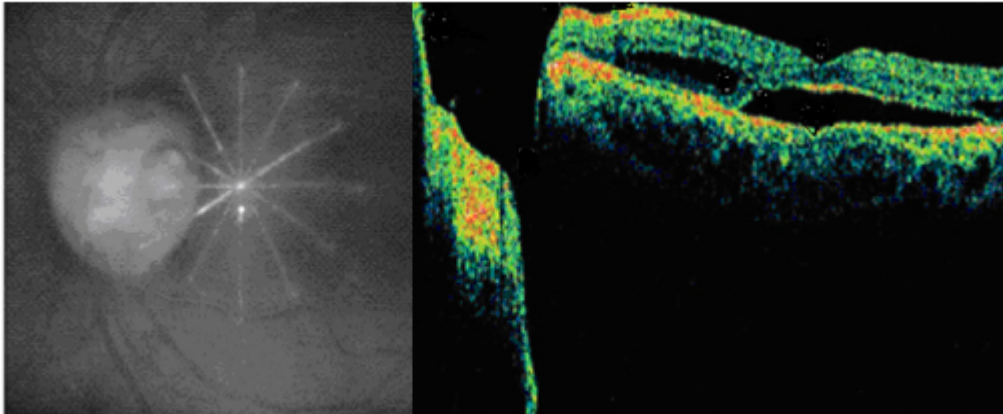


Fig. 5. Tomografía de coherencia óptica. Disminución del grosor foveal en 421 micras. Morfología de las capas internas de la retina con aspecto normal. Presencia de depresión foveal. Persiste pequeño desprendimiento neurosensorial macular.

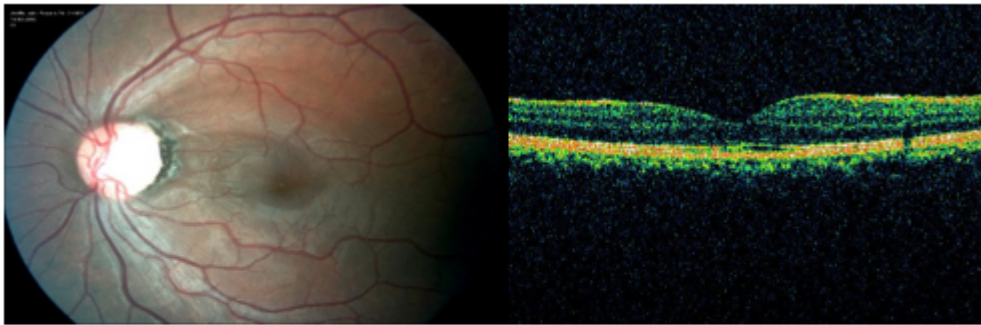


Fig. 6. Foto de fondo muestra reabsorción del desprendimiento neurosensorial macular. Tomografía de coherencia óptica con imagen de la mácula normal. Grosor foveal 170 micras.

A los 9 meses la MAVC era de 20/25 (95 VAR), con normal arquitectura macular por OCT. En la evolución a los 12 y 24 meses la paciente mantenía morfología macular normal por OCT en ambos ojos; la MAVC en OI 20/25 (95 VAR) y en OD 20/20 (100 VAR).

DISCUSIÓN

El mecanismo por el cual ocurre la acumulación de líquido intrarretinal y subretinal macular en los casos de fosea papilar no está claro. Esta maculopatía fue publicada por primera vez por *Halbertsma*, quien describió el desprendimiento seroso, la degeneración quística y los cambios pigmentarios de la mácula.⁹ Distintas hipótesis se han planteado como etiopatogenia: tracción vítrea retiniana con paso de vítreo licuado al espacio intra y subretiniano, filtración de líquido cefalorraquídeo a través de las capas meníngeas del nervio óptico, trasudación de vasos coroideos o fluido que escapa de los vasos sanguíneos de la base de la fosea de la papila.^{4,9,10}

La OCT ha permitido aclarar en parte lo que sucede anatómicamente en las capas internas y externas de la retina. Se ha confirmado la esquisis de capas internas, que coexiste o no con desprendimiento seroso de capas externas. La presencia o no de edema retinal de capas internas con degeneración quística sobre un desprendimiento más central y un área hiporreflectiva que corresponde a los bordes de la foseta donde existe comunicación con la esquisis, así como la presencia de fibras de vítreo ancladas al interior de la foseta, las que podrían condicionar el desarrollo de defectos regmatógenos en el tejido que recubre la foseta, al mismo tiempo que ejercerían la tracción necesaria para movilizar el paso del vítreo licuado a través de estos defectos. Su uso ha demostrado la afectación en la capa de fibras nerviosas en el cuadrante correspondiente a la foseta papilar. Constituye un importante método diagnóstico y de seguimiento.^{3,10,11} En esta paciente la OCT mostró la no existencia de desprendimiento de vítreo posterior, desprendimiento neurosensorial macular con esquisis (separación entre capas internas y externas con filamentos verticales entre ellas. Zona hiporreflectiva que se correspondía con el borde de la foseta. Al mes del tratamiento se observó inicio de la reabsorción del fluido que continuó progresivamente (3 y 6 meses) hasta su total reabsorción a los 9 meses, cuando se logró arquitectura macular normal que se ha mantenido hasta sus últimos seguimientos de 12 y 24 meses.

Aunque la reaplicación espontánea de la maculopatía asociada a FP se ha reportado en el 25 % de los casos, la evolución natural de más de 3 meses puede conducir a complicaciones como degeneración quística retiniana, la formación de agujero macular completo o la atrofia del epitelio pigmentario de la retina (EPR) con peor pronóstico visual; de ahí la importancia del tratamiento lo antes posible.^{3,4,10}

El tratamiento consiste en cerrar la comunicación entre la foseta y el espacio subretiniano, para lo cual se han ensayado distintos procedimientos; ninguno de ellos ha sido aceptado como método ideal. Entre ellos tenemos la fotocoagulación láser, la neumorretinopexia, el implante escleral posterior y la fenestración papilar adyacente a la foseta. La vitrectomía pars plana sola o combinada con alguna de las anteriores es uno de los procedimientos que reportan mejores resultados.^{1,4,6-8,10.}

La fotocoagulación tiene como objetivo crear una barrera de adhesión coriorretiniana entre la retina neurosensorial y el epitelio pigmentario de la retina, que facilite la reaplicación de la retina y al mismo tiempo dificulte la recidiva del fluido subretiniano. Inicialmente los pacientes fueron tratados con láser de xenón sin mejoría; posteriormente fue sustituido por láser de argón. Los resultados publicados han sido variables, desde la reaplicación precoz con buenos resultados visuales hasta casos que requirieron varias sesiones para conseguir la reabsorción del fluido o casos que no obtuvieron mejoría clínica.^{4,6,9,10} *Brown y Tasman* concluyeron en su estudio que la terapia con fotocoagulación es efectiva para aplicar la retina pero no para mejorar la agudeza visual final.¹⁰ A la paciente se le realizó fotocoagulación al borde juxtapapilar y temporal de la foseta papilar, dos líneas paralelas con baja intensidad, y se logró la reabsorción del líquido progresivamente con mejoría anatómica y visual, sin recidivas.

Distintas publicaciones coinciden en que la tracción vitreoretiniana es un factor muy importante en la patogénesis de la maculopatía asociada a la FP, por lo que la vitrectomía con inducción de un desprendimiento de vítreo posterior (DVP) completo es esencial para el éxito del tratamiento. Asimismo, recomiendan el uso de coadyuvante como el gas intravítreo para ayudar a empujar el fluido desde las capas internas de la separación a las más externas.

Estos autores no aplicaron tratamiento láser transoperatorio ni después de este, y consiguieron buenos resultados tanto anatómicos como funcionales.^{1,6,11,12} *Lincoff* y otros publicaron la eficacia del empleo de la inyección intravítrea de gas sin vitrectomía asociada para inducir un desplazamiento neumático del líquido subretinal y lograron mejoría de la visión central.¹⁰

Por otra parte, el implante escleral posterior consiste en la colocación de un explante en el polo posterior cuya colocación se monitoriza mediante ultrasonografía.⁸ Recientemente, se ha comunicado otra alternativa terapéutica consistente en realizar una fenestración en la retina próxima a la foseta, ya que aparentemente el fluido retiniano penetra en la retina bajo cierta presión desde la foseta. Así, mediante esta técnica, se pretende redireccionar el fluido para permitir que este líquido se dirija hacia la cavidad vítrea en lugar de disecar las capas retinianas.⁶

El tratamiento con fotocoagulación con láser focal para la maculopatía asociada a la foseta papilar puede resultar eficiente, simple, mínimamente invasivo y económico. Estudios con casuísticas mayores son necesarios para evaluar la eficiencia de los tratamientos combinados o únicos, y para poder establecer cuál es la mejor opción con menos riesgos y más éxitos tanto anatómicos como funcionales. En este caso, la baja incidencia de la maculopatía asociada a la foseta papilar es el mayor obstáculo para estos estudios clínicos randomizados.

Conflicto de intereses

Los autores declaran que no existe conflicto de intereses en el presente artículo.

REFERENCIAS BIBLIOGRÁFICAS

1. Diab F, Al Sabah K. Successful Surgical management of optic disc pit maculopathy without internal membrane peeling. *Mid East Afr J Ophthalmol.* 2010; 17(3):278-80.
2. Wieth T. Ein Fall von angeborener Deformität der Sehnervenpapille. *Arch Augenheilkd.* 1882; 3(11):4-19.
3. Georgalas I, Ladas I, Georgopoulos G, Petrou P. Optic disc pit: a review. *Graefes Arch Clin Exp Ophthalmol.* 2011; 249(8):1113-22.
4. Moisseiev E, Moisseiev J, Loewenstein A. Optic disc pit maculopathy: when and how to treat? A review of the pathogenesis and treatment options. *Intern J Ret Vit.* 2015; 1:13.
5. Sadun AA, Khaderi KR. Optic disc anomalies. *Retina.* Elsevier Health Sciences 2013; 93(5):1583-8.
6. Lapere SR, Rayat JS, Tennant MT. Treatment of optic disk pit maculopathy. Several surgical options exist. *Ret Phys.* 2016; 13: 36-9.
7. Marticorena J, Gómez-Ulla F, Romano MR, Fernández M. Dye-guided retinal laser and internal drainage for optic pit maculopathy. *Graefes Arch Clin Exp Ophthalmol.* 2013; 251(1): 381-2.

8. Theodossiadis GP, Chatziralli IP, Theodossiadis PG. Macular buckling in optic disc pit maculopathy in association with the origin of macular elevation: 13-year mean postoperative results. *Eur J Ophthalmol.* 2015;25(3):241-8.

9. Lei L, Li T, Ding X, Ma W, Zhu X, Atik A. Gas tamponade combined with laser photocoagulation therapy for congenital optic disc pit maculopathy. *Eye.* 2015;29:106-14.

10. Beltrán Sainz R, Gonzales Díaz R, Hernández R. Maculopatía relacionada con la fosea del nervio óptico. *Rev Cubana Oftalmol.* 2016;29(3):482-91.

11. Imamura YI, Zweifel SA. High resolution optical coherence tomography findings in optic pig maculopathy. *Retina.* 2010;30(7):1104-12.

12. Nasif MA, Zabalo E. Fosea de nervio óptico asociada a maculopatía serosa. *Oftalmol Clin Exp.* 2015;8(2):47-62.

Recibido: 27 de septiembre de 2017.

Aprobado: 31 de enero de 2017.

Ileana Vila Dopico. Instituto Cubano de Oftalmología "Ramón Pando Ferrer".
La Habana, Cuba. Correo electrónico: ivila@infomed.sld.cu