

Resultados de la cirugía mínimamente invasiva en pacientes con estrabismos horizontales

Results of the minimally invasive surgery in patient with horizontal strabismus

Teresita de Jesús Méndez Sánchez^{1*} <https://orcid.org/0000-0002-1589-7784>

Meihe Liu¹ <https://orcid.org/0000-0002-4083-5972>

Rosa María Naranjo Fernández¹ <https://orcid.org/0000-0002-1372-9517>

Haymy Casanueva Cabeza¹ <https://orcid.org/0000-0003-1899-8545>

Lourdes Rita Hernández Santos¹ <https://orcid.org/0000-0002-9551-1916>

¹Instituto Cubano de Oftalmología “Ramón Pando Ferrer”. La Habana, Cuba.

*Autor para la correspondencia: teresitaj.mendez@infomed.sld.cu

RESUMEN

Objetivo: Determinar los resultados de la cirugía mínimamente invasiva en pacientes con estrabismos horizontales.

Métodos: Se realizó un estudio descriptivo, longitudinal y prospectivo de una serie de 19 pacientes (16 ojos derechos, 17 izquierdos) atendidos en el Servicio de Oftalmología Pediátrica del Instituto Cubano de Oftalmología “Ramón Pando Ferrer”, en el periodo comprendido entre junio de 2018 y julio de 2019, a quienes se les realizó cirugía mínimamente invasiva de estrabismo y fueron seguidos por 6 meses. Se evaluaron las variables: tipo de desviación, agudeza visual, signos posoperatorios, ángulo de desviación pre- y posquirúrgico, éxito quirúrgico, fusión, estereopsis y complicaciones.

Resultados: El 73,7 % de los pacientes presentaba esotropías; la media de agudeza visual pre- y posoperatoria entre los dos ojos fue muy similar; el signo posoperatorio más frecuente fue la hiperemia conjuntival ligera (75 % ojos derechos y 64,5 % ojos izquierdos) a las 24 horas. Se encontraron diferencias estadísticas ($p < 0,001$) en el ángulo de desviación horizontal en dioptrías

prismáticas, pre- y poscirugía, con el 84,2 % de éxito quirúrgico. El 78,6 y el 80 % de los pacientes con esotropía y exotropías alcanzaron fusión, pero solo lograron estereopsis el 28,5 y el 60 % de ellos respectivamente. La frecuencia de complicaciones ocurrió en el 15,8 % de los pacientes.

Conclusiones: Se alcanzaron buenos resultados motores, así como aceptables en los sensoriales en pacientes operados de estrabismos horizontales por cirugía mínimamente invasiva.

Palabras clave: Cirugía mínimamente invasiva de estrabismo; fusión; estereopsis.

ABSTRACT

Objective: Determine the results of minimally invasive surgery in patients with horizontal strabismus.

Methods: A prospective longitudinal descriptive study was conducted of a series of 19 patients (16 right eyes, 17 left eyes) attending the Pediatric Ophthalmology Service at Ramón Pando Ferrer Cuban Institute of Ophthalmology from June 2018 to July 2019. These patients underwent minimally invasive strabismus surgery and were followed up for six months. The variables considered were deviation type, visual acuity, postoperative signs, pre- and postoperative angle of deviation, surgical success, fusion, stereopsis and complications.

Results: Of the patients studied, 73.7% presented esotropias; mean pre- and postoperative visual acuity was very similar in the two eyes; the most common postoperative sign was slight conjunctival hyperemia (75% right eyes and 64.5% left eyes) at 24 hours. Statistical differences ($p < 0.001$) were found in the horizontal angle of deviation in pre- and postoperative prism diopters, with 84.2% surgical success. 78.6% and 80% of the patients with esotropia and exotropia achieved fusion, but only 28.5 and 60% of them, respectively, achieved stereopsis. Complications occurred in 15.8% of the patients.

Conclusions: Good motor results were obtained, as well as acceptable sensory results in patients undergoing minimally invasive horizontal strabismus surgery.

Key words: Minimally invasive strabismus surgery; fusion; stereopsis.

Recibido: 19/10/2020

Aceptado: 26/10/2020

Introducción

Las primeras referencias sobre la cirugía de estrabismo que menciona la literatura son las legendarias cirugías estrabológicas realizadas por *John Taylor* en el siglo XVIII, por ser el primero en mencionar en sus escrituras que las miotomías de un músculo podían curar el estrabismo; aunque ninguno de sus contemporáneos dio testimonio de que *Taylor* las hubiera realizado.^(1,2)

La primera intervención quirúrgica exitosa de estrabismo fue realizada el 26 de octubre de 1839, por *Johann Friedrich Dieffenbach*, cirujano general de Berlín, en un niño de 7 años esotrópico. Su procedimiento era la tenotomía libre del músculo recto medio. *Dieffenbach* publicó el caso en *Medizinische Zeitung* en el mes de noviembre y en su informe mencionó que *Louis Stromeyer*, otro cirujano alemán, había realizado este proceder en un cadáver.^(1,2)

Florent Cunier, oftalmólogo belga que también conocía del reporte de *Stromeyer*, realizó una miotomía del recto lateral en un paciente exotrópico 3 días después de *Dieffenbach*, pero lo publicó en *Annales d ' Oculistique* dos semanas antes que este, lo que provocó una desagradable disputa por la primacía.^(1,2)

Montyon Prize, de la Academia Real de Ciencia de París, aclaró que la adjudicación era compartida entre *Stromeyer* (por pensar en la solución y realizar el procedimiento en cadáver) y *Dieffenbach* (por ser el primero en realizarlo con éxito en un paciente).⁽¹⁾

Algunos otros intentos habían sido realizados en el año 1818 por *William Gibson*, de Baltimore, cirujano general y profesor de la Universidad de Maryland. En la sexta edición de su libro de texto “Los institutos y la práctica de la cirugía”

(1841), informó que él había realizado el procedimiento mencionado en cuatro pacientes en el año 1818, es decir, 21 años antes que *Dieffenbach*. Sin embargo, defraudado por los resultados (tres hipocorrecciones y una hipercorrección), abandonó la técnica quirúrgica y expresó cortésmente que no pensó cuestionar a *Dieffenbach* la gloria como el creador de la miotomía, pero sentía no haber persistido y operado un número más grande de pacientes.⁽¹⁾

La elección de la incisión conjuntival es un paso importante en la cirugía de estrabismo. Varias técnicas que ofrecen un modo diferente de acceder a los músculos extraoculares han sido descritas.⁽³⁾

Según una encuesta realizada a los miembros de la Asociación Americana de Oftalmólogos Pediatras y Estrabismo de Adulto (*American Association for Pediatric Ophthalmology and Adult Strabismus*),⁽⁴⁾ publicada en el año 2013, las técnicas tradicionales de incisión limbar o fondo de saco para el abordaje de los músculos rectos horizontales continúan siendo muy populares. Sin embargo, hay una tendencia en la mayoría de las especialidades quirúrgicas a la realización de incisiones de pequeño tamaño, al lograr los mismos efectos que la cirugía convencional, con las ventajas añadidas de reducción del trauma a los tejidos, más rápida reparación de las heridas, acortamiento del tiempo de recuperación del paciente y superioridad cosmética.

Algo similar ocurre con la cirugía mínimamente invasiva de estrabismo (MISS, por sus siglas en inglés, *minimally invasive strabismus surgery*) la cual -al reducir el trauma quirúrgico- proporciona mejoría de la apariencia cosmética y disminución de la sintomatología en el posoperatorio inmediato. La evidencia publicada en los últimos años ha mostrado que se puede realizar la cirugía de estrabismo de forma segura y eficaz a través de incisiones de pequeño tamaño.^(3, 5,6,7,8,9,10,11)

Al tener el MISS más ventajas que desventajas, decidimos implementar esta técnica quirúrgica que se realiza por primera vez en el país. Se considera imperativo evaluar cuál es el éxito quirúrgico y la seguridad (frecuencia de

complicaciones) que este procedimiento ofrece a los pacientes. Por lo anterior nos propusimos determinar los resultados de la cirugía mínimamente invasiva en pacientes con estrabismos horizontales.

Métodos

Se realizó un estudio descriptivo, longitudinal y prospectivo de una serie de casos con diagnóstico de estrabismo horizontal, que acudieron a la consulta del Servicio de Oftalmología Pediátrica del Instituto Cubano de Oftalmología “Ramón Pando Ferrer” (ICORPF) en el periodo comprendido entre junio de 2018 a julio del 2019 y cumplían con los criterios de selección para la cirugía mínimamente invasiva de estrabismo.

Los criterios de inclusión consistieron en pacientes con diagnóstico de estrabismos horizontales, sin cirugía previa del o los músculos a operar y edad entre 1 y 40 años. Se excluyeron del estudio todos los pacientes que necesitaron desplazamiento vertical de la inserción de los músculos horizontales, paciente con estrabismo horizontal asociado a la hiperfunción de oblicuos con criterio quirúrgico y con divergencia vertical disociada descompensada. La muestra quedó constituida por 19 pacientes, 16 ojos derechos, 17 izquierdos y 35 músculos rectos horizontales.

Las variables estudiadas fueron: edad, sexo, diagnóstico de esotropías, diagnóstico de exotropías, tipo de desviación, mejor agudeza visual corregida (MAVC) pre- y posoperatorio, signos posoperatorios, ángulo de desviación pre- y posquirúrgico, éxito quirúrgico, fusión, estereopsis y complicaciones.

A todos los pacientes se les confeccionó historia clínica y se le realizó en el preoperatorio interrogatorio donde se precisó la edad de aparición del estrabismo y los antecedentes patológicos personales y familiares para realizar el diagnóstico. Además, se les realizó examen oftalmológico completo (segmento anterior, medios, fondo de ojo y reflejos pupilares), refracción ciclopléjica (RC) con ciclopentolato 1 % colirio, mejor agudeza visual corregida

(MAVC), prueba de los reflejos corneales o *Test de Hirschberg*, *Cover test*, Método de medición con prismas 33 centímetros (cm) y 6 metros (m) si la MAVC era $\geq 0,4$. Si la MAVC era $< 0,4$ método de Krinsky, prueba para determinar fusión (luces de Worth) y prueba de estereopsis (TNO). La cirugía siempre fue realizada por el autor principal del estudio.

En la cirugía de recesión muscular se colocaron las pinzas de fijación escleral, se realizaron dos incisiones paralelas al borde superior e inferior del margen muscular, de longitud 1 mm menor que la magnitud planeada para retroinsertar, se unieron las dos incisiones por un túnel subtenoniano utilizando tijera de conjuntiva de fleje Westcott. Se localizó el músculo con un gancho. Posteriormente, desplazando ligeramente la conjuntiva y la Tenon que lo cubría, se pasó sutura no reabsorbible ácido poliglicólico y doble aguja espatulada un cuarto de ciclo 6.0 (Atramat) por el polo superior y el inferior de la inserción muscular, se cortó, se retroinsertó y se fijó a la esclera a la medida planificada. Se cerró la conjuntiva con sutura no reabsorbible ácido poliglicólico con doble aguja espatulada un cuarto de ciclo 8,0 (Atramat), punto suelto invertido si las incisiones eran mayores de 4,5 milímetros (mm).

En la cirugía de resección muscular se realizó igual procedimiento al descrito pero se cortó el tendón de acuerdo con lo planificado y se ancló a nivel de la inserción anatómica del músculo. El cierre de conjuntiva se efectuó con el mismo procedimiento descrito. Para realizar el plan quirúrgico nos regimos por los cursos de ciencias básicas de la Academia Americana de Oftalmología.⁽¹²⁾

En las esotropías realizamos cirugía simétrica, es decir, recesión de ambos rectos medios (ARM), excepto en la paciente con esotropía sensorial por ambliopía severa, donde se realizó procedimiento monocular, recesión del recto medio y resección del recto lateral.

En las exotropías realizamos procedimientos monoculares, en dependencia del ángulo de desviación. En la exotropía de 51 a 60 dioptrías prismáticas (Δ) se realizó una recesión de 10 mm de la inserción del recto lateral y una resección del recto medio de 8 mm.

Al finalizar la cirugía no se ocluyeron los ojos y se indicó iniciar tratamiento 4 horas poscirugía con lavados de agua hervida fresca antes de aplicar colirio antibiótico (ciprofloxacino 0,3 %) 1 gota cada 4 horas y colirio de esteroides (Prednisolona 0,5 %) 1 gota cada 3 horas por 7 días. Después se suspendió el antibiótico colirio y continuó con el colirio de esteroides 1 gota cada 8 horas por 7 días, 1 gota cada 12 horas por 7 días y se suspendió. La evaluación posoperatoria se realizó a las 24 horas, 7 días y 6 meses de la cirugía.

A todos los pacientes estudiados se les realizó en el posoperatorio: MAVC, prueba de los reflejos corneales y *cover test*. La medición con prismas y las mismas pruebas para la determinación de fusión y estereopsis utilizados en el preoperatorio.

Para el análisis estadístico se utilizó el cálculo de frecuencias absolutas, relativas (variables cualitativas), valores promedios, desviación estándar e intervalos de confianza (variables cuantitativas). Para la comparación estadística se utilizaron las pruebas no paramétricas: chi cuadrado de independencia (variables cualitativas) y Wilcoxon (comparación de 2 o más medias para datos independientes o pareados).

Los procedimientos del análisis estadístico anterior se sustentaron en tablas y gráficos. El estudio se realizó de acuerdo con los principios éticos para la investigación médica en humanos, establecidos en la Declaración de Helsinki, enmendada por la 59ª Asamblea General, Seúl, Corea, octubre de 2008, y acogidos por Cuba, además del consentimiento del paciente, padre o tutor de participar en la investigación.

Resultados

En el estudio participaron 19 pacientes, cuya composición por sexos mostró un ligero predominio femenino (masculino = 42,1 % vs. femenino = 57,9 %). La edad media en años para el sexo femenino fue de 12,5 y para el masculino de 6,9

para una media total de 10,2 años, con valores mínimos y máximos que oscilaron entre 1 y 39 años para el sexo femenino y de 1 a 12 años para el masculino.

De los 19 pacientes pudo determinarse que la esotropía infantil y la esotropía adquirida no acomodativa básica fueron los diagnósticos más frecuentes encontrados (31,6 % = 6 pacientes y 26,3 % = 5 pacientes respectivamente), seguido de esotropía parcialmente acomodativa, exotropía intermitente y permanente, en similar frecuencia (10,5 % = 2 pacientes) y por último la esotropía sensorial y la exotropía residual, que mostró 5,3 %, es decir, una paciente cada una. El 73,7 % de los pacientes estudiados presentaban esotropías y el 26,3 % exotropías.

La media de la MAVC preoperatoria entre los 2 ojos fue muy similar: 0,86 en el ojo derecho y 0,82 en el ojo izquierdo. Algo similar ocurrió en la media del posoperatorio a los 6 meses, donde encontramos 0,87 y 0,84, respectivamente, y no hallamos significación. De la muestra estudiada, tres pacientes no cooperaron con la toma de la agudeza visual (AV) con la cartilla E. Snellen. La prueba de los rangos con signos de Wilcoxon fue $p = 0,31$ en el ojo derecho (OD) y $p = 0,15$ en el ojo izquierdo (OI).

En ambos ojos el signo posoperatorio más frecuente encontrado en los pacientes estudiados fue la hiperemia conjuntival ligera, tanto a las 24 horas como a la semana de la cirugía, en el 75 % de los ojos derechos, en el 64,7 % de los ojos izquierdos a las 24 horas, y en el 18,7 y 41,2 % de los ojos derechos e izquierdos respectivamente, a la semana de la intervención quirúrgica. El edema de párpado superior ligero (31,2 y 41,2 %), la hiperemia conjuntival moderada (18,7 y 35,3 %) y la quémosis ligera (12,5 y 23,5 %) son, en ese orden, los que manifestaron el resto de los signos posoperatorios estudiados a las 24 horas en los ojos derechos e izquierdos respectivamente.

A la semana de la cirugía, además de la hiperemia conjuntival ligera, solo se halló 1 paciente (6,2 %) con quémosis ligera en el ojo derecho (Tabla 1).

Tabla 1 - Distribución de los pacientes estudiados según signos posoperatorios por ojo operado

Signos posoperatorios*		24 horas		1 semana	
		OD (n = 16) (%)	OI (n = 17) (%)	OD (n = 16) (%)	OI (n = 17) (%)
Edema párpado superior ligero		5 (31,2)	7 (41,2)	0 (0,0)	0 (0,0)
Hiperemia conjuntival	Ligera	12 (75,0)	11 (64,7)	3 (18,7)	7 (41,2)
	Moderada	3 (18,7)	6 (35,3)	0 (0,0)	0 (0,0)
Quémosis ligera		2 (12,5)	4 (23,5)	1 (6,2)	0 (0,0)

*Fueron operados 16 ojos derechos y 17 izquierdos.

Fuente: Historias clínicas.

La tabla 2 muestra los signos posoperatorios en cada ojo a las 24 hora, en dependencia de la técnica quirúrgica realizada. En los músculos a los que se les realizó recesión muscular se encontró, por orden de frecuencia, hiperemia conjuntival ligera (75 % *versus* 66,7 %), hiperemia conjuntival moderada (18,7 % *versus* 26,7 %) y quémosis ligera (12,5 % *versus* 20 %) en el ojo derecho y en el ojo izquierdo, respectivamente. Los 4 músculos a los que se les realizó resección muscular (2 derechos y 2 izquierdos) mostraron hiperemia conjuntival moderada y quémosis ligera a las 24 horas.

Al comparar el total de músculos operados por la técnica quirúrgica con el signo posoperatorio de hiperemia conjuntival se encontró $p = 0,00$, significativa, al igual que para la quémosis ligera ($p = 0,00$).

Tabla 2 - Distribución de los pacientes estudiados de acuerdo con los signos posoperatorios por ojo y músculos operados, según la técnica quirúrgica, a las 24 horas

Signos posoperatorios*		Recesión muscular		Total N = 31 (%)	Resección muscular		Total N = 4 (%)
		OD (n = 16) (%)	OI (n = 15) (%)		OD (n = 2) (%)	OI (n = 2) (%)	
Hiperemia	Ligera	12 (75)	10 (66,7)	22 (71)	0 (0,0)	0 (0,0)	0 (0,0)
	Moderada	3 (18,7)	4 (26,7)	7 (22,6)	2 (100)	2 (100)	4 (100)
Quémosis ligera		2 (12,5)	3 (20)	5 (16,1)	2 (100)	2 (100)	4 (100)

*Se operaron un total de 35 músculos oculares (18 en ojos derechos y 17 en izquierdos). La hiperemia y la quémosis se evaluaron por cada músculo operado. $P = 0,00$ (asociada a la prueba de probabilidades exactas de Fisher para comparar total de músculos con hiperemia por técnica quirúrgica). $P = 0,00$ (asociada a la prueba de probabilidades exactas de Fisher para comparar el total de los músculos con quémosis por técnica quirúrgica).

Fuente: Historias clínicas.

Los 14 pacientes con diagnóstico de esotropía cooperaron para la medición con prismas a 33 cm en el pre- y en el posoperatorio, pero a 6 metros 3 casos no cooperaron y uno no era medible por tener agudeza visual menor de 0,4, por lo cual solo se le realizó el método de Krimsky. La media del ángulo de desviación preoperatorio a 33 cm y 6 metros fue de 35,0 y 34,0 Δ respectivamente, y en el posoperatorio tampoco encontramos grandes diferencias entre la medición a 33 cm y 6 metros (4,9 *versus* 5,4). La diferencia entre el ángulo de desviación a 33 cm y 6 m del pre- y del posoperatorio fue significativo ($p = 0,00$).

Los 5 pacientes con diagnóstico de exotropía fueron medibles a 33 cm, pero solo 4 casos a 6 m. Encontramos pequeña diferencia en la media entre el ángulo de desviación pre- y posoperatorio a 33 cm (38,0 *versus* 31,2 Δ , al igual que en el posoperatorio 7,4 Δ a 33 cm y 6,0 Δ a 6 m).

La diferencia entre el ángulo de desviación a 33 cm del pre- y del posoperatorio fue significativo ($p = 0,04$); no ocurrió lo mismo a 6 m, aunque sí muy cercano estadísticamente ($p = 0,06$).

Los 19 pacientes estudiados cooperaron para la medición con prismas a 33 cm en el pre- y en el posoperatorio, pero solo en 14 casos fue posible medirlos a 6

metros; 3 casos no cooperaron y dos no eran medibles por tener agudeza visual menor de 0,4. La media del ángulo de desviación preoperatorio a 33 cm y 6 m fue de 35,8 y 33,4 Δ de forma respectiva y en el posoperatorio la desigualdad era aún menor entre la medición a 33 cm y 6 m (5,5 *versus* 5,6). La diferencia entre el ángulo de desviación a 33 cm y 6 m del pre- y del posoperatorio fue significativo ($p = 0,00$) (Fig.).

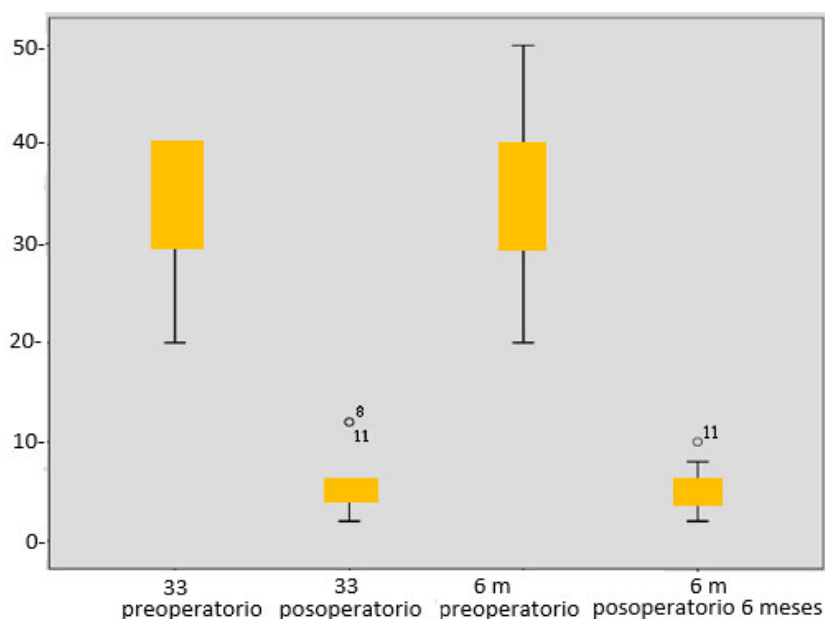


Fig. - Distribución del total de pacientes de acuerdo con el ángulo de desviación pre- y posoperatorio. $P = 0,00$.

Fuente: Historias clínicas.

Al desglosar el éxito quirúrgico por tipo de desviación, se obtuvo en las esotropías el 92,9 % y en las exotropías el 60 % de éxito. El éxito quirúrgico de la desviación horizontal fue de 84,2 %; el 15,8 % no quedó alineado menor o igual a 10 Δ, y no se halló significación en esta variable, como se aprecia en la tabla 3.

Tabla 3 - Distribución de pacientes según el éxito quirúrgico y el diagnóstico

Tipo de desviación	Éxito quirúrgico		Total (%)
	Sí n (%)	No n (%)	n (%)
Esotropía	13 (92,9)	1 (7,1)	14 (100,0)
Exotropía	3 (60,0)	2 (40,0)	5 (100,0)
Total	16 (84,2)	3 (15,8)	19 (100,0)

 Prueba exacta de Fisher: $P = 0,155$.

Fuente: Historias clínicas.

En el preoperatorio solo presentaron fusión 2 pacientes, uno en el ángulo de desviación de 21 a 30 Δ y otro de 31 a 40 Δ medidos a 33 cm y 6 m. Alcanzaron fusión en el posoperatorio 15 pacientes con un rango de ángulo de desviación de 15 a 50 Δ , aunque el mayor número, 9 pacientes, se encontraba entre 21 a 30 Δ . El único paciente con ángulo de desviación preoperatoria de 41 a 50 Δ medido a 33 cm logró fusión; de los medidos a 6 m, 14 pacientes (85,7 %), el mayor número en el grupo de 21 a 30 Δ , alcanzó fusión.

Se encontró significación al comparar la fusión posoperatoria con ángulos de desviación preoperatoria de 15 a 30 Δ y de 31 a 60 Δ a 33 cm ($p = 0,00$). No ocurrió igual al comparar los mismos ángulos a 6 metros ($p = 0,38$).

El 89,5 % de los pacientes no tenían estereopsis en el preoperatorio; solo 2 pacientes (10,5 %) la poseían y se encontraban entre las 21 a 30 Δ y de 31 a 40 Δ respectivamente en la medición realizada a 33 cm y 6 m.

El 63,2 % de los casos continuaba sin estereopsis posoperatoria, y solo 7 pacientes (36,8 % de la muestra) la obtuvieron. De ellos, 5 pacientes tenían ángulo de desviación preoperatoria entre 21 a 30 Δ y 2 entre 31 a 40 Δ ($p = 0,02$ significativa). Al comparar la presencia de estereopsis posoperatoria entre pacientes con ángulos de desviación preoperatoria 15-30 Δ y 31-60 Δ a 6 m, no fue significativa ($p = 0,70$).

El 100 % de los pacientes con diagnóstico de esotropía no tenía fusión preoperatoria y el 78,6 % la alcanzó en el posoperatorio. Obtuvo fusión el 100 % de las esotropías adquiridas no acomodativas básicas y las esotropías parcialmente acomodativas, a diferencia de las esotropías infantiles, en las que solo la alcanzó el 66,7 % de los casos estudiados. El único paciente con esotropía sensorial no la adquirió.

El 60 % de los pacientes con diagnóstico de exotropía no tenía fusión preoperatoria y el 80 % la alcanzó en el posoperatorio. A diferencia de las esotropías, en este grupo había 2 pacientes con diagnóstico de exotropía intermitente que poseían fusión preoperatoria y la mantuvieron en el posoperatorio. De los 2 pacientes que formaban el grupo de exotropía permanente, solo 1 (50 %) alcanzó fusión posquirúrgica y el único paciente con diagnóstico de exotropía residual también la obtuvo.

Al comparar la fusión posoperatoria entre pacientes con esotropía y exotropía el resultado no fue significativo ($p = 0,37$); sin embargo, al analizar el preoperatorio con el posoperatorio entre los 2 grupos sí se apreció la diferencia porque el 100 % de las esotropías no tenían fusión antes de la cirugía.

El 60 % de los pacientes con diagnóstico de exotropía no tenían estereopsis preoperatoria y el 60 % la alcanzó en el posoperatorio- Los 2 pacientes con diagnóstico de exotropía intermitente tenían estereopsis preoperatoria de 480" y la mejoraron en el posoperatorio, uno a 120" y otro a 240". De los 2 pacientes que formaban el grupo de exotropía permanente, solo 1 (50 %) alcanzó 240". El paciente con exotropía residual no consiguió estereopsis.

Al comparar el porcentaje de pacientes con esotropía y exotropía que alcanzaron estereopsis posoperatoria, no resultó significativo ($p = 0,40$); sin embargo, si analizamos el preoperatorio con el posoperatorio en los 2 grupos sí se apreció diferencia porque el 100 % de las esotropías no tenían estereopsis antes de la cirugía. De los 37 músculos extraoculares planificados para realizar MISS, ocurrieron complicaciones intraoperatorias en 3 músculos (8,1 %), de 3

pacientes (15,8 %) (Tabla 4). No se encontraron complicaciones posoperatorias en este estudio. Las complicaciones intraoperatorias fueron la hemorragia conjuntival de dos rectos medios al inicio de la cirugía, que impidió la adecuada visualización y se convirtió a vía limbar (5,7 %); además ocurrió aumento de las microincisiones conjuntivales en la cirugía de un recto lateral (2,8 %).

Tabla 4 - Distribución de complicaciones intraoperatorias por pacientes y músculos extraoculares

Complicaciones intraoperatorias	N	%	N	%	N	%
Pacientes	3	15,8	16	84,2	19	100,0
Músculos extraoculares	3	8,1	34	91,9	37	100,0

Fuente: Historias clínicas.

Discusión

La técnica MISS ha cambiado el concepto de la cirugía de estrabismo, al no realizar grandes disecciones y conseguir una mínima disrupción anatómica entre el músculo y el tejido perimuscular, comparada con la incisión conjuntival limbar.^(9,12)

Se incluyeron en la investigación 19 pacientes, muestra similar a la del grupo MISS del estudio comparativo de los primeros 20 pacientes consecutivos intervenidos por *Mojon*, quien describe y acredita esta vía de abordaje de los músculos extraoculares y una muestra histórica operados por vía limbar, el cual se equiparó en relación con la edad, el diagnóstico y los músculos operados. El grupo operado por MISS tenía un rango de edad de 3,3 a 74,3 años y una media 20,9 años.⁽⁴⁾ aunque diferimos en relación con el rango de edad, en publicaciones posteriores este autor recomienda a los cirujanos que se inician en la técnica quirúrgica que comiencen con pacientes en edades comprendidas entre 14 y 40 años, porque los niños tienen excesiva cápsula de Tenon y los adultos presentan poca elasticidad de la conjuntiva, lo que facilita los desgarros de las microincisiones conjuntivales.^(6,7,8)

Las esotropías constituyen el estrabismo más frecuente observado en la práctica clínica en la infancia, y representan más del 50 % de las desviaciones oculares en la población pediátrica. El protocolo de diagnóstico y tratamiento vigente en el Instituto Cubano de Oftalmología “Ramón Pando Ferrer” recomienda la cirugía antes de los 18 meses de edad para alcanzar mejores resultados sensoriales, lo cual coincide con lo avalado en la literatura. Esto explica la inclusión de pacientes de un año de edad en esta investigación.^(12,13,14) *Merino* y otros publicaron una serie de los primeros 26 casos consecutivos operados de estrabismo horizontal mediante MISS; de ellos, el 65,39 % eran femeninas, con un rango de edad de 3 a 26 años. Esa investigación coincide con la nuestra en cuanto al predominio del sexo femenino.⁽⁹⁾

Sharma publica un estudio con un diseño paralelo realizado en 28 ojos de 14 pacientes, un ojo randomizado a MISS y el otro en vía de abordaje paralimbar. La muestra estuvo constituida por 9 pacientes del sexo masculino y 5 del femenino, con un rango de edad de 14 a 28 años, lo cual no coincide con esta investigación, que incluye 19 pacientes con predominio del sexo femenino (57,9 %) y un rango de edad de 1 a 39 años.⁽¹⁵⁾ La mayoría de los estudios publicados realizan la técnica quirúrgica en estrabismo horizontal, esotropía y exotropía, mediante recesiones, resecciones o plegamientos.^(5,9,10,15,16)

Los diagnósticos varían de acuerdo con la clasificación utilizada por el autor y el rango de edad incluido en el estudio. Por ejemplo, *Merino* informa esotropía adquirida infantil más patrón V, 19 %; residual 12 %; adquiridas más patrón V 8 %; residual más patrón A 4 %; exotropía consecutiva 8 %; intermitente 12 %; y Síndrome de Duane 4 %.⁽⁹⁾ Esto coincide con el presente estudio. Son desviaciones horizontales, pero esta investigación excluyó las asociadas a la hiperfunción de oblicuos con criterio quirúrgico, que son causa, a su vez, de patrones alfabéticos o anisotropías, porque al requerir cirugía de otro músculo no se pueden definir con exactitud los signos posoperatorios asociados solo a la técnica.

No se encontraron diferencias estadísticas entre la MAVC preoperatoria y la posoperatoria a los 6 meses. *Merino* y *Sharma* tampoco reportan cambios en la agudeza visual durante igual periodo de seguimiento.^(9,15)

Entre los signos posoperatorios analizados, encontramos el edema palpebral ligero a las 24 horas de la cirugía en menos del 45 % de los ojos. Sin embargo, *Mojon* reporta que ningún paciente de los 25 operados por MISS presentó este signo.⁽⁵⁾ Además, otro autor⁽¹⁶⁾ informa el 8 %, valor también muy inferior, pero esto puede estar relacionado con el tipo de blefaróstato utilizado, el cual debe seleccionarse por la edad del paciente y el tamaño de la hendidura palpebral. La técnica quirúrgica lleva una curva de aprendizaje larga, sin dejar de mencionar que, aunque existe una clasificación estandarizada para este signo, el factor subjetivo o la rigurosidad del examinador pueden influir.

En el posoperatorio a las 24 horas, autores como *Adel Abdel-Rahman Osman* y *Merino* reportan predominio de hiperemia conjuntival moderada (52 y 48,78 % respectivamente), lo cual no coincide con lo encontrado en este proyecto, donde predomina la hiperemia conjuntival ligera (75 % en el ojo derecho y 64,7 % en el ojo izquierdo). Lo mismo sucede al comparar este signo a la semana, donde no encontramos ningún paciente con hiperemia moderada; solo ligera, y *Merino* obtiene un 63,41 % de hiperemia conjuntival leve, 31,70 % moderada y 4,87 % severa; esta última clasificación no la encontramos en ningún caso.^(9,16)

La quémosis ligera es el signo posoperatorio, menos frecuente encontrado en este estudio. *Sharma* y otros⁽¹⁵⁾ no reportan quémosis en su publicación; sin embargo, *Merino* y otros⁽¹⁰⁾ reportan –en un estudio comparativo de MISS y vía de abordaje fondo de saco, que incluyó 16 pacientes en cada grupo, para el primer grupo mencionado– quémosis ligera en el 37,5 % de los pacientes y moderada en 6,3 % a las 24 horas de la cirugía de músculos horizontales; pero los resultados no coinciden con los obtenidos en esta investigación a pesar de tener una muestra similar en número de pacientes y tipos de diagnóstico. No puntualizan en qué procedimiento la quémosis fue más frecuente o si consideran que el tipo de procedimiento quirúrgico no influye. El 100 % de las

resecciones musculares presentaron en el posoperatorio, a las 24 horas, hiperemia conjuntival moderada y quémosis ligera, a diferencia de las recesiones ($p = 0,00$ y $p = 0,00$ respectivamente), lo cual pudiera estar en relación con el menor número de resecciones realizadas por esta vía de abordaje.

Pellanda, en un estudio de 49 pacientes operados de exotropía, reporta 14 casos con quémosis ligera y 6 con moderada. A estos pacientes se les realizó recesión del recto lateral y plegamiento del recto medio, pero no especifica en cuál de los dos procedimientos fue más frecuente.⁽¹⁷⁾

Nermeen M. Badawi⁽¹⁴⁾ informó que la media de la desviación ocular preoperatoria de todos los pacientes incluidos en su estudio fue de $46,40 \pm 12,31 \Delta$, pero reportó un ángulo de $55,60 \pm 14,34 \Delta$ en los esotrópicos y de $35,64 \pm 13,45 \Delta$ en los exotrópicos. Esos resultados difieren respecto a esta investigación en las esotropías, pero son similares en las exotropías, y coincide con lo que comunican otros autores en cuanto a la media del ángulo preoperatorio, que fue de 21 a 30 Δ .^(3,11,13)

En este estudio el éxito quirúrgico de la desviación horizontal fue de 84,2 %. Al desglosarlos por tipo de desviación, encontramos 92,9 % de éxito en las esotropías; el 7,1 % quedó en el rango de 10 y 15 Δ y se considera estéticamente aceptable, a diferencia de lo obtenido en las exotropías, que solo alcanzaron el 60 % de éxito; 1 paciente quedó estéticamente aceptable y el otro alcanzó un ángulo de desviación mayor de 15 Δ . La muestra estudiada de exodesviaciones fue pequeña en relación con las esotropías, lo cual influye en los resultados.

La mayoría de los artículos publicados comparan la técnica MISS con la vía limbar o la incisión base fórnix (fondo de saco) de Parks. Algunos lo hacen comparando con controles históricos, pero solo utilizamos en esta discusión los datos del grupo de pacientes operados por MISS.

Nermeen M. Badawi informó el 86,6 % de éxito similar al alcanzado en este estudio,⁽¹⁸⁾ mientras *Mojon y Merino*^(9,5) reportan un éxito discretamente superior (90 y 88,46 % respectivamente), a diferencia de *Adel Abdel-Rahman Osman* y otros,⁽¹⁶⁾ que logran un 76 %, cifra inferior a la que obtuvimos. Todos los estudios mencionados tienen criterio de éxito similar a los protocolizados en la investigación.

Muchos autores han publicado sobre MISS al realizar revisiones bibliográficas, series de casos o trabajos comparativos entre diferentes vías de abordaje a los músculos extraoculares, pero pocos informan sobre resultados sensoriales. El 78,9 % alcanza fusión posoperatoria, resultados superiores a los obtenidos por otros autores, utilizando las luces de Worth, al igual que en este estudio para el diagnóstico.^(9,15)

Solo el 36,8 % de la muestra estudiada alcanzó estereopsis, lo cual coincide con lo obtenido por *Sharma* (35,7 %), quien reporta un rango de estereoaquidez de 100 a 240", a diferencia de lo reportado por *Merino* y otros, donde solo 2 pacientes mantuvieron la estereopsis preoperatoria, pero ningún otro paciente la recuperó.^(9,15)

Al relacionar la fusión y la estereopsis con el diagnóstico preoperatorio, encontramos que solo 2 pacientes presentaban visión binocular preoperatoria, ambos con diagnóstico de exotropía intermitente y estereopsis de 480", y los niveles de agudeza visual estereoscópica mejoraron después del alineamiento ocular en los 2 casos, uno a 240" y el otro a 120", lo cual coincide con lo reportado en la literatura, donde se encontró que los pacientes con este diagnóstico presentan estereoaquidez preoperatoria, la disminución o pérdida de esta es indicación de la cirugía y los casos que la poseen pueden mantenerla o mejorarla.⁽¹⁹⁾

Se alcanza fusión en 4 de los 6 pacientes con diagnóstico de esotropía infantil, pero ninguno obtiene estereopsis. Se reporta que el 40 % de los pacientes con esotropía infantil pueden alcanzar estereopsis grosera cuando son operados

entre los 7-24 meses de edad. El porcentaje cae dramáticamente a un 12 % cuando la cirugía se realiza después de los 24 meses y, por lo general, se acepta que cuando el niño está desalineado después de los 24 meses tiende a presentar un defecto de estereopsis irreversible.^(20,21,22)

Ningún paciente con diagnóstico de esotropía adquirida no acomodativa básica y parcialmente acomodativa en el preoperatorio tenía fusión, ni estereopsis, después de alcanzar el alineamiento ocular. El 40 y el 100 %, respectivamente, alcanzó estereopsis. Estas desviaciones aparecen después de los 6 meses de edad, por lo cual desarrollan visión binocular. El pronóstico es mejor si no hay demora en el tratamiento.^(23,24)

El único paciente con diagnóstico de esotropía sensorial no presentó visión binocular pre- ni posoperatoria, porque cuando la agudeza visual es igual o menor a 0,3 se produce una disminución de la agudeza visual y si cae por debajo de 0,1, cesa la percepción de estereopsis.

Los casos diagnosticados de exotropía permanente y residual no presentaban estereopsis preoperatoria y solo un caso con exotropía permanente alcanzó 240". Lo anterior depende de varios factores: el tipo de estrabismo, la edad quirúrgica, la presencia de ambliopía severa y el éxito quirúrgico.

Sharma no encuentra complicaciones en su serie de casos;⁽¹⁵⁾ mientras *Merino* publica que en 4 casos (10 %) ocurrió sangrado conjuntival intraoperatorio leve que permitió continuar con la técnica MISS; un caso de perforación escleral (2,5 %); 2 de prolapso de Tenon (5 %) y en un paciente (2,5 %) fue necesario convertir a incisión fornix por mala visualización. Es llamativo que no convirtió a vía limbar, como recomienda *Mojon*, para aprovechar las microincisiones radiales.⁽⁹⁾

Mojon reporta el 5 % de hemorragias que obligan a la conversión.⁽⁵⁾ Las complicaciones de esta investigación coinciden con lo reportado por este autor, y los sangramientos conjuntivales fueron la causa de conversión a incisión limbar.

Kaup y otros reportan en su estudio baja tasa de conversión de MISS a vía limbar y demuestran que la proporción de conversión disminuye con el tiempo al aumentar la experiencia del cirujano, lo cual concuerda con lo planteado por otros autores en cuanto a que la curva de aprendizaje es más prolongada.^(7,8,9,25) Las resecciones musculares fueron asociadas con una proporción de conversión más alta, a diferencia de otras variables como la edad del paciente, la motilidad ocular, la reintervención y la dosis de cirugía, que no mostraron influencia en la conversión intraoperatoria.⁽²⁵⁾

Con el presente estudio se logró demostrar que los pacientes operados de estrabismos horizontales por cirugía mínimamente invasiva alcanzan buenos resultados motores y los sensoriales son aceptables.

Referencias bibliográficas

1. von Noorden GK, Campos EC. Binocular vision and ocular motility: Theory and management of strabismus. St. Louis, Missouri: Mosby; 2002.
2. Helveston EM. Surgical Management of Strabismus. Belgium: Wayenborgh Publishing; 2005.
3. Méndez Sánchez TJ, Casanueva Cabeza HC, Naranjo Fernández RM, Hernández Perugorría A, Hernández Santos LR, Pons Castro L. Cirugía de estrabismo mínimamente invasiva. Rev Cubana Oftalmol. 2019 [acceso: 01/09/2018];32(3):781. Disponible en:
http://scielo.sld.cu/scielo.php?script=sci_abstract&pid=S0864-21762019000300009
4. Mikel M, Rhiannon V, Forough F, Kouros S. Choice of conjunctival incisions for horizontal rectus muscle surgery –a survey of American Association for Pediatric Ophthalmology and Strabismus members. J AAPOS. 2013;17:184-18. DOI: <http://doi.org/10.1016/j.jaapos.2012.11.015>

5. Mojon DS. Comparison of a new, minimally invasive strabismus surgery technique with the usual limbal approach for rectus muscle recession and plication. *Br J Ophthalmol.* 2007;91(1):76-82. DOI: <http://doi.org/10.1136/bjo.2008.153650>
6. Mojon DS. Minimally Invasive Strabismus Surgery. *Europ Ophth Rev.* 2011;5(1):27-32. DOI: <http://doi.org/10.17925/eor.2011.05.01.27>
7. Mojon DS. Minimally invasive strabismus surgery. *Eye (London).* 2015 [acceso: 01/09/2018];29:225-33. Disponible en: <https://www.ncbi.nlm.nih.gov/pmc/articles/PMC4330290/>
8. Asproudis I, Kozeis N, Katsanos A, Jain S, Tranos Paris G, Konstas A, Georgios PA. Review of Minimally Invasive Strabismus Surgery (MISS): Is This the Way Forward? *Adv Ther.* 2017;34:826-33. DOI: <http://doi.org/10.1007/s12325-017-0498-7>
9. Merino P, Blanco Domínguez I, Gómez de Liaño P. Outcomes of minimally invasive strabismus surgery for horizontal deviation. *Arch Soc Esp Ophthalmol.* 2016;91:69-73. DOI: <http://doi.org/10.1016/j.ofal.2015.11.002>
10. Merino Sanz P, Gómez de Liaño Sánchez P, Blanco Domínguez I. Minimally Invasive Strabismus Surgery (MISS) compared with the Fornix Approach in Pediatric Horizontal Strabismus Surgery. *Strabismus.* 2015;23(4):159-63. DOI: <http://doi.org/10.3109/09273972.2015.1102296>
11. Gupta P, Dadeya S, Kamlesh Bhambhawani V. Comparison of Minimally Invasive Strabismus Surgery (MISS) and Conventional Strabismus Surgery Using the Limbal Approach. *J Ped Ophthalmol Strab.* 2017;54(4):208-15. DOI: <http://doi.org/10.3928/01913913-20170321-01>
12. American Academy of Ophthalmology. *Pediatric Ophthalmology and Strabismus (2018-2019 Basic and Clinical Science Course).* San Francisco: American Academy of Ophthalmology; 2018.
13. Estévez Miranda Y, Naranjo Fernández RM, Casanueva Cabeza H. Esodesviaciones en la infancia. En: Río Torres M; Fernández Aragonés L, Hernández Silva JR, Ramos López M. *Oftalmología: Diagnóstico y tratamiento.* La Habana: Editorial Ciencias Médicas; 2018. p. 217-20.
14. Kushner Burton J. *Strabismus. Practical Pearls you won't find in text books.* Switzerland: Springer; 2017.

15. Sharma R, Amitava Abadan K, Bani Sadat AO. Minimally invasive strabismus surgery *versus* paralimbal approach: A randomized, parallel design study is minimally invasive strabismus surgery worth the effort? *Ind J Ophthalmol*. 2014 [acceso: 09/01/2018];62:508-11. DOI: DOI: <http://doi.org/10.4103/0301-4738.118448>
16. Adel Abdel-Rahman O, Abdallah Hussein H, Abdel-Mongy El-Sayed A, Abdel-Ghany Ali E. Minimally Invasive Strabismus Surgery for Horizontal Concomitant Strabismus. *Egypt J Hosp Med*. 2018;73(10):7737-45. DOI: <http://doi.org/10.1016/j.oftal.2015.11.002>
17. Pellanda N, Mojon DS. Combined horizontal rectus muscle minimally invasive strabismus surgery for exotropía. *Can J Ophthalmol*. 2010;45:363-7. DOI: <http://doi.org/10.3129/i10-016>
18. Badawi MN. Minimally invasive strabismus surgery *versus* fornix-based incision technique. *Delta J Ophthalmol*. 2018;19(2):153-8. DOI: http://doi.org/10.4103/DJO.DJO_56_17
19. Kyung Tae K, Se Youp L. Relationship between Control Grade, Stereoacuity and Surgical Success in Basic Intermittent Exotropia. *Kor J Ophthalmol*. 2015;29(3):173-7. DOI: <http://doi.org/10.3341/kjo.2015.29.3.173>
20. Magli A, Carelli R, Matarazzo F, Bruzzese D. Essential infantile esotropia: postoperative motor outcomes and inferential analysis of strabismus surgery. *BMC Ophthalmol*. 2014;14:35-43. DOI: <http://doi.org/10.1186/1471-2415-14-35>
21. Méndez Sánchez TJ, Maldonado Gálvez EA, Hernández Santos LR, Naranjo Fernández RM, Hernández Silva JR, Padilla González C. Visión binocular en pacientes operados de esotropía congénita con cuatro años de evolución. *Rev Cubana Oftalmol*. 2016 [acceso: 09/01/2018];29(1): Disponible en: <http://www.revoftalmologia.sld.cu/index.php/oftalmologia/article/view/419>
22. Gole Glen A, Camuglia Jayne E. Infantile esotropías. In: Taylor D, Hoyt CS, editors. *Pediatric Ophthalmology and Strabismus*. London: Elsevier Saunders; 2017. p. 796-8.

23. Weakley DR, Mota Pereira E. Accommodative esotropías In: Taylor D, Hoyt CS, editors. *Pediatric Ophthalmology and Strabismus*. London: Elsevier Saunders; 2017. p. 802-5.

24. Jacobs SM, Green-Simms A, Diehl NN, Mohny BG. Long-term follow-up of acquired non accommodative esotropia in a population-based cohort. *Ophthalmology*. 2011;118(6): 1170-4.

DOI: <http://doi.org/10.1016/j.ophtha.2010.07.017>

25. Kaup M, Stefania M, Mojon A, Kunz A, Mojon DS. Intraoperative conversion rate to a large, limbal opening in minimally invasive strabismus surgery (MISS). *Graefes Arch Clin Exp Ophthalmol*. 2011;249:1553-7.

DOI: <http://doi.org/10.1007/s00417-011-1707-8>

Conflicto de intereses

Los autores declaran que no existe conflicto de intereses en el presente artículo.

Contribución de los autores

Teresita de Jesús Méndez Sánchez: Conceptualización, investigación, administración del proyecto, supervisión, redacción, revisión y edición.

Rosa María Naranjo Fernández: Conceptualización, curación de datos, investigación, administración del proyecto.

Meihe Liu: Curación de datos, análisis formal, metodología, validación, redacción borrador original.

Lourdes Rita Hernández Santos: Análisis formal, metodología, redacción borrador original.

Haymy Casanueva Cabeza: Supervisión, validación, redacción, revisión y edición.